

# Suvremeni antimikrobni postupci u terapiji karijesa - II. dio

Doc.dr.sc. Walter Dukić<sup>1</sup>

[1] Zavod za dječju i preventivnu stomatologiju, Stomatološki fakultet Sveučilišta u Zagrebu

Dok su u prvom dijelu opisana neka opća načela antimikrobnih postupaka u terapiji karijesa, u ovom dijelu ćemo dati pregled suvremenih metoda terapije karijesa. Zaključno, ni ručni ni rotirajući instrumenti ne mogu jamčiti potpuno čišćenje karioznog dentina, te ostatak bakterija često zaostaje ispod trajnih ispuna. Studije su pokazale da prilična količina bakterija može ostati u dentinskim tubulusima nakon postave ispuna koji hermetički zatvara zub (1). Oralni mikroorganizmi koji su zaostali ispod restauracije, ili su ušli kroz mikropukotine između zuba i restauracije, mogu izazvati ne samo sekundarni karijes nego i različita oštećenja pulpe (2-4). Zbog toga, antimikrobni tretman za vrijeme liječenja zuba ispunom može biti koristan za dugoročni uspjeh restauracije.

## 1. Indirektno prekrivanje pulpe

Dentin „čvrste i kožaste“ strukture, koji se nalazi iznad pulpne površine, trebao bi se ostaviti jer njegovo uklanjanje dovodi do ekspozicije zubne pulpe (5). Podloga od kalcijeva hidroksida postavlja se iznad demineralizirane površine dentina, a dokazano je da takav medikament dovodi do redukcije preostalih bakterija (6). Kalcijev hidroksid svojim antibakterijskim djelovanjem na kariozni dentin može inaktivirati mikroorganizme i njihove produkte (7-10). To rezultira mogućnošću oporavka pulpe i proizvodnjom sekundarnog, ili u nekim slučajevima, i reparatornog dentina (11). Inaktivacija mikroorganizama može pojačati remineralizaciju karioznog dentina kao i skleroze (7). Nedostatak te metode je u tome što je u kliničkom radu teško definirati „čvrst i kožasti“ dentin, te je ta dijagnoza uglavnom subjektivna.

Zbog toga je 1988. godine proizveden detektor karijesa (kisela boja u propilnom

alkoholu) koji bi klinički trebao diferencirati „inficirani“ dentin. Smatra se da je obojanost dentina u korelaciji s bakterijskom invazijom (12).

Međutim, nekoliko studija je pokazalo da detektor ne razlikuje bakterijski inficirano tkivo od razmekšanog tkiva (13-15).

To sve može dovesti do preopsežne preparacije tkiva, kao i do preopsežnog odstranjenja tkiva u caklinsko-dentinskoj granici te nepotrebnog uklanjanja dentina iznad površine pulpe (15-16). Također, karijesom zahvaćen vlažni dentin je obično mekan, ali ponekad, kada se odstrane stari ispuni, takav dentin može biti suh i mrvljiv. Takav suhi dentin je minimalno inficiran i može predstavljati rezidualni karijes koji je stomatolog ostavio pri prethodnoj restauraciji (17). To znači da se ne mora odstraniti mekani, vlažni dentin jer se proces u takvom zubu zaustavlja izradom ispuna.

## 2. Postupno odstranjenje karijesa: „stepwise excavation“

„Stepwise excavation“ razlikuje se od klasične ekskavacije karijesne lezije. Odstranjuje se samo mekani kariozni dentin pri prvom posjetu stomatologu u akutnoj fazi progresije karijesa. Kavitet se privremeno restaurira i ponovno otvara nakon nekoliko tjedana. U toj fazi, radi se daljnja ekskavacija prije konačne restauracije. Cilj te restauracije je zaustaviti progresiju lezije i omogućiti formiranje terciarnog dentina prije konačnog ispuna, što eliminira otvaranje pulpe kao komplikacije (18). Veliki broj radova o toj tehnici potvrđuje njenu uspješnost (19-25).

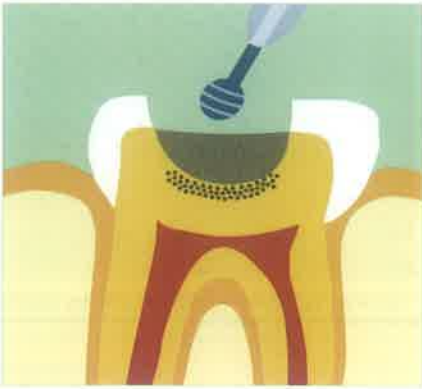Problem je u tim studijama što uglavnom nemaju kontrolnu skupinu, nije standardiziran način uklanjanja karijesa i postoji vrlo velika varijabilnost u materijalima za ispune. Bez obzira na te vari-

jacije, postotak kliničkog uspjeha je vrlo visok, dentin pri ponovnom otvaranju je suh, tvrd i taman, mikrobiološki je došlo do redukcije flore ili do sterilnosti, ali u većini slučajeva preživi nekolicina mikroorganizama (26). Dvije studije pokazuju da je došlo do promjene bakterijske flore prilikom ponovnog otvaranja, tako da se iz kariogene mijenja u manje kariogenu floru (20, 25). Moguće je da i materijali za ispune imaju utjecaja na floru, ali samo mali broj studija postoji o toj tematici. Često su o toj tehnici oprečna mišljenja o tome treba li uopće otvarati kavitet nakon prve ekskavacije karijesa jer je većina demineraliziranog tkiva odstranjena u prvom zahvatu (5). Nakon svega, ako je kariozni proces rezultat biofilma, proces se zaustavlja čim se kavitet zatvori ispunom.

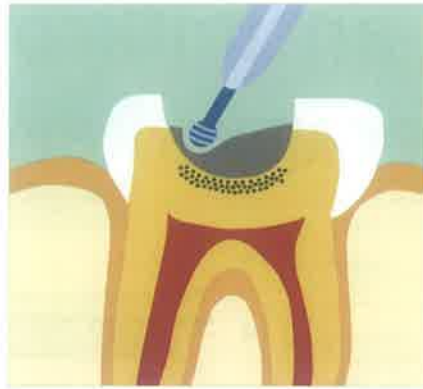Prisutnost malog broja mikroorganizama nije toliko bitna jer se smatra da su oni oportunistički mikrobi koji su se adaptirali na novi okoliš (26).

## 3. Kemomehanička metoda odstranjenja karijesa-Carisolv®

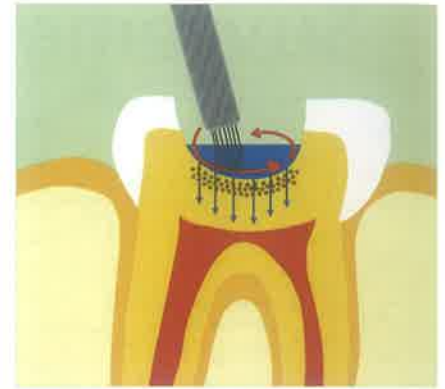Uporaba isključivo stomatoloških bušilica i zračnih turbina rezultira određenim nedostacima, pogotovo što bušilice odstranjuju i zdravi i inficirani dentin, što pak dovodi do slabljenja zubne strukture i povećava šanse za oštećenje zubne pulpe (27). Međutim, načela minimalne intervencije uključuju odstranjenje samo onoga zubnog tkiva koje je potrebno za uspješno liječenje jer svi materijali za ispune nemaju ista fizička, biološka, estetska i preventivna svojstva kao ni zubna tkiva koja zamjenjuju (28-30). Pretpostavka za djelovanje kemomehaničkog preparata za odstranjenje karijesa je njegova sposobnost da razgradi djelomično uništen kolagen (31), dok su dublji dijelovi dentina očuvani i samo se odstranjuju



Slika 1.



Slika 2.



Slika 3.

inficirani dijelovi (32). Godine 1970. proučavao se nespecifični proteolitički agens, natrij-hipoklorit ( $\text{NaOCl}$ ) i njegovo djelovanje na kariozni dentin (33, 34). Proteolitički agens je bio izrazito agresivan, ne samo prema nekrotičnom organskom materijalu nego i prema zdravom dentinu pa su uslijedila brojna istraživanja kako bi se reduciralo njegovo djelovanje (33, 35-37). Godine 1999. proizveden je kemijski pripravak Carisolv (Mediteam, Göteborg, Švedska) koji u svom sastavu ima 0.95 %  $\text{NaOCl}$  i tri aminokiseline: lizin, leucin i glutamin (38).

Aminokiseline služe za kemijsko vezanje na dentin, jer se spajaju s različitim proteinskim lancima denaturiranoga kolagena, pojačavajući tako djelovanje natrijeva hipoklorita na kariozni dentin. Aminokiseline neutraliziraju i djelovanje natrijeva hipoklorita na zdravi kolagen koji se može remineralizirati. U pripravku ima i metilceluloze koja poboljšava viskoznoću, te boje koja olakšava klinički rad. Kariozni dentin se uklanja posebno dizajniranim ručnim instrumentima, koji smanjuju mogućnost odstranjenja zdravog dentina (38). Prednost te tehnike je u tome što nije potrebna anestezija (39-43). Nedostatak je u tome što zahtijeva više vremena da bi se uklonio karijes (38, 44-48). Neka istraživanja govore o trostrukom do čak 36 puta duljem vremenu (49, 50). Mikrobiološka istraživanja govore o znatnoj redukciji kariogenih bakterija pri Carisolv tehnici (52-54).

#### 4. Fotoaktivirana dezinfekcija (PAD)

Izbor natrijeva hipoklorita kao pripravka za ispiranje pokazao se vrlo uspješnim u uništavanju bakterija uz pomoć svoga slobodnog atoma klora u otopini. Međutim, kako se slobodni klor kemijski potroši u reakcijama s mikroorganizmi-

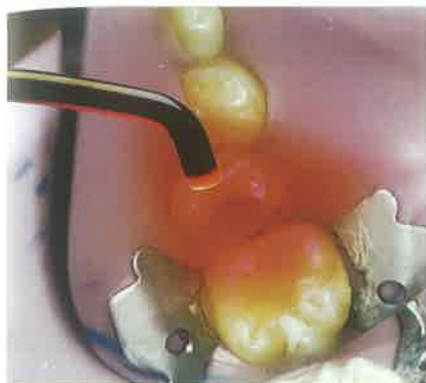ma, potreban je veliki volumen natrijeva hipoklorita kako bi se održavala stalna koncentracija, a sam proces je prilično spor i postoji potencijalni rizik od bakterijske kontaminacije (55, 56). Nedavno je predstavljena nova metoda dezinfekcije u terapiji karijesa i endodonciji, koja se naziva fotoaktivirana dezinfekcija (PAD-Photo Activated Desinfection). Temeljno načelo rada prema toj metodi je u tome da se fotoosjetljive molekule vežu na membranu bakterija. Naknadno osvjetljavanje svjetlom specifične valne duljine dovodi do proizvodnje singletnog kisika i ostalih radikala kisika, što rezultira rupturom staničnog zida bakterije i njihovim uništenjem (57). Važno je napomenuti da su laboratorijska istraživanja pokazala da te dvije komponente, kada se koriste odvojeno, nemaju nikakav učinak na bakterije ili zdravo tkivo. Ako se koriste u kombinaciji s fotoaktivnim elementima i posebnim svjetlom, rezultiraju toksičnim djelovanjem na bakterije (58, 59).

Mikrobni biofilm je pojam koji označuje različitu nakupinu mikroorganizama na površini, obično u tekućem obliku (60). Dentalni plak ima svojstvo biofilma jer nastaje na površini zuba, ima u sebi slinu, te sadrži veliku količinu različitih bakterija koje su uronjene u ekstracelularni matriks od polimera (61). Postoje dokazi da su bakterijske stanice u biofilmu u potpuno drugačijem fiziološkom stanju nego kada su slobodne, u tzv. planktonskom stanju, te su otpornije na antimikrobne preparate (62-64). Kompleks bakterijskog biofilma i njegova akumulacija na površinu zuba i jezika omogućuje bakterijama da prežive različite vanjske sile koje ih pokušavaju odstraniti, kao i specifične i nespecifične obrambene mehanizme domaćina te su

otporne na razne tvari iz vanjskog okoliša (65). Mehanizmi obrane u biofilmu uključuju fizičko i kemijsko sprečavanje difuzije antimikrobnih lijekova koji pokušavaju ući u biofilm, zastoje rasta bakterija u njemu kod limitiranih nutrijenata, aktivaciju različitih stresnih odgovora bakterija i stvaranje biofilm specifičnih fenotipova (66). Također, netopivi polisaharidi su povezani s kariogenošću mnogih oralnih streptokoka, tako što bakterije u prisutnosti šećera saharoze proizvode ekstracelularne glukane koji pridonose adheziji bakterija i sposobnosti da stvore biofilm (67). Polisaharidni matriks, osim što djeluje kao difuzijska barijera, djeluje i kao zaštita biofilma na djelovanje antimikrobnih agensa, pogotovo ako se kratkotrajno koriste (68).

Jedna od metoda PAD je korištenje fotosenzibilizatora aluminij-disulfoniranog ftalocijanina ( $\text{ADP}$  ili  $\text{AlPCS}_2$ ), u kombinaciji s galij aluminij arsernidnim diodnim laserom ( $\text{GaAs}$ ). Fotosenzibilizator proizvodi singletni kisik i slobodne radikale nakon što je aktiviran svjetlosnom energijom lasera, te dovodi do uništavanja mikroorganizama (69-72). Istraživanja su pokazala da je ta metoda uspješna u eliminaciji bakterija *Streptococcus sanguis* kultiviranih u biofilmu (72). Također, radovi su pokazali da je opisana metoda uspješna i pri uništavanju *S. mutans*, *S. sobrinus*, *L. Casei* i *A. viscosus* (71). Metoda je uspješna i pri uništavanju bakterija u demineraliziranom dentinu, kao i u kolagenom matriksu (70).

Druga metoda koristi toluidinsko modrilo O (toluidine blue O, TBO) ili kationski cink(II) ftalocijanin koji mogu eliminirati gram pozitivne oralne bakterije (69, 71-76). Istraživanja in vitro su pokazala 99

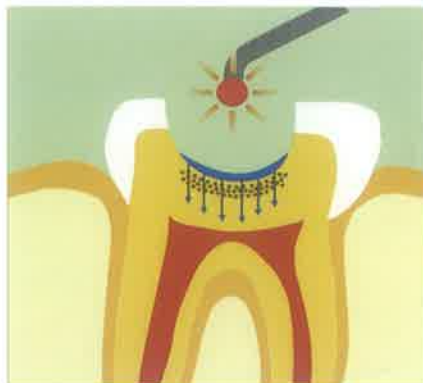

Slika 4.

postotnu uspješnost u redukciji bakterija kod karioznog dentina ili kolagenog matriksa (59). Tehnika je uspješna i pri eliminaciji bakterija *S. mutans*, *S. sobrinus* i *S. sanguis* u formi biofilma, i to od 95-99 % (76). Važno je napomenuti da kod PAD metode, TBO sam po sebi ima samo minimalan antibakterijski učinak, kao i kada se koristi samo svjetlo određene valne duljine kao aktivator (57, 75). Kombinacija TBO i svjetla za aktivaciju rezultira potpunim uništenjem bakterija *S. mutans* (58).

Treća metoda koristi  $H_2O_2$  i svjetlo blizu ultraljubičastom zračenju (UV), a može pomoći pri smanjenju broja mikroorganizama u karijesom promijenjenom tvrdom tkivu. Djelovanje se objašnjava time što u procesu reakcije  $H_2O_2$  s UV svjetlom nastaju OH- radikali. Metoda može koristiti i nekoherentno zračenje, kao što su plazma lampe, halogene lampe i LED (Light Emitting Diodes) diode, koje se često koriste u polimerizaciji kompozita u stomatologiji. Prijašnja istraživanja su pokazala da vidljivo svjetlo valnih duljina 400-500 nm (plavo svjetlo) potiče fototoksične reakcije prema parodontno patogenim bakterijama *Porphyromonas gingivalis* i *Fusobacterium nucleatum* (77-79).

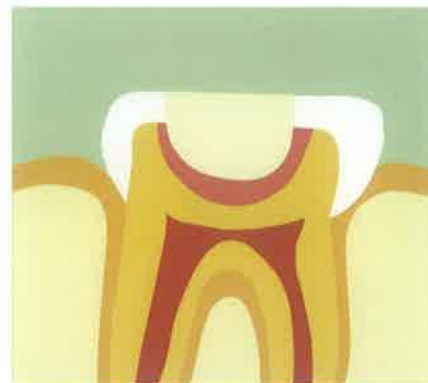Istraživanje je pokazalo da kombinacija plavog svjetla i vodikova peroksida rezultira 96-postotnim smanjenjem bakterija in vitro. Također, dokazano je da korištenje samo plavog svjetla smanjuje bakterije za 3 posto (80). To se objašnjava time da *S.mutans* sadrži zaštitni antioksidantni mehanizam kao što je superoksid dismutaza (81), pa je fototoksično djelovanje plavog svjetla slabije na njega nego na *P.gingivalis* i *F.nucleatum* (78). Karijes je obično lokalizirana infekcija te se fotosenzibilizator pomoću šprice može nani-



Slika 5.

jeti na ciljano mjesto, a aktivirajuće svjetlo pomoću fleksibilnih optičkih niti. Ako se bakterije unutar karijesne lezije mogu eliminirati fotosenzibilizacijom in vivo, to bi imalo veliku korist za dentalno zdravlje (82). Inficirani dentin bi se mogao očuvati, liječenje bi bilo jednostavnije, a lezija bi se mogla restaurirati minimalnim odstranjenjem tkiva, što bi poboljšalo dugoročnu prognozu takvog zuba (83).

Bitno je napomenuti da fotoaktivirana dezinfekcija ima dobro djelovanje i na planktonsku formu bakterija i na bakterije u karioznom dentinu. Williams i sur. su analizirali utjecaj toluidinskog modrila O i lasera na bakterije *Streptococcus mutans*. Njihovi rezultati, za uzorke u nepromiješanom kolagenom matriksu pokazali su redukciju bakterija od 70% nakon djelovanja dezinfekcijskog sustava tijekom 30 s i energije od 1.8 J. Porastom snage lasera eliminacija bakterija u 30 s diže se na vrijednost preko 80%. Kada se koristi laser i toluidinsko modrilo O na promiješani kolageni matriks, eliminacija bakterija je 91% u 180 s bez obzira na snagu energije lasera. Na uzorku karioznog dentina, za vrijeme djelovanja dezinfekcijskog sustava od 30s smanji se prosječan broj bakterija za 69%, a za 60s prosječno smanjenje je 81%. Autori zaključuju da je vrlo važan dulji kontakt toga dezinfekcijskog sustava kao i optimizacija kontakta između bakterija i dezinfekcijskog sustava. I uzorci kolagena i karioznog dentina indiciraju da je kontakt između sredstava i bakterija najvažniji i da je potrebno optimalno vrijeme kako bi dezinfekcijsko sredstvo penetriralo u područja gdje se nalaze bakterije. Fotoaktivirana dezinfekcija može u kolagenom matriksu i dentinskom tkivu uništiti najmanje 109 bakterija u supstrati-



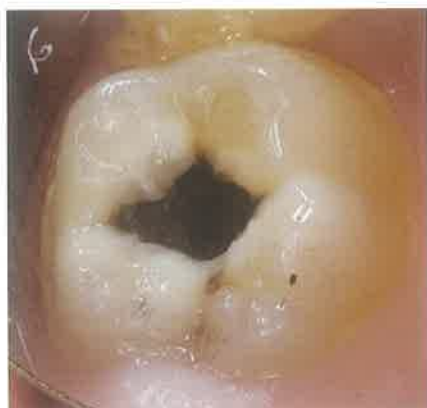
Slika 6.

ma bogatim bakterijama (84). Slika 1 prikazuje karijesnu leziju, a slika 2 uklanjanje iste ekskavatorom ili karbidnim okruglim svrdlom s malim brojem okretaja. Slika 3 prikazuje aplikaciju fotoaktivne dezinfekcijske otopine u kavitet. Važno je napomenuti da nije potrebno radikalno odstraniti cjelokupnu karioznu masu, jer koristimo dezinfekcijsku metodu a ne preventivnu ekstenziju i radikalno mehaničko uklanjanje. Slike 4 i 5 prikazuju aktiviranje fotoaktivne dezinfekcijske otopine s 635nm LED svjetlom kroz 60s. Slika 6 prikazuje postavu remineralizacijskog materijala na dno kaviteta (staklenoionomer) i izradu trajnog ispuna. Staklenoionomerni materijal će remineralizirati karijesno demineralizirani dentin, koji je sada nakon PAD metode čist od bakterija. Imperativ ovog postupka je izrada kvalitetnog trajnog ispuna koji sprječava rekolonizaciju bakterija i bilo kakvo propuštanje.

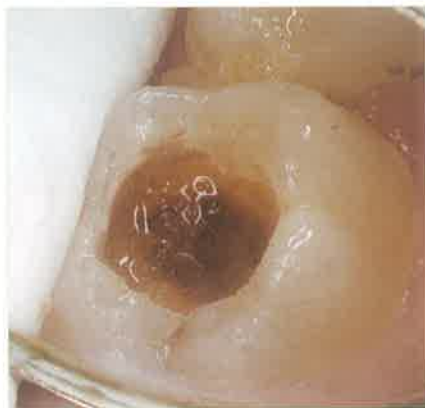## 5. Kemoterapeutici u dentalnim materijalima

Antibakterijski tretman dentina rezultira supresijom rasta bakterija ispod restauracija i smanjuje rizik od rekurentnog karijesa i oštećenja pulpe na minimum.

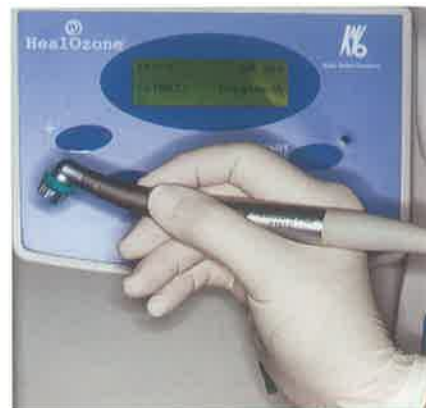Postoje različite tehnike, od dodavanja klorheksidina staklenoionomernim materijalima (85), do inkorporacije antibiotika u dentalne materijale (86). Dodatak klorheksidina u staklenoionomerne materijale rezultira samo minimalnim gubicima u čvrstoći, tvrdoći i eroziji materijala, što ne utječe na njegove krajnje fizikalne osobine (85, 87). Općenito, postoje problemi pri dodavanju raznih antibakterijskih preparata materijalima za ispune od kojih su najvažniji smanjenje količine aktivnog agensa odmah nakon postave materijala



Slika 7.



Slika 8.



Slika 9.

u zub (88) i slabljenje fizikalnih osobina materijala za ispune zbog dodatka antibakterijskih komponenata (89).

Eksperimenti su pokazali antibakterijsko djelovanje klorheksidina prema *Streptococcus* vrstama bakterija (85, 87, 89). Isto tako, klorheksidin se može koristiti kao dezinficijens kaviteta prije postave ispuna gdje reducira ukupan broj *S. mutans* bakterija u kavitetu nakon šest mjeseci, a također i *Lactobacillus* bakterija (90, 91). Smatra se da klorheksidin može penetrirati unutar dentinskih tubulusa, zatvoriti ih, te vjerojatno omogućiti dugotrajno otpuštanje što dovodi do redukcije mikroorganizama (92).

Triklosan ili 2,4,4-triklor-2-hidroksifenil ester koristi se već dvadeset godina kao dodatak sapunima i dezodoransima te u tekućinama za ispiranje usta i pastama za zube. Njegova uporaba ne rezultira u neželjenoj promjeni oralne mikroflore te može inhibirati određene oportunističke patogene (93). Istraživanje je pokazalo smanjenje broja *Lactobacillus* bakterija nakon šest tjedana kod zubi koji su bili tretirani ispunima od kompomera s triklosanom u odnosu na jetkanje ortofosforom kiselinom (94). Postoje mišljenja da bi se dugoročnost restauracija mogla poboljšati ako se koriste adhezivi s antibakterijskim osobinama. MDPB monomer (12-metaakriloksi-dodecylpiridinium bromid) omogućuje bakteriostatski učinak i djeluje kao inhibitor međubakterijskih kontakata (95). Ugradnja ovog spoja u dentinske adhezive rezultira u snažnom antibakterijskom djelovanju prema oralnim streptokokima *ex vivo* (96-98). Također, MDPB nije značajno citotoksičan prema pulpnim stanicama *ex vivo* (99, 100).

## 6. Laser u dezinfekciji kaviteta

Poznata je tvrdnja da ni ručni ni rotirajući instrumenti ne mogu jamčiti potpuno uklanjanje bakterija iz inficiranog dentina, te uvijek ostane određeni broj bakterija u kavitetu prije postave ispuna. Mertz-Fairhurst je potvrdio da velik broj bakterija može zaostati u dentinskim tubulusima nakon postave ispuna (101).

Lasersko svjetlo ima potencijal da sterilizira dentin određene debljine od ostataka bakterija. Termalni i fotodisrupcijski učinci lasera omogućuju eliminaciju bakterija (102). Za vrijeme djelovanja lasera neće odmah doći do smrti bakterija, nego se nakon nekog vremena pojavljuju oštećenja staničnih membrana bakterija i akumulacija denaturiranih proteina u bakteriji (103). Za gram pozitivne bakterije vrlo je važan integritet staničnog zida, a gubitak i oštećenje te strukture ima za posljedicu zaustavljanje rasta bakterije i posljedični raspad stanice (104). S druge strane, stanični protein je vrlo osjetljiv na temperaturne promjene. Lasersko zračenje može denaturirati proteine i inducirati stanice da stvaraju nove proteine kako bi kompenzirale denaturaciju (105). Neki proteini kao što je IDG-60 imunodominantni glikoprotein je neophodan za održavanje staničnog zida i strukturnog oblika bakterije (106). Pritisak na stanice da spriječe akumulaciju denaturiranog proteina i njegove ostatke može također rezultirati smrću bakterija (103). Prema istraživanju, diodni laser od 7 W u kombinaciji s hlađenjem destiliranom vodom može uništiti 97.7 % bakterija u dentinu debljine 500  $\mu\text{m}$  (107).

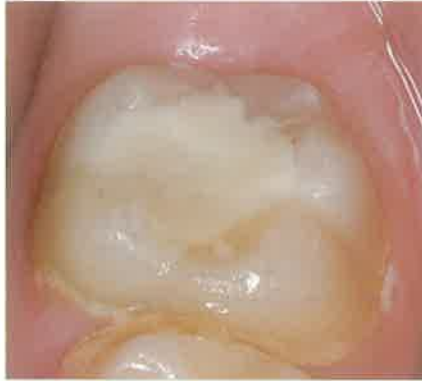## 7. Ozon

Ozonove oksidativne reakcije pretvaraju ga u vrlo snažan biološki otrov koji uništava mikroorganizme, pogotovo bakterije, tako da oksidira njihove stanične membrane što dovodi do ruptur membrana (108). Dokazano je da ozon u plinovitom agregatnom stanju ima najbolje djelovanje, dok kod ozonizirane vode njegovo djelovanje slabi ako je boca u dodiru sa zrakom.

Huth i sur. su u svom istraživanju dokazali da je vodena otopina ozona pokazala manju toksičnost od plinovitog ozona, klorheksidina, vodikovog peroksida i različitih koncentracija NaOCl. Nije dokazana citotoksičnost vodene otopine ozona prema stanicama ljudskog epitela i gingivnim fibroblastima. Iako je vodena otopina ozona pokazala najbolje rezultate, smatra se da se u kliničkom postupku plinoviti ozon iz KaVo Healozone uređaja s kanilom u vlažnom korijenskom kanalu otapa i također prelazi u vodenu otopinu ozona (109). Polydorou je dokazao da tretman dubokih karijesa ozonom u 80 s i antimikrobnim adhezivom Clearfil Protect Bond rezultira u smanjenju broja bakterija *Streptococcus mutans* u odnosu na kontrolnu skupinu (110). Nepotpuno odstranjivanje karioznog dentina i zatvaranje zuba adhezivnim materijalima rezultiralo je zaustavljanjem karijesa, što sugerira da potpuno odstranjenje karijesa nije esencijalno za kontrolu karijesne lezije. Takvim načinom liječenja postiže se zaustavljanje aktivnog karijesnoga procesa, remineralizacija dentina i postava ispuna prema načelima minimalno invazivne stomatologije. Zbog toga je od presudne važnosti redukcija broja vitalnih mikroorganizama ispod ispuna s ciljem eliminiranja potenci-



Slika 10.



Slika 11.


jalne buduće karijesne destrukcije zuba te da se izbjegne kirurška terapija karijesnog procesa (23). Potrebno je reći da plinoviti ozon, kada se aplicira na biofilm, nije učinkovit u uklanjanju bakterija zbog toga što snažna veza mikroorganizama i dentina ne dopušta dovoljan difuzijski gradijent ozona unutar tkiva, pa se na taj način može objasniti izostanak učinka ozona na dentin u nekavitiranim okluzalnim lezijama (111). Smatramo da je uvijek potrebno otkloniti dio karijesom promijenjenog dentina ili cakline, kako bi se odstranio bakterijski biofilm i tako olakšalo djelovanje ozona u dubinu na preostale bakterije. Ta tvrdnja se može primijeniti ne samo na ozon, nego i na bilo koju drugu metodu dezinfekcije kod koje je biofilm otežavajući čimbenik.

### Prikaz slučaja

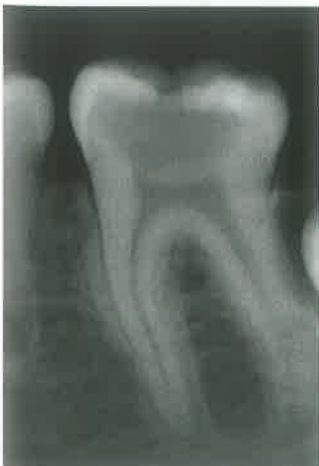U ovom prikazu slučaja objasniti ćemo moderan način terapije karijesa Healozone tehnikom uz uporabu remineralizirajućih materijala. Slika 7 prikazuje duboku

karijesnu leziju kod pacijenta starog 10 godina. Nakon minimalnog uklanjanja cakline turbinskim dijamantnim svrdlom i dentina mikromotorom s malim brojem okretaja uz pomoć karbidnog okruglog svrdla u suhom radnom polju (slika 8), pristupili smo sterilizaciji preostalog karijesnog dentina KaVo Healozone uređajem u trajanju od 40s (slika 9, 10). Nakon toga smo postavili remineralizacijski ispun od staklenoionomernog materijala Voco Ionomil Molar (slika 11.) na period od 6 mjeseci. Slika 12 Prikazuje RVG snimku prije terapije na kojoj se vidi izuzetno duboka kariozna lezija, slika 13 prikazuje stanje nakon minimalnog odstranjenja karijesa, aplikacije Healozona i ispuna od staklenoionomernog materijala, a slika 14 stanje nakon 6 mjeseci. Bitno je napomenuti da se na slici 14 primjećuje remineralizacijski učinak staklenoionomernog materijala na dentin. U ovom slučaju nije došlo do stvaranja sekundarnog dentina, nego remineralizacija „kariozno ostavljenog“ dentina, u kojem je nakon djelovanja ozona zna-

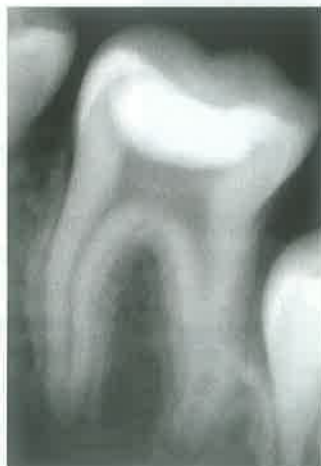čajno smanjen broj kariogenih bakterija i omogućena nesmetana remineralizacija koju potvrđuje i nepromijenjena veličina pulpne komore. Površinski odnosno okluzalni dio staklenoionomernog materijala je moguće u ovoj posjeti zamijeniti kompozitnim materijalom koji je čvršći i otporniji na okluzalne sile, a dio staklenoionomernog materijala ostaje parapulpno zauvijek. Slika 15 prikazuje stanje nakon 18 mjeseci s potpunom remineralizacijom, očuvanim volumenom pulpne komore i zatvorenim apeksima zuba što govori u prilog o dobroj vitalnosti pulpe zuba (112-114). Autor je u svojim radovima dokazao ex vivo smanjenje *Streptococcus mutans* i *Lactobacillus spp* bakterija od 71.5% odnosno 61.4% u uzorku humanog dentina (113). Također, kliničko istraživanje je pokazalo 100% uspjeh liječenja dubokog karijesa ozonom prema gore prikazanom slučaju, u odnosu na 82% uspjeh ako je liječenje bilo bez ozona (112). Rezultati in vitro istraživanja su pokazali smanjenje od 85.27% i 87.69% bakterija *Streptococcus mutans* i *Lactobacillus spp* (113).

Iz navedenih suvremenih metoda i tehnika se može zaključiti da na uspjeh terapije karijesne lezije utječe količina bakterija u leziji, čiji broj uz pomoć različitih dezinfekcijskih metoda i tehnika možemo bitno smanjiti. Na taj način preveniramo opsežno uklanjanje tvrdih zubnih struktura, sprječavamo nepotrebne endodontske zahvate i liječimo lezije prema načelima minimalno invazivne stomatologije. 

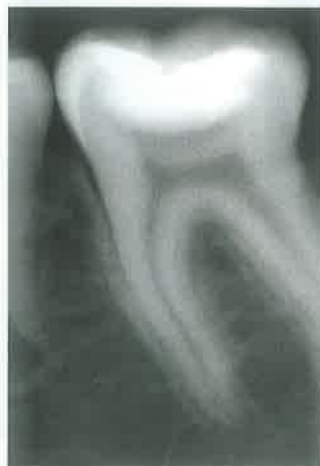\* Reference poznate uredništvu



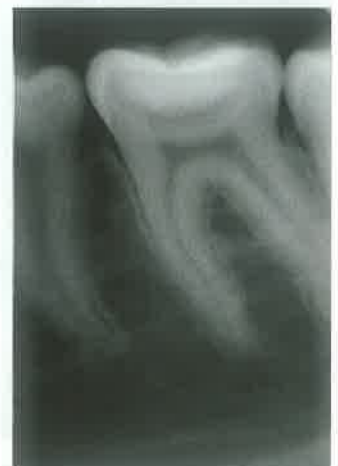Slika 12.



Slika 13.



Slika 14.



Slika 15.