

Kada i zašto nadogradnja na endodontski liječeni zub?!

Sanja Pavić¹

dr.sc. Andreja Carek²

[1] studentica 5. godine

[2] Zavod za stomatološku protetiku, Stomatološki fakultet Sveučilišta u Zagrebu

Svaka fiksno-protetska terapija mora osigurati biološku, funkcijsku, estetsku i uporabnu trajnost rada. Kada govorimo o biološkoj trajnosti poželjno je da je zub nosač vitalan. Manjak kliničke krune vitalnog zuba potrebno je nadopuniti kompozitnim ispunom, a ponekad pojačati parapulpnim kolčićima. Naravno, ako je zub endodontski saniran i bez simptoma, s radiološki zadovoljavajućim punjenjem i potpunim brtvljenjem kanala, jednako je vrijedan zub nosač. Međutim, da bi se osigurala funkcijska trajnost fiksno-protetskog nadomjeska, svaki devitalizirani zub kao budući nosač trebao bi imati dovoljno zdrave kliničke krune. Ukoliko to nije slučaj i ukoliko je zub distalni nosač, nužno je zub pojačati individualnom nadogradnjom ili konfekcijskim kolčićima (1).

Sve zube, kod kojih je tijekom brušenja došlo do otvaranja pulpne komorice, bolje je endodontski sanirati nego li učiniti direktno prekrivanje pulpe prije izrade fiksno-protetskog nadomjeska. Naime, vrlo je veliki rizik za protetički nadomjestak, ali i za sam zub kod naknadne potrebe za endodontskim zahvatom (1). (slika 1)

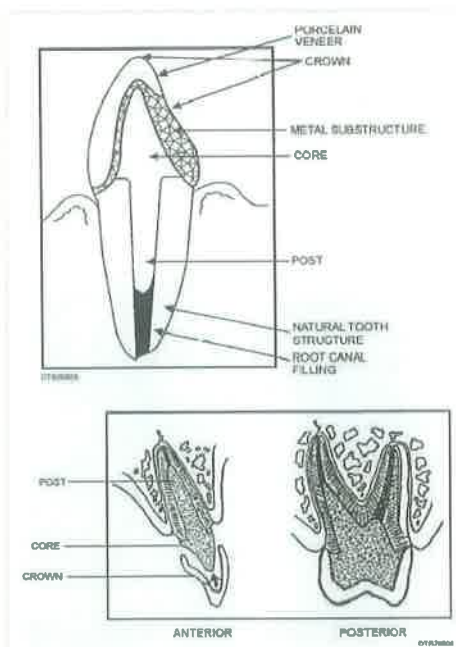
Posljedice endodontske terapije

Kruna liječenog zuba može biti razorena karijesom ili traumom. Obilno odstranjenje tvrdih zubnih tkiva, radi pravilnog pristupa pulpnoj komorici i ravnog pristupa do vršnog dijela kanala, također dodatno oslabljuje zub. Posljedice mogu biti gubitak dodira s antagonistima i/ili sa susjednim zubima. Može doći do mehaničke iritacije parodonta, susjedni zubi mogu se nagnuti, antagonisti izrasti. Uvriježeno je mišljenje da su avitalni ili endodontski liječeni zubi skloniji prijelomima od vitalnih zbog promjene u kemijskom sastavu, iako nema pouzdanog dokaza koji bi podržao takve tvrdnje. Jedno je mišljenje da je endodontski liječen zub krhki zbog gubitka tekućine iz dentinskih prostora kao posljedice manjka pulpnog tkiva, što su utvrdili Wagnild i Mueller (2).

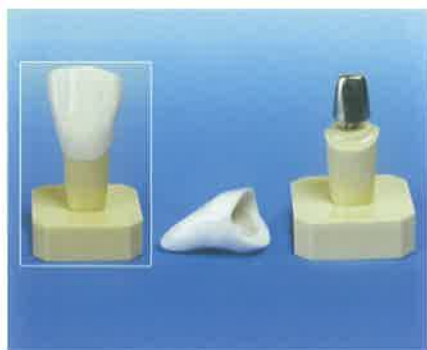Gubitak pulpne tekućine u endodontski liječenih molara rezultira gubitkom 14% čvrstoće i otpornosti te povećane sklonosti traumi. S druge strane, Lewinstein i sur. su uspoređujući fizikalna svojstva liječenih i vitalnih zuba, otkrili da nema nikakve značajne razlike u čvrstoći, tvrdoći, unakrsnim vezama kolagena i količini tekućine u dentinu zuba (2). Endodontski zahvat je prilično zahtjevan i za pacijenta i za stomatologa, a sam za sebe je besmislen. Pri odluci za endo-

dontski zahvat mora se odmah isplanirati i postendodontsku terapiju. Početni plan se može, naravno, izmijeniti uzimajući u obzir položaj zuba u zubnom luku i u skladu s tim njegovu funkciju u stomatognatom sustavu kao i morfologija korijenskih kanala. Među vrstama zuba također postoje razlike: maksilarni zubi su jači od mandibularnih, a mandibularni incizivi su najslabiji (3).

Preparacija endodontskog pristupnog otvora smanjuje čvrstoću zuba za 5%, a mezo-okluzo-distalna preparacija II razreda za 60% (3). Devitalizirani zubi mogu podnijeti dvostruko opterećenje prije nego što ga percipiraju, za razliku od vitalnih. Zubi su mjerljivo slabiji i nakon preparacije samog okluzalnog kaviteta (širina isthmusa i dubina kaviteta). Gubitak jednog od marginalnih grebena dodatno slabi zub podminiranjem kvržica koje postaju sklonije traumi već pri djelovanju funkcijskih sila (3, 4). Ako su nepoduprte, kvržice se deformiraju pod opterećenjem dok u konačnici ne dođe do prijeloma i otvaranja rubova između ispuna i tvrdih zubnih tkiva. Uklanjanjem krova pulpne komorice kavitet biva još dublji, pa je veća opasnost od pucanja kvržica. Stoga restauracija mora biti tako oblikovana da spriječi savijanje kvržica pod utjecajem sila i pojavu rubnog propuštanja. Do traume obično dolazi na mjestu najmanjeg promjera zuba a to je caklinsko – cementno spojište. Stoga je potrebno obratiti posebnu pažnju na njegov izgled pri planiranju restauracije takvog zuba (5). Naknadna restauracija mora očuvati zdrav parodont i punjenje korijenskog kanala, te svojim oblikom ne smije uzrokovati lom korijena, već produžiti vijek tog zuba. Planiranje mora uklju-



Slika 1. Nadogradnja na endodontski tretiranom zubu



Slika 2. Primjer preparacije bataljka, izrađene nadogradnje i krunice

čiti i pacijentove materijalne mogućnosti i vrijeme koje nam je na raspolaganju.

Uspjeh protetskog zbrinjavanja endodontski liječenog zuba ovisi o uspješnosti endodontske terapije, ali i zbog restaurativnih nedostataka. Neuspjeh terapije kanala moguće je lako ispraviti revizijom punjenja, ali neadekvatno opskrbljen zub može biti ugrožen karijesom zbog ponovne kontaminacije bakterijama ili manjkavim ispunom dolazi do loma, krune ili korijena (4).

U slučaju kada preostala zubna struktura ne može osigurati dovoljnu retenciju intrakoronarnog nadomjeska, potrebno je, iz preventivnih i protektivnih razloga, izraditi krunicu. Krunica je indicirana i u slučajevima većeg gubitka središnjeg dijela zuba, potrebe za preoblikovanjem postojeće okluzije ili poboljšanja estetike (1). Time se nadomješta izgubljena funkcija, te gdje je potrebno i manjkava estetika. Terapijski uspjeh izradom krunice ovisi o savjesnom planiranju stomatološkog

zahvata, a očituje se u adekvatnom odabiru materijala i oblika koji zadovoljavaju prvenstveno estetske, a zatim funkcijske potrebe pacijenta. (slika 2)

Procjena stanja zuba nosača

Nadogradnja je fiksno protetsko terapijsko sredstvo koje nadoknađuje krunu prirodnog zuba razorenu traumom ili karijesom, a s ostatkom prirodnog zuba čini bataljak. Izrada nadogradnje uobičajeni je postupak funkcijskog osposobljavanja zuba kojem se endodontskim liječenjem smanjila retencijska površina tvrdog zubnog tkiva i nutritivno svojstvo, čime je postao manje otporan na žvačne sile, a ni estetski ne zadovoljava. Nedvojbeno je da se na svaki zub ojačan nadogradnjom mora napraviti samostalna krunica ili krunica kao sidro mosta.

Nadogradnju čine kovinska ili keramička jezgra koja nadoknađuje kliničku krunu zuba i korijenski dio koji se sidri u korijenskom kanalu zuba. Stoga je temeljni preduvjet za izradu nadogradnje devitaliziran zub i RTG slika. Postavljanje nadogradnje uobičajeni je način povećanja retencijske površine zuba i osposobljavanje zuba u smislu zadovoljavajuće funkcije. Nadogradnja u korijenskom kanalu endodontski liječenog zuba se smatra dobrom prevencijom loma zuba u gingivnoj trećini jer se kod devitaliziranog zuba bez nadogradnje većina lomova javlja u gingivnom dijelu zuba, obzirom da je korijen zuba čvrsto ugrađen u koštani dio i tako otporan na sile koje djeluju na krunu zuba. Nadogradnja, bilo lijevana ili tvornički izrađena, kovinska, keramička ili kompo-

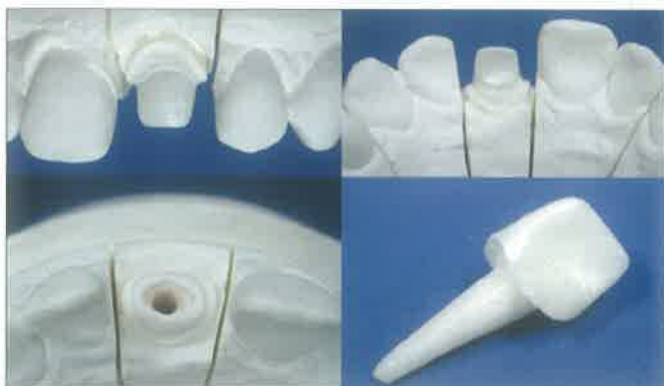zitna vlaknasto ojačana, prvenstveno štiti endodontski sanirani zub od preopterećenja funkcijskim ili parafunkcijskim silama (6). (slika 3)

Da li je potrebno baš svaki endodontski izliječen zub prije izrade krunice opskrbiti nadogradnjom? Stavovi o tome su oprečni i pretežito zasnovani na kliničkim promatranjima jer je dugoročnih znanstvenih istraživanja malo. Kada se radi o devitaliziranom gornjem prvom ili drugom pretkutnjaku s MOD ispunom, preporuča se preventivno ojačati zub nadogradnjom i krunicom jer iskustvo govori da često dolazi do loma palatinalnog dijela zuba s radnom kvržicom.


Suprotni stavovi o potrebi uporabe nadogradnje mogu se grupirati:

- * nadogradnja se mora postaviti na svaki endodontski sanirani zub, jer povećava otpornost od loma zuba,
- * nadogradnja je nepotrebna, jer se preoblikovanjem kanala korijenja za njezino postavljanje nepotrebno opterećuje i slabi zub,
- * uloga nadogradnje u povećanju otpornosti zuba nije značajna i koristi se pretežito za retenciju trajnog fiksno protetskog nadomjeska zuba (6).

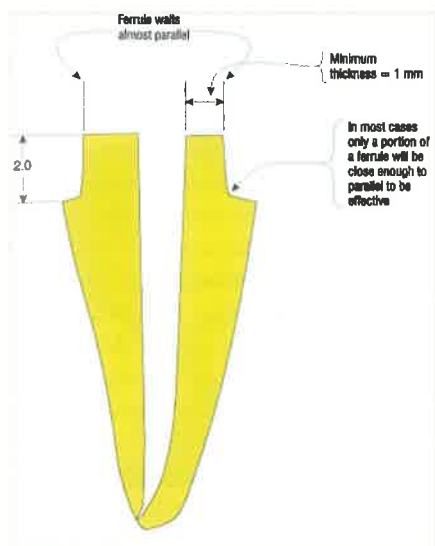
Svaki protetski nadomjestak trebao bi biti otporan na intenzitet žvačnih sila. Ovo se posebno odnosi na mosne konstrukcije većih raspona, gdje se žvačno opterećenje prenosi preko međučlanova i veza na zube nosače, odnosno čeljusni greben, a ne isključivo preko zuba koji amortiziraju opterećenje u normalnim uvjetima. To znači da zub nosač mora podnijeti svoje, ali i



Slika 3. Primjer preparacije bataljka, izrađene nadogradnje i krunice



Slika 4. Učinak ojačanja jezgrom



Slika 5. Različite visine preparacije bataljka za nadogradnju a) bez efekta metalnog prstena b) visina 1 mm c) 2 mm (preuzeto iz 9)

opterećenje za sve izgubljene zube bezubog prostora (1).

Prema novijim istraživanjima, 1,5 mm zubnog tkiva iznad razine gingive je dovoljno da bi osiguralo prijenos žvačnih sila na nadogradnju i na zub. Zub koji je pukao u razini gingive nije dovoljno otporan transverzalnim silama. Tada nadogradnja izravno podnosi ukupnu količinu sila, te je neizbježno odcementiranje, odnosno smanjena je funkcija i preživljavanje nadogradnje (7,8).

Učinak ojačanja jezgrom

Ukoliko je zubna struktura izgubljena do razine alveolne kosti ili iznad nje, zbog loma ili karijesa, zub je nemoguće zadovoljavajuće sanirati bez dodatnih postupaka. Čak i u slučaju postavljanja korijenskog kolčića koji u potpunosti nadopunjuje bataljak zuba, obavezna je izrada krunice iz estetskih razloga. „Ojačanje jezgrom“, koje obuhvaća preostali dio zubne strukture, štiti zub od daljnjih lomova unutar korijenskog kanala jer rasterećuje zub prijenosom sila preko paralelnih dentinskih zidova. U slučaju kada je zubna struktura uništena „samo“ do razine epitelnog pričvrstka, manjim će se zahvatom izvlačenja osigurati pristup zubnoj strukturi apikalno od završne linije brušenja kako bi se postigao „učinak ojačanja jezgrom“. Jednostavno ubušavanje završne linije

budućeg nadomjeska u subgingivni prostor neće riješiti problem. Naprotiv, stvorit će dodatne probleme: mogućnost lošeg dosjeda i postavljanje rubova krunice u subgingivni prostor čime se ugrožava i biološka širina. Ovaj je problem moguće riješiti i kirurškim produljivanjem kliničke krune zuba, ali samo u postraničnim dijelovima usne šupljine, jer u prednjem dijelu taj postupak nema estetski učinak zbog različite razine gingive. Istodobno, kirurški zahvat skraćuje duljinu korijena te povećava omjer krune i korijena zuba u korist kliničke krune, što je statički nepovoljno (1). (slika 4)

Postoje brojne studije u kojima je proučavan učinak pojedinih materijala za nadogradnje i otpornost na lom dentinskih stijenki različite visine kod endodontski liječenih zuba. Povećan modul elastičnosti materijala za nadogradnju smanjuje količinu opterećenja na dentin. Raspodjela opterećenja na kompleks restauriranoga zuba određena je geometrijom te razmješajem tkiva i materijala (9).

Kutesa-Mutebi i Osman dokazali su da su endodontski liječeni zubi, opskrbljenim lijevanim nadogradnjama značajno otporniji na lom korijena zuba. Ispitali su, također, utjecaj različitog oblika preparacije bataljka i samu potrebitost nadogradnje na endodontski liječenom zubu, te zaključuju da kod restauracije prednjih endodontski tretiranih zubi s kompozitnim konfekcijskim nadogradnjama, nije potreban efekt ojačanja jezgrom, uz uvjet da je sačuvano najmanje 2 mm dentinskog tkiva (8). (slika 5)

Kada i zašto nadogradnja na endodontski tretirani zub?

Uvijek u slučajevima kada manjka rentencijski dio kliničke krune zuba, preventivno u smislu sprječavanja loma devitaliziranog zuba i kao pojačanje distalnog zuba nosača.

Zašto nadogradnja na endodontski tretirani zub?

Izradom individualne ili konfekcijske nadogradnje nastoji se osigurati optimalna opteretivost zuba, spriječiti lom zbog opterećenja koje je prekomjerno za devitalizirani zub i osigurati dovoljnu kliničku krunu zuba da ne dođe do postterapijskog neuspjeha u smislu učestalog odcementiranja krunice ili pomaka ispuna u funkciji, pod djelovanjem neosovinskih, štetnih sila. [5]

LITERATURA

1. Shilburg HT, Hobo S, Whitsett LD, Jacobi R, Brackett SE. Osnove fiksne protetike. 1.izdanje. Zagreb: Quintessence Publishing, 2008.
2. Negriz I, Schmage P, Platzer U, McMullan-Vogel CG. Effect of different surface textures on retentive strenght of tapered posts. J Prosthet Dent 1997; 78: 451-7.
3. Cohen S, Burns RC. Pathways of the pulp. 6th ed. Florida: Mosby, 1994.
4. Torabinejad M, Walton RE. Endodonticija, načela i praksa. 4. izdanje. Zagreb: Naklada Slap, 2009.
5. Furković I. Postendodontska opskrba liječenih zuba. Diplomski rad. Zagreb, 2005.
6. Carek A. Nadogradnja kao dio fiksno-protetičke terapije. Specijalistički rad. Zagreb, 2007.
7. De Koninck L. A ferrule effect: for a predictable treatment. J Dent Québec 2002; 39: 122-3.
8. Kutesa-Mutebi A, Osman YI. Effect of the ferrule on fracture resistance of teeth restored with prefabricated posts and composite cores. African Health Sciences 2004; 4: 131-5.
9. Eraslan O, Aykent F, Tolga Yucel M, Akman S. The finite element analysis of the effect of ferrule height on stress distribution at post-and-core-restored all-ceramic anterior crowns. Clin Oral Invest 2009; 13: 223-7.