

# Indirektne kompozitne restauracije

doc.dr.sc. Walter Dukić<sup>1</sup>

[1] Zavod za dječju i preventivnu stomatologiju, Stomatološki fakultet Sveučilišta u Zagrebu

Moderni trendovi u stomatologiji zahtijevaju uporabu estetskih materijala koji odgovaraju pacijentima i njihovim željama kao i postulatima restaurativne stomatologije. Prema definiciji, inleji su restauracije na jednom zubu koji nadomještaju proksimalno-okluzalnu ili gingivnu leziju s minimalnom ili umjerenom proširenošću, a onleji pokrivaju i okluzalnu površinu širom mezio-okluzalno-distalnom restauracijom. Iako je prema ovim definicijama teško ograničiti restauracije u kliničkom radu na inleje/onleje ili overleje, u literaturi se često sve restauracije koje su izrađene izvan usta pacijenta zovu indirektne restauracije (slika 1).

Unatoč popularnosti kompozitnih materijala, njihov problem s polimerizacijskim skupljanjem tijekom polimerizacije predstavlja ozbiljan problem koji dovodi do marginalnih defekata, lomova kvržica, pojave pukotina i pojave postoperativne osjetljivosti. Tehnika koja smanjuje ove probleme na najmanju moguću mjeru je indirektna tehnika izrade. Polimerizacija materijala se događa izvan usta, i na taj način je ona svedena na najmanju moguću mjeru te je pukotina kompenzirana debljinom i fizikalnim svojstvima sloja cementa za cementiranje.

Kada se mehanički opterete restauracije, zuba supstanca se na mikro razinama savija i deformira, a te se deformacije ne mogu kompenzirati keramičkim materijalima zbog njihovih fizikalnih osobina. Okluzijski stres rezultira prijenosom sila na gingivo-aproksimalni dio, gdje najčešće dolazi do pucanja i lo-

movna materijala i zuba. Idealni materijal za indirektnu restauraciju bi trebao imati fizikalne osobine dentina i istu otpornost na trošenje kao caklina. Također, dodatni nedostatak keramičkih inleja je visoka cijena izrade i zahtjevniji laboratorijski rad. Danas postoje na tržištu i CAD/CAM strojevi koji iz bloka litij-disilikatne ili leucitne keramike uz pomoć skeniranog gipsanog modela čeljusti/restauracije kroz 45-60 minuta mogu proizvesti bilo koji tip indirektnu restauraciju (inleji, onleji, overleji, ljuskice).

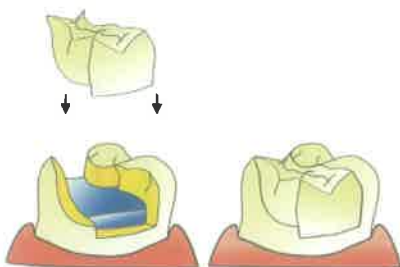
Klinička evaluacija restaurativnih materijala se najčešće izvodi uz pomoć USPHS kriterija (United States Public Health Service) koji koriste nekoliko stupnjeva gradacije kvalitete (alpha, bravo, charlie, delta...) s vrlo detaljnim opisom i stupnjevanjem svake stavke koja se promatra. Tako se naprimjer, obično promatra marginalni rub, proksimalni kontakt, tekstura površine, boja, diskoloracija rubova, integritet restauracije, okluzija, test osjetljivosti i pacijentova ocjena restauracije i na temelju tih podataka se radi statistička analiza uspješnosti materijala za pojedinu kategoriju.

Dugotrajne kliničke studije kompozitnih i keramičkih inleja u stražnjoj regiji zubi su istraživale njihovu kliničku kvalitetu kroz određeni vremenski period. Studija Manharda i suradnika (2000) pokazuje 100% uspjeh indirektnih kompozitnih restauracija nakon dvije godine. Scheibenbogen (1998,1999) pokazuje uspjeh za keramičke i kompozitne inleje od 94% i 100% kroz period od jedne godine, a 93% i 90% uspjeh nakon dvije

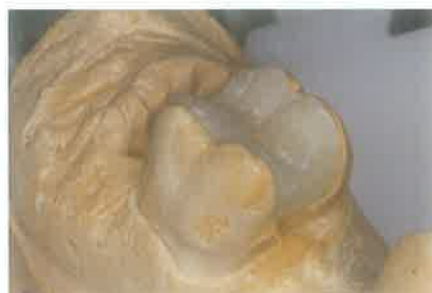godine kliničke uporabe. Van Dijken (2000) je analizirao dugotrajni period kliničke uporabe kompozitnih inleja/onleja kroz period od 11 godina s vrlo niskim postotkom neuspjeha. Dukić (2010) je pokazao izuzetan uspjeh kompozitnih indirektnih restauracije od Ormocer® i nanohibridnih kompozita kroz period od 3 godine. Zaključno, indirektne kompozitne restauracije pokazuju vrlo dobar klinički rezultat kroz duži period i predstavljaju odličan terapijski izbor kod opsežnih defekata tvrdih zubnih tkiva.

## Klinički prikaz

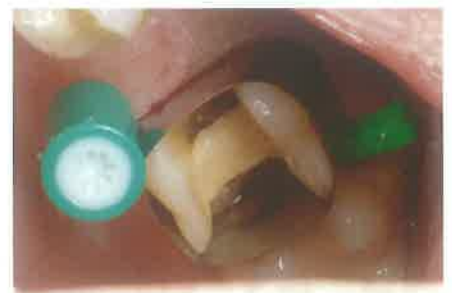Preparacija za indirektnu kompozitnu restauraciju radi se s posebnim dijamantnim inlejem svrdlima (KometDental® Inlay preparation set 4263) te svi podminirani rubovi, nepravilnosti i oštri rubovi cakline i dentina moraju biti uklonjeni. Zidovi preparacije moraju biti 8-10 stupnjeva divergentni, a dno kaviteta i svi parapulpni rubovi zaobljeni kako bi se sile ravnomjerno raspoređivale. Caklinski rubovi se ne zakošavaju jer mogu rezultirati lomom materijala. Otisci se uzimaju preciznim jednovremenskim silikonima u kombinaciji putty + korekturni precizni materijal. Slijedi postava privremenog ispuna. Gipsani odljevi čeljusti se postavljaju u artikulatore, te se izrađuje indirektna restauracija (slika 2). Prilikom cementiranja, potrebno je postaviti matricu na zub kako bi spriječila izlaz cementa (slika 3). Cementirajuća i retencijska površina indirektnih restauracije se dodatno povećava jetkanjem fluorovodičnom kiselinom, pjeskarenjem ili izradom dodatnih utora sa dijamantnim finim svrdlom.



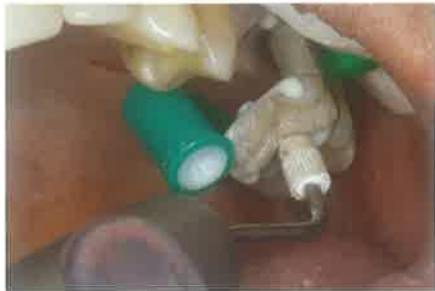Slika 1. Indirektna restauracija



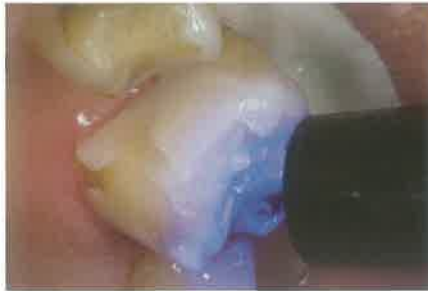Slika 2. Indirektna restauracija na gipsanom odljevu



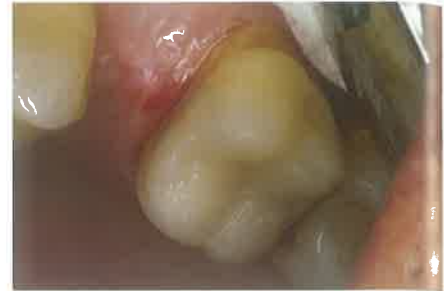Slika 3. Postavljena matrica prije cementiranja



Slika 4. Cementiranje indirektna restauracije




Slika 5. Polimerizacija kompozitnog cementa



Slika 6. Polirana indirektna restauracija

Indirektne kompozitne restauracije se cementiraju kompozitnim cementom (dvostruko polimerizirajući) u boji zuba odnosno restauracije. Korištenje oscilirajuće tehnike cementiranja (eng. ultrasonic insertion technique) s posebnim nastavkom za cementiranje restauracija/krunica dovodi do povećanja tiksotropnosti kompozitnog cementa i bolje sveze materijala i zubnog tkiva (slika 4). Zatim slijedi polimerizacija i odstranjivanje matrice, te dodatna po-

limerizacija sa svih strana restauracije (slika 5). Bitno je da se višak kompozitnog cementa ne odstranjuje mehaničkom silom uz pomoć poluge (sondom, ekskavatorom itd.), nego samo polirajućim brusnim sredstvima (fini dijamantni polireri za kompozit, 3M ESPE Sof-Lex diskovi) jer u suprotnom dolazi do loma cementa i pojave marginalne pukotine. Okluziju je potrebno korigirati artikulacijskim papirima debljine 80 $\mu$  i 40 $\mu$ . Završno poliranje je potrebno napraviti

dijamantnom pastom za poliranje kompozita (slika 6). Indirektnu kompozitnu restauraciju je potrebno barem jednom godišnje kontrolirati i polirati po potrebi. 

## LITERATURA

1. Leirskar J, Nordbø H, Thoresen NR, Henaug T, von der Fehr FR. A four to six years follow-up of indirect resin composite inlays/onlays. *Acta Odontologica Scandinavica*. 2003;61(4):247-51.
2. Van Dijken JWW, Hörstedt P. Marginal breakdown of 5-year-old direct composite inlays. *Journal of Dentistry*. 1996;24(6):389-94.
3. Van Dijken JW. A 6-year evaluation of a direct composite resin inlay/onlay system and glass ionomer cement-composite resin sandwich restorations. *Acta Odontologica Scandinavica*. 1994;52(6):368-76.
4. Dukic W, Dukic OL, Milardovic S. Clinical evaluation of indirect composite restorations at baseline and 36 months after placement. *Operative Dentistry*. 2010;35(2):156-64.
5. Thonemann B, Federlin M, Schmalz G. Clinical evaluation of heat-pressed glass-ceramic inlays in vivo: 2 year results. *Clinical Oral Investigations*. 1997;1(1):27-34.
6. Wendt SL, Leinfelder KF. Clinical evaluation of a heat-treated resin composite inlay: 3-year results. *American Journal of Dentistry*. 1992;5(5):258-62.
7. van Dijken JWW. Direct resin composite inlays/onlays: An 11 year follow-up. *Journal of Dentistry*. 2000;28(5):299-306.
8. Scheibenbogen A, Manhart J, Kunzelmann KH, Hickel R. One-year clinical evaluation of composite and ceramic inlays in posterior teeth. *Journal of Prosthetic Dentistry*. 1998;80(4):410-6.
9. Coelho Santos MJ, Mondelli RF, Lauris JR, Navarro MF. Clinical evaluation of ceramic inlays and onlays fabricated with two systems: Two-year follow-up. *Operative Dentistry*. 2004;29(2):123-30.
10. Scheibenbogen A, Manhart J, Kunzelmann KH, Hickel R. Two-year clinical evaluation of direct and indirect composite restorations in posterior teeth. *Journal of Prosthetic Dentistry*. 1999;82(4):391-7.
11. Kaytan B, Onal B, Pamir T, Tezel H. Clinical evaluation of indirect composite and ceramic onlays over a 24-month period. *General Dentistry*. 2005;53(5):329-34.
12. Krämer N, Frankenberger R. Clinical performance of bonded leucite-reinforced glass ceramic inlays and onlays after eight years. *Dental Materials* 2005;21(3):262-71.
13. Hickel R, Roulet JF, Bayne S, Heintze SD, Mjör IA, Peters M, Rousson V, Randall R, Schmalz G, Tyas M, Vanherle G. Recommendations for conducting controlled clinical studies of dental restorative materials. *Clinical Oral Investigations*. 2007;11(1):5-33.