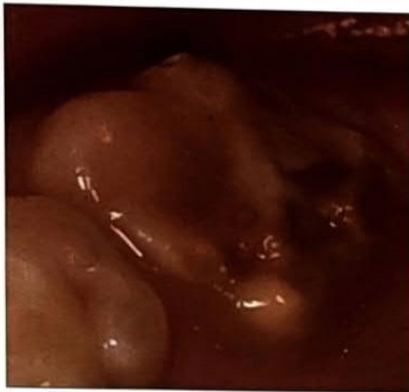

# Etiologija, dijagnostika i liječenje molarno incizivne hipomineralizacije

Ivana Vučinac<sup>1</sup>, Jasna Vešligaj  
prof.dr.sc. Ivana Čuković Bagić<sup>2</sup>

[1] studentica 6.godine

[2] Zavod za dječju i preventivnu stomatologiju, Stomatološki fakultet Sveučilišta u Zagrebu



Slika 1. Promjene na prvom trajnom kutnjaku zahvaćenom MIH-om. (preuzeto iz 43)

Razvojni defekti cakline mogu se podijeliti u dvije velike grupe: hipoplaziju i hipomineralizaciju (1).

Hipoplazija je kvantitativni poremećaj cakline koji je makroskopski uočljiv kao redukcija debljine cakline s glatkim zaobljenim rubovima, bez vidljivih frakturnih područja; često su prisutne plitke ili duboke jamice, lokalno ili generalizirano raspoređene po čitavoj caklini (2).

Hipomineralizacija je kvalitativni poremećaj cakline koji se očituje promjenom boje (bijela, smeđa ili žuta), no debljina cakline je normalna u vrijeme nicanja. Česti su postoperacijski lomovi s jasno ograničenim rubovima (3).

Molarno incizivna hipomineralizacija (MIH) je hipomineralizacija sistemskog porijekla koja zahvaća jedan ili sve prve trajne kutnjake, često uključujući i trajne sjekutiće (4). Promjene su prvi put opisane u Švedskoj sedamdesetih godina prošloga stoljeća. Termin MIH predložen je 2001. godine od Weerheijma i suradnika (4), dok se u literaturi navodi i kao „hipomineralizirani prvi trajni molari“ (5), „idiopatska caklinska hipomineralizacija“ (6,25), „nemineralizirani prvi trajni molari“ (7), „nefluoridna hipomineralizacija“ (8,9), „sirasti molari“ (10,11).

Prevalencija ove pojave značajno varira. Istraživanja u raznim zemljama svijeta prikazuju različite rezultate:

- Bosna i Hercegovina (12 god.) = 12.3% (12)
- Slovenija (12-18 god.) = 14% (13)
- Španjolska, Barcelona (6-14 god.) = 17.8% (14)
- Engleska (12 god.) = 15.9% (15)
- Litva (7-9 god.) = 9.7% (16)
- Švedska (7-8 god.) = 18.4% (17)
- Finska (7-13 god.) = 19.3% (18)
- Danska (6-8 god.) = 37% (19)
- Brazil (6-12 god.) = 19.8% (20)
- Hong Kong (12 god.) = 2.8% (21)
- Libija (7-9 god.) = 2.9% (22)

## Rast i razvoj zuba

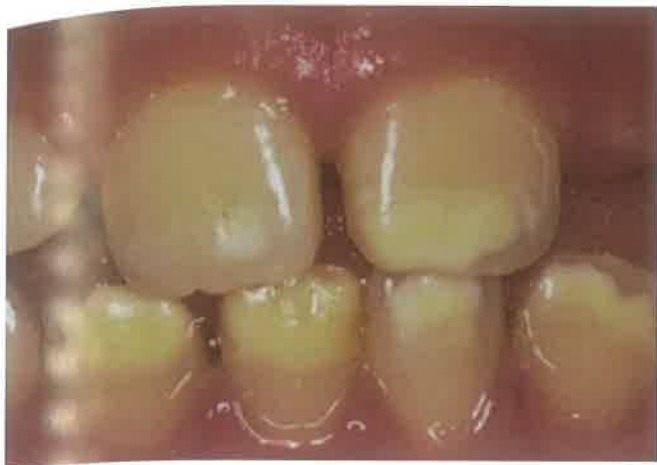Embrionalni razvoj zuba podrazumijeva intrauterini razvoj mliječnih zuba i početak inicijacije trajnih zametaka, koji se u potpunosti formiraju tek nakon rođenja. Razvoj zuba rezultat je epitelnomezenhimalne interakcije između epitela usne šupljine i mezenhima koji se razvija od stanica neuralnoga grebena. Proliferacijom epitelnih stanica u mezenhim, duž osnova buduće gornje i donje čeljusti nastaje epitelnopotkovasta tvorba, odnosno zubni greben. Na zubnom grebenu svake čeljusti stvaraju se osnove mliječnih zuba u obliku deset zubnih pupoljaka. Daljnjom proliferacijom stanica zubni pupoljak poprima oblik kape. U stadiju kape razlikujemo vanjski i unutrašnji caklinski epitel koji omeđuje prostor ispunjen zvjezdolikom mrežicom, dok na mjestu međusobnog prijelaza oblikuju vratnu petlju. Zgusnute ektomezenhimske stanice u konkavitetu zubnog organa čine zubnu papilu iz koje se razvijaju dentin i pulpa. Ektomezenhim koji okružuje zubni organ formira folikul ili zubnu vreću iz koje nastaje potporno zubno tkivo. Intenzivnom diobom stanica povećava se veličina i dubina konkaviteta zubnog organa, koji postupno poprima

oblik zvona. U stadiju zvona odvija se histodiferencijacija epitelnih stanica i morfodiferencijacija čitavog zubnog organa. Između unutrašnjeg caklinskog epitela i zvjezdastog retikuluma nastaje sloj stanica stratum intermedium koji sudjeluje u stvaranju cakline (23). Tijekom 3. mjeseca intrauterinog života, u kasnom stadiju zvona, započinje formiranje tvrdih zubnih tkiva krune mliječnih zuba. U 4. mjesecu intrauterino razvija se zametak prvog trajnog kutnjaka, u 5. mjesecu zametak prvog trajnog sjekutića, a zametak drugog trajnog kutnjaka oko 6. mj. nakon rođenja (24).

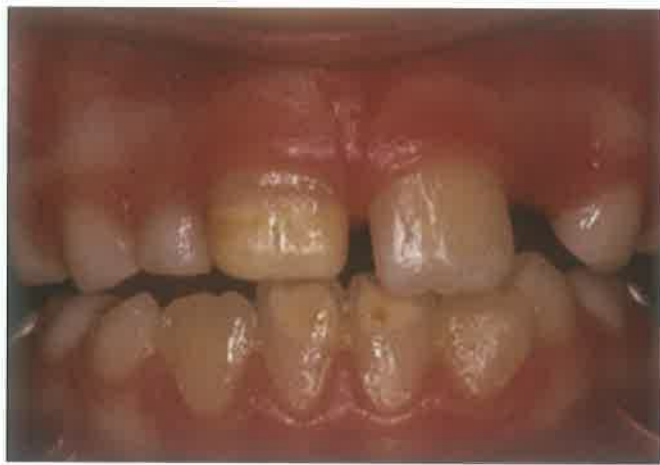Glavnu ulogu u razvoju tvrdih zubnih tkiva imaju ameloblasti i odontoblasti. Razvoj obaju tkiva jest međusobno induciran. Ameloblasti potiču pretvorbu mezenhimskih stanica u odontoblaste (24). Nakon odlaganja prvog sloja predentina, započinje amelogeneza – razvoj cakline. U početnoj fazi amelogeneze, ameloblasti stvaraju organski matriks do debljine od 50 nm nakon čega slijedi mineralizacija, tj. izlučivanje iona kalcija, fosfata te minerala u tragovima. Mineralizacija cakline prije nicanja zubi odvija se u dvije faze. U prvoj fazi caklina je u obliku djelomično mineraliziranog matriksa. Druga faza jest caklinsko zrenje tijekom kojeg dolazi do uklanjanja minerala slabije otpornih na kiseline, njihove zamjene s otpornijim apatitom te priljevom kalcijevih i fosfatnih iona. Nakon nicanja zubi, površinski sloj cakline stabilizira se precipitacijom iona iz sline (25, 26).

Proces rasta i razvoja mliječnih i trajnih zuba je identičan, samo se odvija u različitoj životnoj dobi. Nakon završetka razvoja krune i početkom stvaranja korijena, djelovanjem enzima reduciranog caklinskog epitela, dolazi do razgradnje kolagena i pojave zuba u usnoj šupljini. Korijen se u potpunosti oblikuje otprilike dvije godine nakon uspostavljanja funkcijskog položaja u zubnom luku. Nicanjem trajnih zuba re-





Slika 2. Manifestacija MIH-a na trajnim sjekutićima u vidu bjelkastih zamućenja cakline. (preuzeto iz 43)



Slika 3. Žutosmeđi ograničeni opaciteti cakline trajnih sjekutića zahvaćenih MIH-om. (preuzeto iz 44)

sorbira se kost koja ih odjeljuje od mliječnih prethodnika te korijeni mliječnih zuba. Resorpcija, kao nekontinuirani proces, odvija se u intervalima ovisno o jačanju i slabljenju pritiska zuba u nicanju. Trajni zubi resorbiraju se isključivo uslijed patoloških procesa. Nema bitnijih razlika među spolovima u razvoju mliječnih zuba, dok je rast trajnih nasljednika brži u djevojčica. Budući da se hipomineralizacijske promjene u okviru MIH-a javljaju na trajnim sjekutićima i kutnjacima, valja poznavati vrijeme njihove pojave u usnoj šupljini. Nicanje prvih trajnih kutnjaka odvija se u dobi od 6-7 godina, a korijen je u potpunosti formiran između 9. i 10. godine. Donji sjekutići izrastaju tijekom 6.-8. godine, dok je razvoj korijena završen između 9. i 10. godine. Nicanje gornjih sjekutića slijedi između 7. i 9. godine života, dok završetak rasta korijena očekujemo s 10-11 godina. Drugi trajni kutnjaci započinju s nicanjem tijekom 11.-13. godine. Završetak razvoja korijena događa se od 14. do 16. godine života. Uspostavljanje okluzije nastaje ravnoteža mekih tkiva obraza i usnica izvana te jezika unutar usne šupljine (24).

### Etiologija

U razdoblju stvaranja matriksa i mineralizacije, caklina i dentin posebno su osjetljivi na sve štetne vanjske i unutrašnje utjecaje (26). Brojnim istraživanjima nije potvrđen nijedan samostalni uzročnik MIH-a, no predloženi su mnogi okolišni čimbenici koji udruženi sa sistemskim čimbenicima tijekom prve tri godine djetetova života sudjeluju u nastanku bolesti (3,4,25). To znači da jedan čimbenik ne mora nužno biti povezan s MIH-om, ali dva ili više mogu djelovati sinergistički pri razvoju defekata. Prag potreban za nastanak promjena

nije poznat. S povećanom učestalošću ove pojave povezuju se perinatalne komplikacije (hipoksija, prijevremeni porod), bolesti dišnog sustava, metabolički poremećaji (hipokalcijemija, hipoglikemija, hiperbilirubinemija), nedostatna prehrana, hematološki poremećaji, zračenje, dječje zarazne bolesti i dr (4,25).

Primjena antibiotika može utjecati na nastanak MIH-a, no teško je razlučiti jesu li uzrok sami antibiotici ili bolesti koje njima liječimo. Istraživanje Laisia et al. (27) utvrdilo je MIH u 16.3 % djece koja su liječena antibioticima prije 4. godine života. MIH je bio učestaliji u ispitanika koji su tijekom prve godine života bili liječeni amoksicilinom, rjeđe eritromicinom.

Sveprisutni okolišni zagađivači poput PCDD-a (polychlorinated dibenzo-p-dioxin), PCDF-a (polychlorinated dibenzofuran) i PCB-a (polychlorinated biphenyl) pripadaju skupini dioksina i dioksinima sličnih spojeva te se izravno povezuju s hipomineralizacijom cakline. Svakodnevno smo izloženi dioksinima prisutnima u hrani, posebice mlijeku i mliječnim proizvodima, mesu i ribi (28). Jedan od načina unosa dioksina u organizam tijekom dojenačke dobi jest putem majčinog mlijeka. Čak 25% majčinih dioksina dijete primi za vrijeme laktacije, dok se akumulacijom u mastima produljuje njihovo djelovanje (29). Studija provedena u Finskoj (25) također dokazuje prisutnost i nakupljanje PCDD-a u masnom tkivu i majčinom mlijeku, što upućuje na dugotrajnu izloženost i unos niskih doza putem hrane, dok su u istraživanju provedenom 10 godina kasnije dokazane još niže doze od prethodno navedenih. Međutim, od 1970. g. bilježi se smanjenje koncentracije dioksina i njima

sličnih spojeva u majčinom mlijeku (30-32).

Dosadašnje spoznaje o utjecaju dioksina na razvoj tvrdih zubnih tkiva temelje se na slučajnim nezgodama u kojima su velike količine štetnih tvari dospjele u okoliš. Kao primjer navodi se izloženost djece dioksinima nakon nesretnog slučaja u Sevesu, Italija 1976. gdje se dioksini povezuju s razvojnim caklinskim defektima (33).

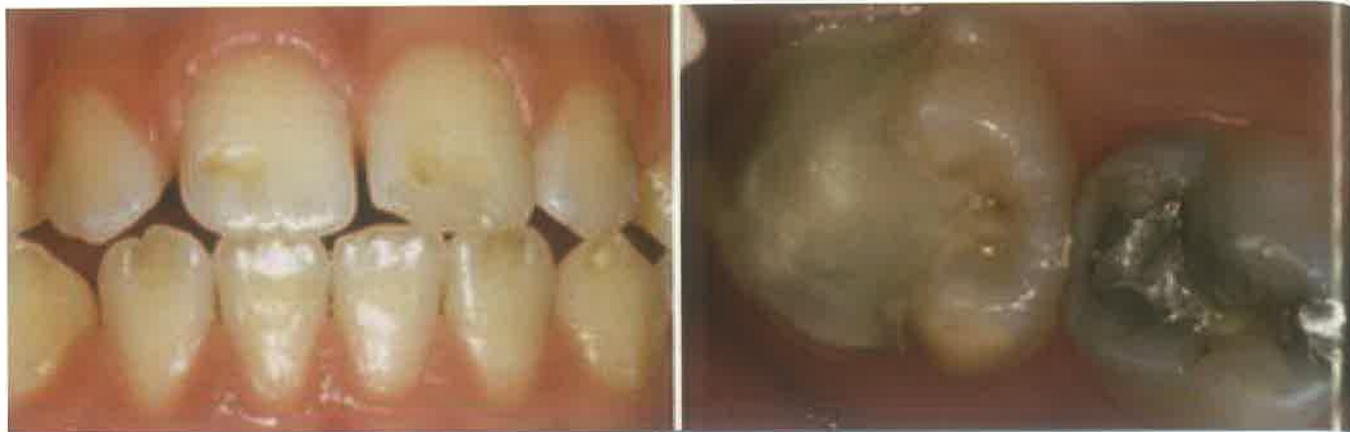### Patogeneza

Pretpostavka je da štetni utjecaji djeluju na razvoj ameloblasta u specifičnom stadiju razvoja (sekretornoj fazi i fazi sazrijevanja) na tri moguća načina.

Prvi je ometanje ameloblasta u pravilnom odlaganju proteina. Caklinski proteini imaju glavnu ulogu u organizaciji i kontroli usmjeravanja kalcij fosfatnih iona unutar kristala hidroksilapatita (24). Pravilna maturacija cakline nije moguća ako je odlaganje proteina nepravilno. Na to upućuju rezultati od 3-15 puta više proteina pronađenih u hipomineraliziranoj caklini (34). Veći dio amelogenina je resorbiran, dok drugi proteini primjerice albumin, poznat kao inhibitor mineralizacije, perzistira (35,36).

Drugi način smatra se djelovanje na ameloblaste u prijelaznom stadiju (ameloblasti između sekretorne i maturacijske faze) koji su najranjiviji tip ameloblasta tijekom mineralizacije (37).

Treći način podrazumijeva djelovanje štetnih utjecaja na maturaciju cakline. Ukoliko mehanizmi resorpcije vode i proteina ne izvršavaju svoju zadaću na zadovoljavajući način, kalcijevi i fosfatni ioni neće moći osigurati pravilan razvoj prizmi (38,39). Iz toga proizlazi da hipomineralizacija nastaje zbog ometanja



Slika 4. Hipoplazija cakline. (preuzeto iz 46)

resorptivnog potencijala ameloblasta i inhibicije proteolitičkih enzima, što dovodi do retencije proteina te manjka kalcij fosfata (25).

Eksperimentalno istraživanje na životinjama, pokazalo je da dioksini i dioksinima slični spojevi preko svojih metabolita i slobodnih radikala djeluju na ranu fazu razvoja i mineralizacije zuba. To može narušiti normalnu, unutarnju funkciju stanice te dovesti do apoptoze i nepravilnog formiranja matriksa. Povezanost dioksina kao liganda koji se vežu na DNA stanice i njihovog toksičnog učinka nije dovoljno istražena (33). Caklina MIH-om zahvaćenih zubi pokazuje deorganizirane caklinske prizme, poroznu strukturu i slabo vezane kristale (37,40). Analizom uzoraka hipomineralizirane cakline pomoću skenirajućeg elektronskog mikroskopa (SEM), pronađene su bakterije na površini kao i u blizini caklinsko-dentinskog spojišta, što se može objasniti povećanom poroznošću takve cakline. Stoga se vjeruje da je porozna površina

moгуći ulazni put bakterijama do dentina i pulpe, čime objašnjavamo nastanak preosjetljivosti u zubi zahvaćenih MIH-om (3). Jalevik i Klinberg također iznose hipotezu o subkliničkoj upali pulpe kao mogućem uzroku preosjetljivosti (41).

### Klinička slika i diferencijalna dijagnostika

Promjene na prvim trajnim kutnjacima su različite te mogu varirati od blagih bjeličastih zamućenja do težih žutosmeđih hipomineralizacija, praćenih posterupcijskim lomom cakline (42) (slika 1). Meka i porozna caklina sirastog izgleda, uvijek je oštro ograničena od zdrave (4). Opaciteti su obično ograničeni na okluzalnu trećinu krunice, dok je cervikalna trećina rjeđe zahvaćena (25). Ponekad se gubitak cakline može pojaviti tako brzo nakon erupcije, da se čini kako caklina nije niti formirana (4).

Zahvaćenost sjekutića očituje se promjenom boje labijalnih površina bez gubitka

cakline, rijetko praćene prekidom njezinog kontinuiteta (slika 2, 3).

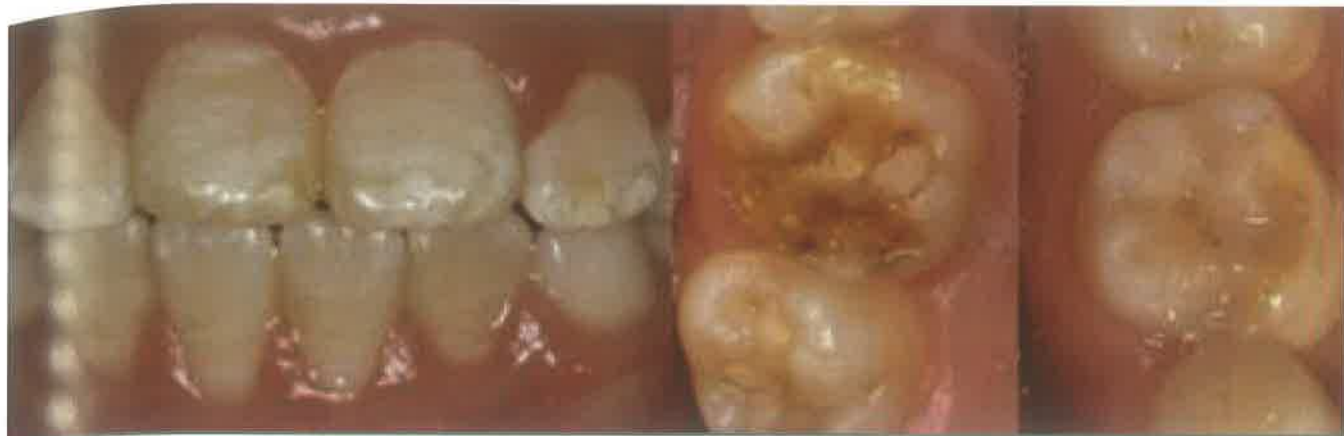Studija provedena u Švedskoj bilježi jače defekte na svim prvim trajnim kutnjacima u 42% ispitanika, dok su u 29% ispitanika prisutna žutosmeđa zamućenja na barem jednom sjekutiću. Kada bismo toj skupini dodali i sjekutiće sa samo bjeličastim promjenama, zahvaćeno je 64,5 % djece (45).

Nakon pojave posterupcijskog loma, klinička slika može nalikovati hipoplaziji (Slika 4). MIH ponekad može izgledati poput dentalne fluoroze i amelogenesis imperfecta (AI) (Slika 5). Za fluorozu tipična difuzna zamućenja omogućuju razlikovanje od MIH-a, gdje su promjene ograničene. Kod fluoroze caklina je karijes otporna, dok je kod MIH-a podložnija njegovom nastanku (Slika 6). U vrlo teškim slučajevima MIH-a kutnjaci su jednako zahvaćeni, te oponašaju izgled AI-a s moguće prisutnim taurodontizmom. Izgled defekata u MIH-u bit će više asimetričan, dok kontralateralni zub



Slika 5. Amelogenesis imperfecta. (preuzeto iz 46)



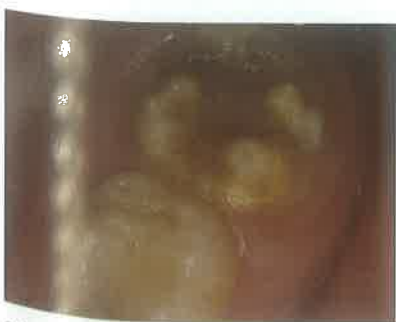

Slika 6. Dentalna fluoroza. (preuzeto iz 46)

ne mora ili može biti umjereno do jače oštećen (4) (slika 7, 8).

Klinički problemi MIH-a su neočekivano brz razvoj karijesa na izniklom zubu, nemogućnost anesteziranja takvih kutnjaka, nepredvidljivost ponašanja netaknute cakline, djeca se žale na bol, preosjetljivost (zbog izloženosti dentina i moguće subkliničke upale pulpe) te izgled svojih zubi (4,47). Unatoč promatranjima otežane anestezije zahvaćenih kutnjaka, nijedna studija nije uspjela otkriti patofiziološki mehanizam i razloge tog problema. Uslijed bolnih preosjetljivih senzacija, otežan je unos hrane i tekućine te higijena usne šupljine (47).

Brzo zahvaćenih prvih trajnih kutnjaka može varirati od 1-4, a izraženost promjena također može biti različita od zuba do zuba (49). Blaži defekti imaju tvrd, normalnu površinu, dok srednje naglašeni defekti mogu imati minimalan gubitak cakline te ne zahtijevaju restaurativan tretman. Zubi s jako izraženom kliničkom slikom pokazuju dezintegraciju cakline pa



Slika 7. Zamućenja cakline i gubitak tvrdog zubnog tkiva trajnog kutnjaka zahvaćenog MIH-om. (preuzeto iz 48)

ih je potrebno liječiti ili zbrinuti atipičnim restauracijama čuvajući zdravu strukturu cakline (41,50).

### Preventivne mjere

Zbog atipične zahvaćenosti tvrdog zubnog tkiva, MIH zahtijeva opsežnije i učestalije tretmane. Utvrđeno je da su djeca s MIH-om u dobi od devet godina podvrgnuta terapiji deset puta češće od djece bez MIH-a, što podrazumijeva veći dentalni strah i anksioznost (4).

Jača osjetljivost takvih molara otežava pravilno četkanje. Kako bi se spriječio veći gubitak cakline i šteta uzrokovana karijesom, potrebne su određene preventivne mjere. To uključuje edukaciju roditelja i djece o pravilnom provođenju oralne higijene, primjenu sredstava za remineralizaciju i desenzibilizaciju te primjenu preparata za površinsku fluoridaciju. Učinak visoko koncentriranih fluoridnih lakova i gelova je remineralizacija cakline, smanjenje preosjetljivosti, kao i stvaranje rezervoara fluorida u slini. Jedan od takvih lakova koncentracije od 50 mg NaF/mL (22 600 ppm F) veže se na caklinu i plak, stvarajući sporootpuštajući rezervoar fluorida. Aktivni sastojak sredstava za remineralizaciju i desenzibilizaciju jest kazein fosfopeptid-amorfni kalcij fosfat (CPP-ACP) koji je dostupan u obliku zubnih krema, žvakaćih guma bez šećera i pastila. CPP-ACP potiče remineralizaciju odlaganjem iona fluora, kalcija i fosfata na površinu cakline (25).

Iako fluoridni preparati mogu smanjiti preosjetljivost dentina, za njihovu primjenu kod MIH-a nema dovoljno podataka u literaturi (51).

### Liječenje

Liječenje MIH-a ovisi o težini slučaja, specifičnosti subjektivnih simptoma i kooperabilnosti djeteta. Izbor materijala možemo svesti na staklenoionomerne cemente, smolom modificirane staklenoionomere, modificirane smole, kompozite, krunice i onlaye (4,25,49).

Kao metodu izbora u slučajevima blago i umjereno zahvaćenih područja, primjenjujemo pečenje fisura. Prije pečenja potrebno je isključiti prisutnost karijesa, klinički i radiografski (42).


Terapeuti se najčešće odlučuju na primjenu staklenoionomera zbog mogućnosti otpuštanja fluorida, kemijskog vezanja i relativno lake primjene. Budući da je dugotrajna uspješnost terapije nezadovoljavajuća zbog smanjene otpornosti na trošenje, staklenoionomeri se koriste kao privremeno rješenje. Zbog toga su kompoziti kao estetski materijali s jačom otpornošću na trošenje i primjene suvremenog adhezijskog sustava, pogodniji za atipične definitivne restauracije. Kompoziti se mogu koristiti samostalno ili zajedno sa SIC-om u sklopu "sandwich" tehnike, međutim zahtijevaju dobru kontrolu suhog radnog polja i duže vrijeme apliciranja. Rubovi preparacije moraju završavati u zdravoj caklini, što je ponekad teško odrediti. Kavitet možemo izraditi tako da uklonimo svu oštećenu caklinu ili samo vidljivo mekane i porozne dijelove. Zbog povećanog rizika od neuspjeha restauracije i loma, preporučuje se potpuno uklanjanje zahvaćenog područja (25).

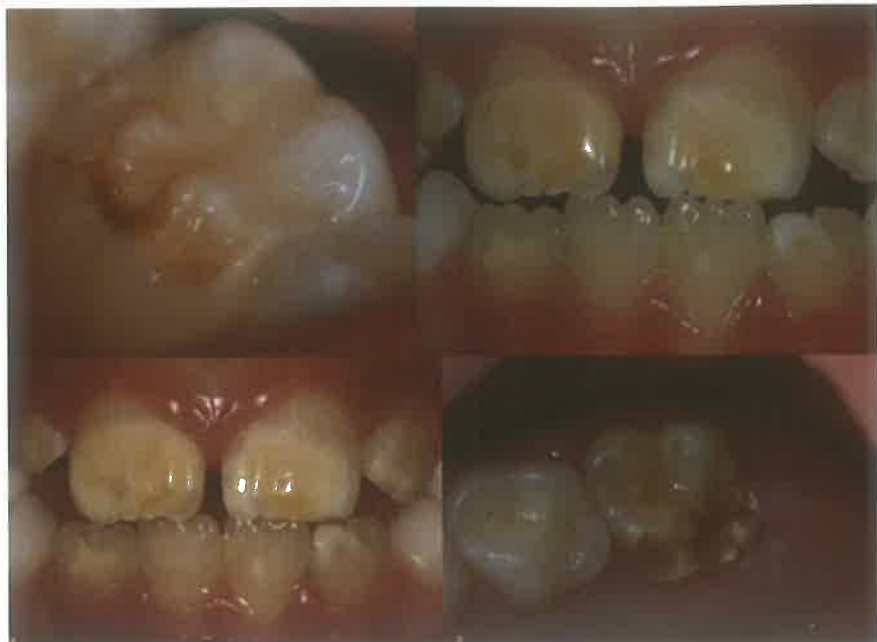Kao alternativa kod nepovoljnijih prognoza, primjenjuje se ekstrakcija u kombinaciji s ortodontskom terapijom. Optimalno vrijeme za ekstrakciju je početak kalcifikacije bifurkacije korijena donjeg

drugog trajnog kutnjaka u dobi od 8½-9½ godina. Ukoliko ekstrakcija uslijedi nakon toga vremena, može nastati problem viška prostora i lošeg smještaja drugog trajnog kutnjaka (4,25,45).

Liječenje ozonom preosjetljivih zubi korisna je metoda pri smanjivanju subjektivnih simptoma. U literaturi se ozon prikazuje kao novi način uništavanja patogenih bakterija. Prethodne studije dokazale su njegovu korisnost pri sterilizaciji kaviteta, korijenskih kanala, parodontnih džepova, herpetičnih lezija i preosjetljivih zubi. No, smatra se da su potrebna dodatna klinička istraživanja o njegovoj učinkovitosti i terapijskoj primjeni (36-40).

### Zaključak

Hipomineralizacija trajnih kutnjaka i sjekutića kao globalni problem, predstavlja izazov u dječjoj i preventivnoj stomatologiji. Smatra se da sistemske bolesti i štetni okolišni čimbenici tijekom prve tri godine djetetova života povećavaju rizik od pojave MIH-a. Zbog atipičnih defekata i sklonosti karijesu, MIH se neadekvatno liječi, a ne prepoznaje na vrijeme. Kriteriji za dijagnozu MIH-a su ograničena zamućenja cakline, posterupcijski lom, atipične restauracije te ekstrahirani prvi trajni kutnjaci. Stoga je praćenje zubi tijekom nicanja i donošenje pravovremene i točne dijagnoze MIH-a ključno za pravilan odabir terapijskih postupaka i prevenciju daljnjih oštećenja. 



Slika 8. Klinička manifestacija MIH-a. (preuzeto iz 46)

### LITERATURA

1. FDI Commission on Oral Health, Research and Epidemiology. A review of the developmental defects of enamel index (DDE Index). *Int Dent J*.1992 Dec;42(6):411-26.
2. Sabel N, Klingberg G, Dietz W, Nietzsche S, Noren JG. Polarized light and scanning electron microscopic investigation of enamel hypoplasia in primary teeth. *Int J Paediatr Dent*. 2010;20:31-6.
3. Fagrel T. Molar Incisor Hypomineralization: morphological and chemi-

- cal aspects, onset and possible etiological factors. *Swedish Dental Journal supplement* 216 Printed at Ineko AB, Göteborg, Sweden 2011.
4. Weerheijm KL. Molar incisor hypomineralization (MIH): clinical presentation, aetiology and management. *Dental Update*. 2004;31(1):9-12.
5. Jalevik B, Noren JG. Enamel hypomineralization of permanent first molars: a morphological study and survey of possible aetiological factors. *Int J Paediatr Dent*. 2000;10:278-89.
6. Koch G, Hallonsten AL, Ludvigsson N, Hamsson BO, Hols A, Ullbro C. Epidemiologic study of idiopathic enamel hypomineralization in permanent teeth of Swedish children. *Community Dent Oral Epidemiol*. 1987;15:279-85.
7. Croll TP. Creating the appearance of white enamel dysmineralization with bonded resins. *J Esthet Dent*. 1991;3:30-3.
8. Holttä P, Kiviranta H, Leppaniemi A, Vartiainen T, Lukinmaa PL, Alaluusua S. Developmental dental defects in children who reside by a river polluted by dioxins and furans. *Arch Environ Health*. 2001;56:522-8.
9. Leppaniemi A, Lukinmaa PL, Alaluusua S. Nonfluoride hypomineralizations in the permanent first molars and their impact on the treatment need. *Caries Res*. 2001;35:36-40.
10. van Amerongen WE, Kreulen CM. Cheese molars: a pilot study of the etiology of hypocalcifications in the first permanent molars. *J Dent Child*. 1995;62:266-9.
11. Weerheijm KL, Groen HJ, Beentjes

- VE, Poorterman JH. Prevalence of cheese molars in 11-year-old Dutch children. *J Dent Child*. 2001;68:259-62.
12. Muratbegovic A, Markovic N, Ganibegovic Selimovic M. Molar incisor hypomineralisation in Bosnia and Herzegovina: aetiology and clinical consequences in medium caries activity population. *Eur Arch Paediatr Dent*. 2007 Dec;8(4):189-94.
13. Kosem R, Senk Erpic A, Kosir N, Kastelec D. Prevalence of enamel defects with emphasis on molar incisor hypomineralization in Slovenian children and adolescents [abstract]. Barcelona, Spain: 7th Congress of the European Academy of Paediatric Dentistry; 2004.
14. Martínez Gómez TP, Guinot Jimeno F, Bellet Dalmau LJ, Giner Tarrida L. Prevalence of molar-incisor hypomineralisation observed using transillumination in a group of children from Barcelona (Spain). *Int J Paediatr Dent*. 2011 Aug 24. doi: 10.1111/j.1365-263X.2011.01172.x.
15. Balmer R, Toumba J, Godson J, Duggal M. The prevalence of molar incisor hypomineralisation in Northern England and its relationship to socioeconomic status and water fluoridation. *Int J Paediatr Dent*. 2011 Oct 20. doi: 10.1111/j.1365-263X.2011.01189.x.
16. Jasulaityte L, Veerkamp KL, Weerheijm KL. Molar incisor hypomineralisation: review and prevalence data from a study of primary school children in Kaunas (Lithuania). *Eur Arch Paed Dent*. 2007;8:87-94.
17. Jalevik B, Norén JG, Klingberg



- G, Barregård L. Etiologic factors influencing the prevalence of demarcated opacities in permanent first molars in a group of Swedish children. *Eur J Oral Sci.* 2001 Aug;109(4):230-4.
18. Leppaniemi A, Lukinmaa PL, Alaluusua S. Nonfluoride hypomineralisations in the first molars and their impact on the treatment need. *Caries Res.* 2001;35:36-40.
  19. Wogelius P, Haubek D, Poulsen S. Prevalence and distribution of demarcated opacities in permanent 1st molars and incisors in 6 to 8-years-old Danish children. *Acta Odontol Scand.* 2008;66:58-64.
  20. da Costa-Silva CM, Jeremias F, de Souza JF, Cordeiro Rde C, Santos-Pinto L, Zuanon AC. Molar incisor hypomineralization: prevalence, severity and clinical consequences in Brazilian children. *Int J Paediatr Dent.* 2010 Nov;20(6):426-34. doi: 10.1111/j.1365-263X.2010.01097.x. Epub 2010 Aug 24.
  21. Cho SY, Ki Y, Chu V. Molar incisor hypomineralisation in Hong Kong Chinese children. *Int J Paediatr Dent.* 2008 Sep;18(5):348-52.
  22. Fteita D, Ali A, and Alaluusua S. Molar-incisor hypomineralization (MIH) in a group of school-aged children in Benghazi, Libya. *Eur Arch Paediatr Dent.* 2006; 7(2): 92-5.
  23. Sadler TW. *Langmanova medicinska embriologija*, 10th ed. Zagreb: Školska knjiga; 2008.
  24. Berkovitz BKB, Holland GR, Moxham BJ. *Oral Anatomy, Histology and Embryology*, 3rd ed. Edinburgh: Mosby; 2002.
  25. William V, Messer L.B., Burrow M.F. Molar incisor hypomineralization: review and recommendations for clinical management. *Pediatr. Dent.* 2006 May-Jun;28(3):224-32.
  26. Šutalo J i sur. *Patologija i terapija tvrdih zubnih tkiva*. Zagreb: Naklada Zadro; 1994. 1-8.
  27. Laisi S, Ess A, Sahlberg C, Arvio P, Lukinmaa PL, Alaluusua S. Amoxicillin may cause molar incisor hypomineralization. *J Dent Res.* 2009 Feb;88(2):132-6.
  28. Kiviranta H, Hallikainen A, Ovaskainen ML., Kumpulainen J, Vartiainen T. Dietary intakes of polychlorinated dibenzo-p-dioxins, dibenzofurans and polychlorinated biphenyls in Finland. *Food Addit. Contam.* 2001;18:945-53.
  29. Vartiainen T, Saarikoski S, Jaakkola JJ, Tuomisto J. PCDD, PCDF, and PCB concentrations in human milk from two areas in Finland. *Chemosphere* 1997;34:2571-83.
  30. Kiviranta H. Exposure and Human PCDD/F and PCB body burden in Finland. Publications of the National Public Health Institute KTL. 2005 [cited 2012 Jan 10] : [About 5p].available from:[http://www.ktl.fi/portal/suomi/julkaisut/julkaisusarjat/kansanterveyslaitoksen\\_julkaisu\\_a/](http://www.ktl.fi/portal/suomi/julkaisut/julkaisusarjat/kansanterveyslaitoksen_julkaisu_a/)
  31. van Leeuwen FXR, Malisch R. Results of the third round of the WHO-coordinated exposure study on the levels of PCBs, PCDDs and PCDFs in human milk. *Organohalogen Compounds* 2002;56:311-16.
  32. Wilhelm M, Ewers U, Wittsiepe J, Furst P, Holzer J, Eberwein G, et al. Human biomonitoring studies in North Rhine-Westphalia, Germany. *Int. J. Hyg. Environ. Health* 2007;210:307-18.
  33. Salmela E. The effects of organic environmental toxicants on hard tissue formation in developing tooth: an in vitro study in mice. [dissertation]. Helsinki: Institute of Dentistry, Department of Pediatric and Preventive Dentistry, Faculty of Medicine, University of Helsinki; 2011.
  34. Mangum JE, Crombie FA, Kilpatrick N, Manton DJ, Hubbard MJ. Surface integrity governs the proteome of hypomineralized enamel. *J Dent Res.* 2010;89:1160-5.
  35. Robinson C, Kirkham J, Brookes SJ, Shore RC. The role of albumin in developing rodent dental enamel: a possible explanation for white spot hypoplasia. *J Dent Res.* 1992;71:1270-4.
  36. Robinson C, Brookes SJ, Kirkham J, Shore RC, Bonass WA. Uptake and metabolism of albumin by rodent incisor enamel in vivo and post-mortem: implications for control of mineralization by albumin. *Calcif Tissue Int.* 1994;55:467-72.
  37. Fearne J, Anderson P, Davis GR. 3D X-ray microscopic study of the extent of variations in enamel density in first permanent molars with idiopathic enamel hypomineralisation. *Br Dent J.* 2004;196:634-8; discussion 625.
  38. Robinson C, Kirkham J, Briggs HD, Atkinson PJ. Enamel proteins: from secretion to maturation. *J Dent Res.* 1982;Spec No:1490-5.
  39. Robinson C, Kirkham J, Brookes SJ, Bonass WA, Shore RC. The chemistry of enamel development. *Int J Dev Biol.* 1995;39:145-52.
  40. Jälevik B, Odelius H, Dietz W, Norén J. Secondary ion mass spectrometry and X-ray microanalysis of hypomineralized enamel in human permanent first molars. *Arch Oral Biol.* 2001b;46:239-47.
  41. Jälevik B, Klingberg G, Barregård L, Noren JG. The prevalence of demarcated opacities in permanent first molars in a group of Swedish children. *Acta Odontol Scand.* 2001;59:255-60.
  42. Ivanović M, Živojinović V, Marković D, Šindolić M. Mogućnosti terapije hipomineralizovanih prvih stalnih molara i inciziva. *Stom Glas S.* 2006;53.
  43. [http://www.regionhalland.se/Page-Files/24035/Molar-Incisor-Hypomineralization\\_MIH.pdf](http://www.regionhalland.se/Page-Files/24035/Molar-Incisor-Hypomineralization_MIH.pdf) Pristupile 19.12.2011.
  44. <http://jorthod.maneyjournals.org/content/36/4/277/F1.large.jpg> Pristupile 19.12.2011.
  45. Mejare I, Bergman E, Grindefjord M. Hypomineralized molars and incisors of unknown origin: treatment outcome at age 18 years. *Int J Paediatr Dent.* 2005;15:20-28.
  46. <http://www.actaodontologica.com/ediciones/2010/4/pdf/art11.pdf> Pristupile 19.12.2011.
  47. Rodd HD, Boissonade FM, Day PF. Pulpal status of hypomineralized permanent molars. *Pediatr Dent.* 2007 Nov-Dec;29(6):514-20.
  48. <http://www.helsinki.fi/science/dentenv/> Pristupile 19.12.2011.
  49. Lygidakis NA, Dimou G, Marinou D. Molar-incisor-hypomineralisation (MIH): A retrospective clinical study in Greek children. II.: possible medical aetiological factors. *Eur Arch Paediatr Dent.* 2008 Dec;9(4):207-17.
  50. Weerheijm KL, Duggal M, Mejare I, Papagiannoulis L, Koch G, Martens LC, Hallonsten AL. Judgement criteria for molar incisor hypomineralisation (MIH) in epidemiologic studies: a summary of the European meeting on MIH held in Athens, 2003. *Eur J Paediatr Dent.* 2003;4:110-13.
  51. Fayle SA. Molar incisor hypomineralization: restorative management. *Eur J Paediatr Dent.* 2003;4(3):121-6.
  52. Baysan A, Lynch E. Effect of ozone on the oral microbiota and clinical severity of primary root caries. *Am J Dent.* 2004;17:56-60.
  53. Baysan A, Lynch E. The use of ozone in dentistry and medicine. *Prim Dent Care* 2005;12:47-52.
  54. Baysan A, Lynch E. The use of ozone in dentistry and medicine. Part 2: ozone and root caries. *Prim Dent Care* 2006;13:37-41.
  55. Nagayoshi M, Kitamura C, Fukuizumi T, Nishihara T, Terashita M. Antimicrobial effect of ozonated water on bacteria invading dentinal tubules. *J Endod.* 2004;30:778-81.
  56. Stubinger S, Sader R, Filippi A. The use of ozone in dentistry and maxillofacial surgery: a review. *Quintessence Int.* 2006;37:353-9.