

Važnost parodontološke terapije u izradi fiksno-protetskog rada (1.dio)

Iva Drobec, Kim Hulenčić¹
Doc.dr.sc. Marko Jakovac²
Prof.dr.sc. Andrej Aurer³

[1] Studentice 6.godine

[2] Zavod za fiksnu protetiku, Stomatološki fakultet Sveučilišta u Zagrebu

[3] Zavod za parodontologiju, Stomatološki fakultet Sveučilišta u Zagrebu

Uvod

Suvremena fiksna protetika temelji se na minimalno invazivnim zahvatima. Samim pojmom minimalno invazivne dentalne medicine, osim očuvanja tvrdog zubnog tkiva, posebna pažnja daje se mekim tkivima. Upravo iz tog razloga postoji pojam bijele i ružičaste estetike, odnosno estetike zuba i mekih tkiva. U estetici mekih tkiva važna je harmonija, simetrija i prirodnost gingivnih kontura. Svaka veća asimetrija i abnormalnost čini protetski rad neprirodnim. Za ovakvu vrstu estetike potrebna je zdrava, neupalna gingiva sa stabilnom i očuvanom biološkom širinom. Stoga je, prije svake protetske sanacije, potreban parodontološki pregled koji bi ustanovio stanje parodonta, naslaga na zubima i eventualnu prisutnost gingivitisa i parodontitisa. Inicijalna parodontološka terapija i uklanjanje supra- i subgingivnog kamenca su obavezni prije protetske terapije. Ovisno o daljnjim potrebama u sklopu parodontološke sanacije svaki protetski rad, a pogotovo estetski, valja prolongirati do situacije stabilne i zdrave gingive koja do otiska mora biti takva minimalno 2-4 tjedna. Uz sanaciju upala i naslaga, parodontološka priprema prije protetske sanacije može uključivati produljenje kliničke krune zuba ili korekciju recesija. U slučaju provođenja takvih zahvata konačna protetska terapija ponekad se odgađa i do godinu dana nakon zahvata.

U ovom preglednom radu bit će prikazani načini pripreme gingive za protetski zahvat s osvrtom na pojam biološke širine, izuzetno bitnog za stabilnost estetskog rezultata protetske sanacije.

Čimbenici koji utječu na stanje parodonta

Priprema gingive jedan je od primarnih i iznimno bitnih koraka tijekom izrade nadomjestka. Ona podrazumijeva točnu dijagnozu i pravilno liječenje prije pristupanja fiksnom dijelu terapije. Za predvidljiv ishod fiksnoprotetskog rada potrebno je eliminirati upalu. Nalaz može biti uredan, no u većini slučajeva uključuje crvenu, hiperplastičnu, inflamiranu gingivu, prisutnost mekih i tvrdih zubnih naslaga i razne oblike parodontitisa. U prisutnosti upalnih parodontnih bolesti tkivo je mekano, edematozno, sklono krvarenju i nema stabilan položaj, što nam onemogućuje precizno određivanje ruba preparacije budućeg nadomjestka. Osim toga, otežano nam je atraumatsko brušenje, postavljanje konaca za otiske i samo otiskivanje. U budućnosti je, također, za očekivati promjene položaja ruba preparacije, što posljedično ugrožava estetski uspjeh fiksne terapije.

Upalne parodontne bolesti uzrokovane su naslagama velikog broja bakterija, njihovih metabolita i toksičnih produkata na zubnoj površini. Takve naslage nazivaju se dentobakterijski plak ili biofilm. Čvrsto pranja uz zubnu površinu, a njegov sastav ovisi o unutrašnjim čimbenicima (genetski uvjetovana građa zuba, žlijezde slinovnice i sastav i količina sline) i vanjskim čimbenicima (sastav i kolonizacija hrane i osobna oralna higijena) (1).

Razlikujemo supragingivni i subgingivni dentobakterijski plak. Supragingivni je smješten na vidljivom dijelu zuba. Na svjež

očišćenim i ispoliranim zubima počinje se stvarati već nakon dvadeset minuta kao prva stečena naslaga na zubima – pelikula. U početku je prozirna, glikoproteinska naslaga bez stanica i bakterija te mehanički štiti caklinu. Kasnije, izravnim ili neizravnim putem, dolazi do naseljavanja bakterija, od aeroba do anaeroba kada nastaje već zreli plak (1).

Subgingivni se nalazi na području korijena zuba, a struktura mu je slična supragingivnom. Zubni kamenac je kalcificirani plak, krem bijele (u supragingivnom) do crne boje (u subgingivnom), pretežno na području izlazišta žlijezda slinovnica (lingvalne plohe prednjih donjih zuba i bukalne plohe prvih gornjih kutnjaka) (1). O prisutnosti dentobakterijskog plaka i izlučivanju žlijezda slinovnica ovisi količina zubnog kamenca. Subgingivni kamenac moguće je pronaći samo taktilnim osjetom, za razliku od supragingivnog koji je vidljiv golim okom. Neredovito uklanjanje mekih i tvrdih zubnih naslaga dovodi do bolesti gingive. Već u gingivitisu dolazi do djelomične denaturacije kolagena koji daje čvrstoću i rezilijenciju mekim tkivima, što za posljedicu ima gubitak normalne konzistencije i mehaničke otpornosti tkiva. Bolest gingive dijelimo na one uzrokovane plakom i neuzrokovane plakom, međutim postoje karakteristike zajedničke za sve. Znakovi i simptomi ograničeni su na gingivu, a prisutnost zubnog plaka uzrokuje i/ili pogoršava težinu lezije. Također su prisutni i klinički znakovi upale poput povećanja ruba gingive, promjena boje,

povišena sulkularna temperatura, krvarenje na stimulaciju, te pojačan eksudat. Bolest je reverzibilnog karaktera ako se ukloni etiologija/e nastanka (2).

Uobičajene kliničke promjene oboljele gingive s obzirom na boju, veličinu, oblik, konzistenciju i sklonost krvarenju jesu crvenkasto/plavkasto-crvena gingiva koja nastaje kao rezultat promjena u krvožilnom sustavu (povećana permeabilnost, dilatacija krvnih žila i povišenje hidrostatskog tlaka rezultiraju povećanom izmjenom tvari između vezivnog tkiva i krvi), oticanje koronalno i buko/lingvalno; lažno oblikovanje džepova, edem papilarnih i marginalnih tkiva dovodi do nestajanja ruba gingive, otok marginalno dovodi do nestajanja fiziološke valovitosti, gingiva je mekana, a nježan pritisak stvara jamice i prisutno je krvarenje na stimulaciju. Pridonošeci faktori jesu karijes korijena, odstojeći ispuni, zubni nadomjesci čiji se rub nalazi subgingivno, frakture korjenova, abnormalnosti zuba poput caklinskih bisera i resorpcija cervikalnog dijela korijena.

Liječenje gingivalnih bolesti uzrokovanih plakom podrazumijeva mehaničku i kemijsku kontrolu plaka. Oni traumatiziraju meko tkivo pa je potreban određen period cijeljenja prije uzimanja otiska za fiksno-protetski rad. Ovisno o stupnju upale, potrebno je čekati i do dva tjedna za blagi do umjereni gingivitis, a četiri tjedna za teži oblik.

Bolesti koje zahvaćaju parodont s istodobnim gubitkom pričvrstka ili kosti nazivamo parodontnim bolestima-parodontitisima. Razlikujemo kronični i agresivni, parodontitis kod sistemskih bolesti.

Kronični parodontitis najčešća je parodontalna bolest. Količina parodontne destrukcije razmjerna je oralnoj higijeni, razini plaka, lokalnim predisponirajućim čimbenicima i sistemskim čimbenicima rizika (pušenje, stres, dijabetes, HIV i prirodne sposobnosti obrane domaćina). Kliničke osobine jesu upala gingive, krvarenje prilikom sondiranja (BOP), smanjena otpornost parodontnih tkiva na sondiranje, gubitak kliničkog pričvrstka

i gubitak alveolarne kosti. Napredovanje bolesti je neprekidno, s kratkim epizodama egzacerbacije i remisije. Parodontitis je kronična bolest, moguće ju je kontrolirati prvenstveno nekirurškim (inicijalnim) metodama, poboljšanjem oralne higijene i redovitim evaluacijama te po potrebi kirurškim zahvatima (u korektivnoj fazi terapije).

Kod agresivnog parodontitisa (AgP) često nisu prisutne značajne količine naslaga, kao ni gingivitis koji se manifestira krvarenjem prilikom sondiranja i/ili mehaničkog čišćenja. Agresivni parodontitis ima sljedeće primarne osobine: medicinska anamneza je bez osobitosti, brz gubitak pričvrstka i kosti i uvijek se javlja unutar obitelji. Uspješno liječenje zasniva se na ranom dijagnosticiranju bolesti i usmjeravanju liječenja prema maksimalnom suzbijanju mikroorganizama. Najučinkovitija terapija pokazala se mehaničko uklanjanje naslaga (sistemsko struganje i poliranje svih površina korjenova) uz primjenu antibiotika penicilina i metronidazola te uvođenje mjera besprijeorne oralne higijene. Nakon 8-12 tjedana slijedi reevalucija i odlučivanje o kirurškim metodama i primjeni adekvatnih antimikrobnih agensa. Tijekom liječenja pacijenta bi trebalo savjetovati na individualiziran program održavanja oralnog zdravlja.

Kako bismo razumjeli ponašanje parodonta, moramo poznavati strukturu cjelokupnog dentogingivnog kompleksa. U sljedećem ulomku pobliže ćemo vam pojasniti usku vezu između biološke širine i fiksno-protetskog rada i koliko njeno ugrožavanje može utjecati na dugotrajnost istog.

Biološka širina

U zdravom kao i u patološki promijenjenom parodontu postoji biološka širina. Uspješnost našeg protetskog rada uvelike ovisi o očuvanju iste. Biološka širina je prostor potreban parodontu za održavanje parodontalnog zdravlja; 2-milimetarsko područje koja se nalazi iznad alveolarnog vrha i čini ga spojni

epitel i vezivotkivni pričvrstak, a zajedno sa sulkusom govorimo o dentogingivnom kompleksu. Biološku širinu ponekad je teško klinički izmjeriti jer prejako sondiranje može penetrirati kroz sulkus i prodrijeti u spojni epitel. Prosječne vrijednosti sulkusa su 0,69 mm, spojnog epitela su 0,97 mm, a vezivotkivnog pričvrstka 1.09 mm (5-11). Smještaj završne linije brušenja izravno utječe na izradu nadomjeska te na njegov konačan uspjeh. Kliničar ima tri opcije za lokalizaciju: supragingivno, epigingivno i subgingivno. Rub smješten supragingivno ima najmanji učinak na parodont, ali ne zadovoljava estetiku. Epigingivni smještaj ruba zadovoljava estetske kriterije i parodontološke ukoliko se površina nadomjeska dobro ispolira i prati konturu zuba. Najveći rizik predstavlja smještaj ruba subgingivno, pogotovo ukoliko je rub preduboko i narušava harmoniju prirodne građe zuba i okolnog tkiva (12). Od velike je važnosti prilikom preparacije očuvati biološku širinu zuba. Kod pacijenta s dobrom oralnom higijenom i zdravim parodontom, gingivni rub i alveolarna kost otprilike prate valovitost linije caklinsko-cementnog spojišta, osim aproksimalno, gdje se nalazi col. Col je konkavna meka, tkivna struktura koja ne prati konkavnost ili plosnatost alveolarne kosti. Zbog toga je važno, prilikom preparacije aproksimalnih ploha, paziti da svrdlo slijedi gingivni rub jer u protivnom možemo povrijediti biološku širinu (14). Potrebno je razlikovati ireverzibilnu od reverzibilne povrede biološke širine. Reverzibilna povreda događa se ozljedom spojnog epitela pri manipulaciji (brušenje, aplikacija konaca, otiskivanje, sondiranje), dok su kod ireverzibilne ozlijeđena vlakna vezivnog pričvrstka i uvijek rezultira apikalnim pomakom čitavog dentogingivnog kompleksa, uključujući i resorpciju alveolarne kosti, kako bi se ponovno uspostavila "no-entry" zona. Resorpcija kosti popraćena je inflamacijom i stvaranjem gingivalnog džepa (5,10,12). Ukoliko se dogodi oštećenje biološke širine, cijeljenje je uvijek povoljnije u zdravom parodontu koji se može u granicama regenerirati, za razliku


od nesanimiranog, upaljenog parodonta koji cijeli reparacijom kroz dulji period.

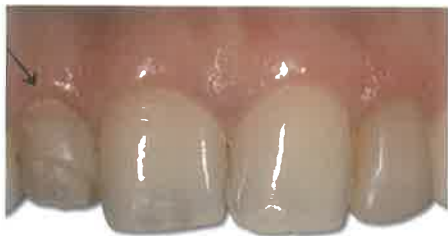Stoga, iako postoje varijacije oko dimenzija pojedinih dijelova dentogingivnog kompleksa, vrijedi generalni dogovor da rub restaurativnog ili protetskog rada mora biti udaljen od alveolarne kosti minimalno 3

mm, osiguravajući 2 mm biološkoj širini i 1 mm gingivnom sulkusu (13).

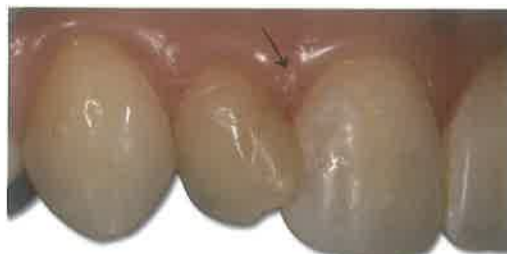Zaključak

Veza između parodontnog zdravlja i uspješnog protetskog rada je neminovna. U današnje doba svi doktori dentalne medicine

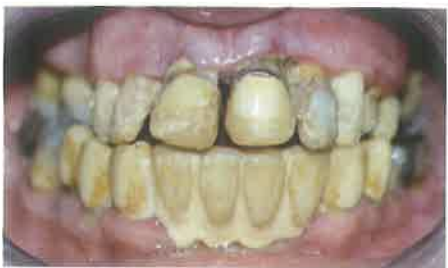teže zadovoljavanju pacijentovih želja, a to je, uglavnom, postizanje besprijekorne estetike. Do tog cilja je moguće doći jedino ako poštujemo načela i pridržavamo se redoslijeda u izradi protetskog rada. Krajnji produkt bit će obostrano zadovoljstvo. 



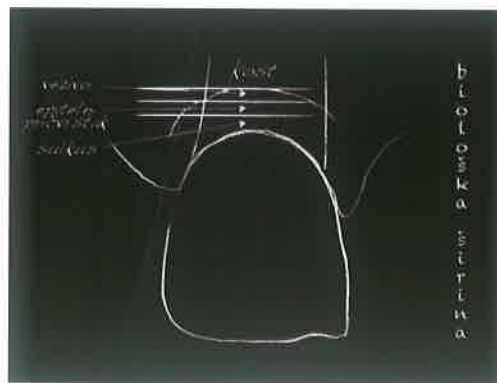
Slika 1. Gingivitis uz vidljiv plak



Slika 2. Gingivitis



Slika 3. Parodontitis



Slika 4. Biološka širina

*Slike 1 – 4: Ljubaznošću doc.dr.sc. Marka Jakovca

LITERATURA

- Štalo J et al. Patologija i terapija tvrdih zubnih tkiva. Zagreb: Naklada Zadro; 1994.
- Lindhe J. Klinička parodontologija i dentalna implantologija. 4th ed. Zagreb: Nakladni zavod Globus; 2004.
- Wolf HF, Rateitschak-Plüss EM, Rateitschak KH. Parodontologija: Stomatološki atlas. 3rd ed. Jastrebarsko: Naklada Slap; 2009.
- Wiskott HWA. Fixed prosthodontics: Principles and Clinics. London: Quintessence Publishing; 2011.
- Delija B, Puhar I. Biološka širina-kako ju definirati i čemu služi? Sonda. 2008;9(17):40-42.
- Jorgić-Srdjak K, Plančak D, Maričević T, Dragoo MR, Bošnjak A. Parodontološko-protetski aspekt biološke širine 1. dio: Remećenje biološke širine. Acta Stomatol. Croat. 2000;34(2):189-97.
- Jorgić-Srdjak K, Dragoo MR, Bošnjak A, Plančak D, Filipović-Zore I, Lazić D. Parodontološko-protetski aspekt biološke širine 2. dio: Rekonstrukcija anatomije i funkcije. Acta Stomatol Croat. 2000;34(4):435-44.
- Ahmad I. Anterior dental aesthetics: Gingival perspective. British Dental Journal 2005;199:195-202.
- Kao RT, Pasquinelli K. Thick vs. Thin gingival tissue: a key determinant in tissue response to disease and restorative treatment. CDA Journal. 2002;30:521-526.
- Nugala B, Kumar Santosh BB, Sahitya S, Mohana Krishna P. Biological width and its importance in periodontal and restorative dentistry. J Conserv Dent. 2012;15(1):12-17.
- Shillingburg HT et al. Fundamentals of fixed prosthodontics. 3rd ed. Chicago: Quintessence Publishing; 1997.
- Reddy HK, Kumar C. Biological width - The No Encroachment Zone. IJDA 2010;2(4):337-344.
- Padbury A, Eber R, Wang HL. Interactions between the gingiva and the margin of restorations. J Clin Periodontol. 2003;30(5):379-85.
- Gracis S, Fradeani M, Celletti R, Bracchetti G. Biological integration of aesthetic restorations: factors influencing appearance and long-term success. Periodontol 2000. 2001;27:29-44.