

Magnetska rezonancija u dijagnostici malignih tumora usne šupljine i orofarinksa

Antun Sablek, dr.med.dent.¹

Doc.dr.sc. Dijana Zadravec²

[1] Diplomirao u akademskoj godini 2013./2014.

[2] Katedra za opću i dentalnu radiologiju, Stomatološki fakultet Sveučilišta u Zagrebu

Uvod

Većina malignih tumora usne šupljine javlja se u dobi iznad 50 godina. U najrazvijenijim zemljama oni čine 3 - 5% svih malignih tumora. Maligni tumori usne šupljine koji zahvaćaju čeljust su tumori gornje i donje gingive, tvrdog nepca i dna usne šupljine. Većina tumora orofarinksa (90%), dna usne šupljine i usne šupljine čine planocelularni karcinomi. Ostali histološki tipovi su adenoidni cistični karcinom koji polazi od malih žlijezda slinovnica, adenokarcinomi i ekstranodalna manifestacija malignog limfoma. Maligni tumori dna usne šupljine čine 15% malignih tumora usne šupljine, a tumori gingive čine 5 - 10% svih karcinoma usne šupljine. Maligni tumori tvrdog nepca su rijetkost. Muškarci obolijevaju i do 10 puta češće od žena, najčešće u dobi između 50 i 70 godina. Za razvoj karcinoma usne šupljine česta konzumacija alkohola i žvakanje duhana najčešći su predisponirajući faktori. Klinički simptomi i znaci koji upućuju na razvoj malignog tumora te regije su rana na sluznici koja ne zacjeljuje, krvarenje, bolnost, poteškoće gutanja i govora. U uznapredovalih tumorima nalazi se palpabilna masa u usnoj šupljini uz uvećanje limfnih čvorova na vratu (1, 2, 3).

Magnetska rezonancija (MR)

Medicinska primjena, kao metode slikovnog prikaza presjeka ljudskog tijela, datira od 1977. godine (Damadian i sur.). Princip rada MR-a temelji se na interakciji elektromagnetskih radiovalova

i vodikovih atomskih jezgara u tijelu. Nakon što se pacijent smjesti u jako magnetsko polje, tijelo se magnetizira, te izloži djelovanju radiovalova. Nakon kraćeg vremena prekine se djelovanje radiovalova, a tijelo emitira višak energije koje je primilo djelovanjem radiovalova u obliku signala, iz kojeg se rekonstruira slika. Signal se iz tijela emitira uslijed fenomena rezonancije, a jačina signala određena je gustoćom rezonirajućih protonskih jezgara i dva kemijska parametra, vremenima relaksacije T1 i T2. Slika koja se sastoji od piksela dobiva se pomoću računala, a brojčana vrijednost svakog elementa slike odražava jačinu signala MR-a odgovarajućeg volumena tkiva odnosno voksela. Dva najčešća načina MR-snimanja su *spin-echo* tehnika i inverzijska tehnika.

Uređaj za magnetsku rezonanciju sastoji se od glavnog magneta (kućište uređaja u kojem leži pacijent), gradijentnog magneta (uređaj za odabir ravnine snimanja i lokalizaciju sloja), radiofrekventne zavojnice (odašiljač i antena), računala za izračunavanje i pohranu podataka, ekrana i kamere za slikovni zapis pregleda.

Jakost današnjih MR uređaja se kreće i do 8 T. Prednost magnetskih polja velike snage je u boljoj prostornoj rezoluciji, brzini dobivanja informacija, te se mogu koristiti i za funkcijske pretrage i magnetsku spektroskopiju. Za bolju karakterizaciju tkiva i patoloških promjena, te za procjenu funkcije pojedinih organa primjenjuju se intravenski aplicirana paramagnetska kontrastna sredstva. Najjače

paramagnetsko djelovanje ima gadolinij vezan za DTPA.

Kontraindikacije za MR pregled su osobe sa srčanim *pace-makerima*, ugrađenim metalnim stranim tijelima, neurokirurškim klipsama, kohlearnim i dentalnim implantatima, očnim protezama i neurostimulatorima. Za ublažavanje buke koriste se antifoni, a eventualna klaustrofobija umanjuje se psihološkom pripremom ili preventivnom medikamentoznom terapijom (4,5).

MR protokol u dijagnostici tumora usne šupljine i orofarinksa

Prilikom snimanja primjenjuje se magnetska zavojnica za glavu. Sekvence snimanja su: nativna i postkontrastna T1 mjerena slika u aksijalnom, koronarnom i sagitalnom presjeku, T2 mjerena slika u istim presjecima, *Short Tau Inversion Recovery* (STIR) i postkontrastna T1 mjerena slika sa saturacijom masti u koronarnim presjecima. Debljina sloja je 1 - 3 mm, matrix 256 x 256 piksela, FOV 210 - 230 mm za T1 mjerenu sliku i 130 - 200 mm za T2 mjerenu sliku. Kod svih bolesnika sa sumnjom na tumor primjenjuje se paramagnetsko kontrastno sredstvo Gd-DTPA (gadolinijum) u dozi 0,1 mmol/kg tjelesne težine ispitanika. Snimanje traje prosječno 36 minuta.

MR analiza patoloških promjena

U analizi MR-slike procjenom intenziteta signala označavamo tkiva visokog intenziteta signala, srednjeg i slabog. U T1 mjerenoj slici mast je

visokog intenziteta, mišići srednjeg, a tekućina niskog signala. U T2 mjerenoj slici mast je visokog intenziteta, a mišići srednjeg signala kao i u T1 mjerenoj slici. Tekućina signala je visokog intenziteta. Živci su niskog intenziteta signala u T1 i T2 mjerenoj slici. Krvne žile su zbog „flow-void“ fenomena bez signala. Zrak je i u T1 i T2 mjenim slikama bez signala. Postkontrastna opacifikacija analizira se kao porast intenziteta signala u T1 mjerenoj slici (6). Zbog dobre mekotkivne rezolucije kod manjih tumora relativno je lako odrediti polazište tumorskog procesa. U uznapredovalih malignih tumora zbog veličine i proširenosti u trenutku detekcije i analize vrlo je teško procijeniti njegovo polazište (7). Maligni tumori ove regije infiltrativno-proliferativnog rasta su većinom iregularnih i neoštro definiranih kontura, dok su tumori ekspanzivnog rasta te manji tumori glatkijih i oštrije definiranih kontura (7). MR analiza postkontrastne promjene signala tumora temeljila se na subjektivnoj procjeni porasta u intenzitetu signala u T1 mjenim slikama. Struktura svakog patološkog procesa pa tako i malignih tumora može biti homogena ili inhomogena. Homogena struktura prisutna je kod manjih tumora, najčešće stadij T1, a često i stadij T2, te se u MR mjenim slikama prikazuju homogenog signala, najčešće blago višeg od intenziteta signala mišića. Kod većih tumora češća je inhomogena struktura s intratumorskim krvarenjima i nekrozom. Takvi tumori daju miješane intenzitete signala, ovisno o zastupljenosti određene komponente u njihovoj strukturi. Tumori koji u svojoj osnovnoj strukturi sadrže kalcifikacije, osteoidni matriks ili pak dovode do različitih oblika koštane destrukcije, također daju miješane intenzitete signala (6). Na postkontrastnim presjecima u T1 mjerenoj slici nekroza se bolje prikazuje nego na nativnim snimkama i hipointenzivnog je signala u odnosu na tumorsko tkivo, koji pokazuje povišenje

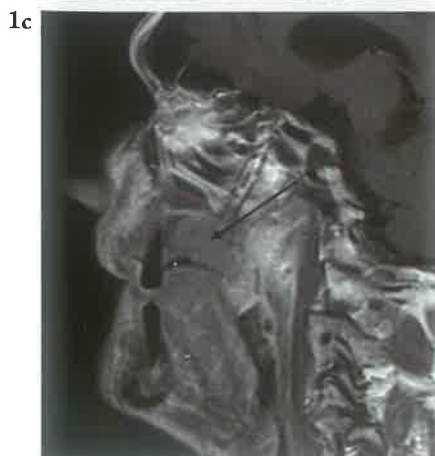
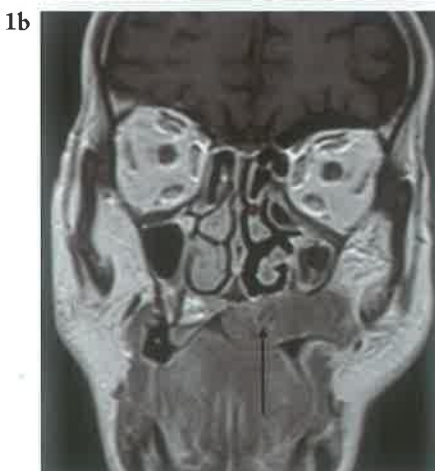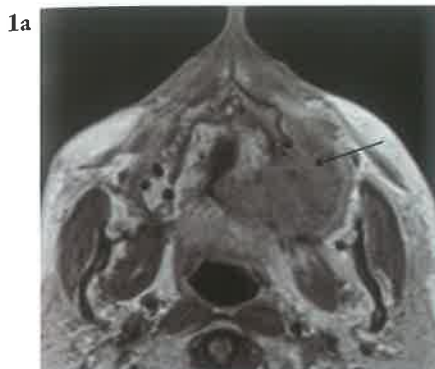
signala. U T2 mjerenoj slici i STIR tehnici prikaza nekroza se prikazuje kao hiperintenzivno područje unutar tumora, najčešće u središnjim dijelovima tumora (7). MR omogućava preciznu verifikaciju starosti krvarenja. U hiperakutnoj fazi zbog intracelularno prisutnog oksihemoglobina nalazimo izointenzivni signal u T1 mjerenoj slici, hiperintenzivni u T2. Akutna faza manifestira se zbog intracelularno prisutnog deoksihemoglobina izointenzivno u T1 mjerenoj slici i hipointenzivno u T2. Rana subakutna faza zbog intracelularnog methemoglobina daje hiperintenzivni signal u T1, a hipointenzivni u T2 mjerenoj slici. Kasna subakutna faza zbog ekstracelularnog methemoglobina daje hiperintenzivni signal u T1 i T2 mjerenoj slici. Rana kronična faza zbog feritina i hemosiderina daje hiperintenzivni signal u T1, a hiperintenzivni s naglašenim hipointenzivnim rubom u T2 mjerenoj slici. Kasna kronična faza krvarenja zbog hemosiderinskih depozita daje izointenzivni signal u T1, a hipointenzivni u T2 mjerenoj slici. Krvarenje u T2*GRE sekvenci u svim fazama je izrazito hipointenzivnog signala. Postkontrastne T1 mjerene slike pokazuju subakutnoj fazi periferni porast intenziteta signala (8). Normalan kortikalni je u T1 i T2 mjerenoj slici i STIR-u hipointenzivnog signala. Intenzitet signala koštane srži je hiperintenzivan u T1 mjerenoj slici, nižeg intenziteta u T2 mjerenoj slici i hipointenzivan u STIR-u. Edematozne i upalne promjene kortikalisa i koštane srži povisuju signal u T2 mjerenoj slici, snizuju intenzitet u T1 mjerenoj slici, a izrazito ga povisuju u STIR-u. Devitalizirana odnosno nekrotična koštana srž u T1 i T2 mjerenoj slici gubi signal i postaje hipointenzivna. U T1 mjerenoj slici edematozna koštana srž postkontrastno pokazuje porast signala (9). MR analiza perineuralne infiltracije zahtijeva poznavanje radioloških znakova koji govore o zahvaćenosti živca. Dobra kontrastna rezolucija

MR-a i mogućnost diferencijacije signala masti, živaca, tumora, cerebrosposinalnog likvora, moždanih ovojnica i mozga omogućuju procjenu perineuralne infiltracije. MR kriteriji koji upućuju na perineuralnu infiltraciju su: gubitak i nadomještanje perineuralnog masnog tkiva tumorskim; postkontrastni porast intenziteta signala živca bez obzira na njegovu veličinu, debljinu i „zadebljanje“ živca, bez obzira na to pokazuje li postkontrastnu promjenu intenziteta signala. Najzahvaćeniji kranijalni živci tumora glave i vrata su *n. trigeminus* i *n. facialis* zbog svoje anatomske proširenosti u toj regiji. Od njihovih ograna najčešće su zahvaćene druga i treća grana trigeminalnog i descendenti (mastoidni) segment facijalnog živca. Poznavanje anatomske putova i funkcije svakog živca najvažniji su za procjenu perineuralne infiltracije. S obzirom na topografsku lokalizaciju u analizi utjecaja tumora na vaskularne strukture, najvažnije su *a. carotis interna* i *a. carotis externa* s ograncima (10). Promjene koje promatrali na vaskularnim strukturama bile su: kompresija i deformacija krvne žile, pomak, iregularnost stijenke, suženje lumena, te obliteracija lumena kao znak tumorske infiltracije krvne žile. MR analiza širenja u okolne mekotkivne strukture i anatomske prostore obuhvaća intrakranijalno širenje u kavernozi sinus, *cavum meckelli*, prednju i srednju lubanjsku jamu. U tumorskom širenju bitnu ulogu ima pterigopalatalna jama koja se smatra važnom poveznicom između podsljepoočne jame, nazofarinksa, nepca, sinusa, nosne šupljine, lica, orbite i srednje lubanjske jame. Straga graniči sa pterigoidnom pločom, anteromedijalno sa palatalnom kosti, anteriorno sa maksilom, dok lateralno komunicira sa podsljepoočnom jamom preko pterigomaksilarne fisure. Medijalno je povezana s nosnom šupljinom preko sfenopalatalnog otvora i s orbitom preko *fissure orbitalis inferior* (11).

MR prikaz tumora

1. Planocelularni karcinom gingive maksile i tvrdog nepca

Na MR presjecima planocelularni karcinom gingive maksile i tvrdog nepca u T1 mjerenoj slici prikazuje se kao mekotkivna masa srednjeg intenziteta signala koja zauzima površinu alveolarnog grebena i tvrdog nepca, a na postkontrastnim presjecima pokazuje umjereno do jako pojačanje signala. U T1 i T2 mjerenoj slici izostaje hipointenzivan signal koštanih rubova, a širenjem prominira u usnu šupljinu i u dno nosne šupljine. Širenjem zahvaća

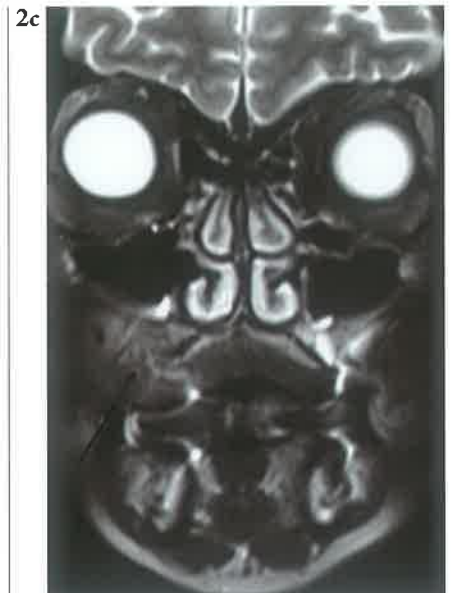
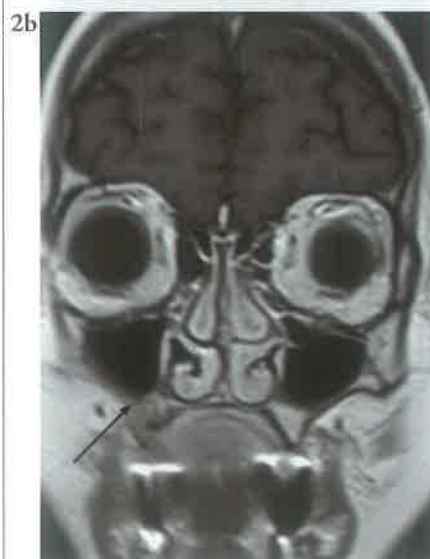
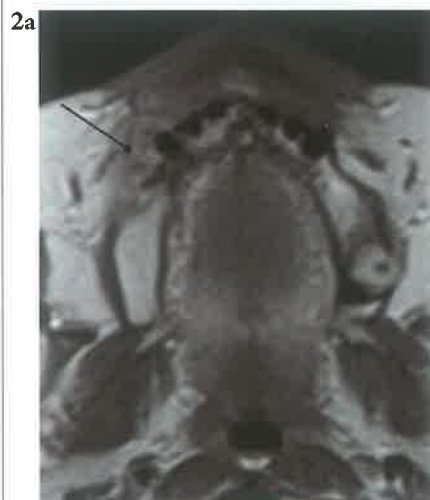potkožno masno tkivo obraza (2,9).

Slike 1a-c. MR prikaz planocelularnog karcinoma tvrdog nepca: Postkontrastna T1 mjerena slika u aksijalnom (a), koronarnom (b) i sagitalnom presjeku (c).

2. Planocelularni karcinom gingive maksile

Na MR presjecima planocelularni karcinom gingive maksile u T1 mjerenoj slici prikazuje se kao srednji intenzitet signala, a na postkontrastnim presjecima pokazuje umjereno do jako pojačanje signala. U T1 i T2 mjerenoj slici kod zahvaćenosti koštane strukture maksile izostaje signal kosti. Širi se u alveolarni recesus maksilarnog sinusa i potkožno masno tkivo. U STIR tehnici prikaza pokazuje visok intenzitet signala. Razarajući alveolarni greben dovodi do dislokacije i ispadanja zubi sa izostankom



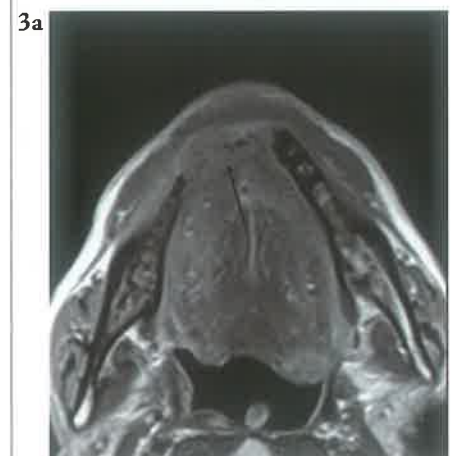hipointenzivnog signala (2,9).

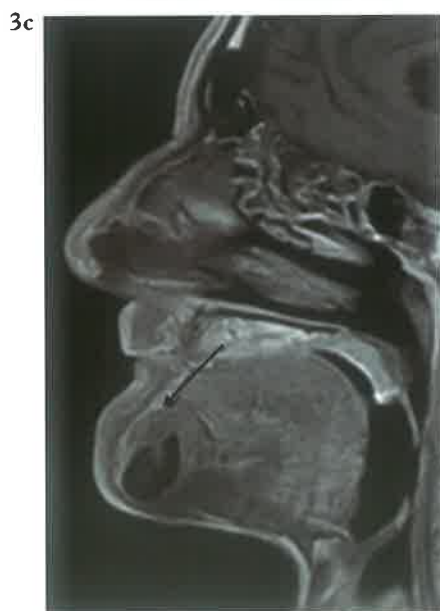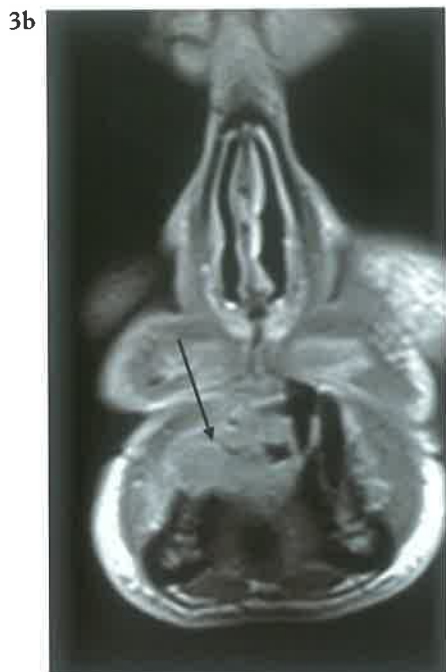Slike 2a-c. MR prikaz planocelularnog karcinoma gingive maksile: Postkontrastna T1 mjerena slika u aksijalnom (a) i koronarnom presjeku (b), te koronarni presjek u STIR tehnici prikaza (c).

3. Planocelularni karcinom gingive mandibule

Na MR presjecima planocelularni karcinom gingive mandibule u T1 mjerenoj slici prikazuje se kao intenzitet signala sličan signalu mišića, a koji infiltrira koštanu srž.

Na postkontrastnim presjecima pokazuje umjereno do jako pojačanje signala. Postkontrastni T1 presjeci sa saturacijom masti pokazuju zahvaćenost živca. U T1 i T2 mjerenoj slici kod





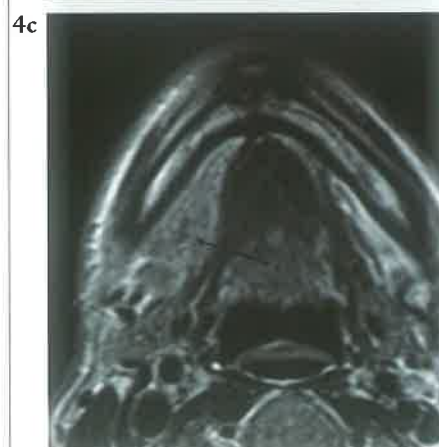
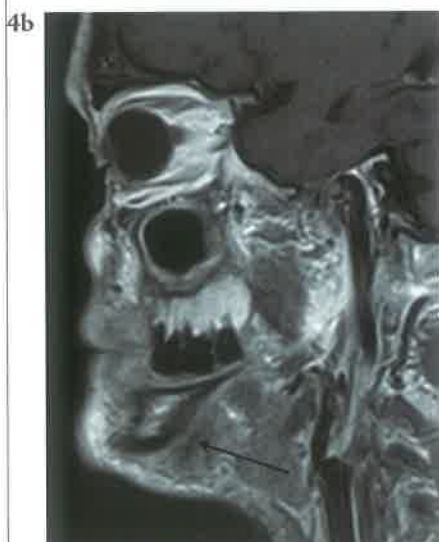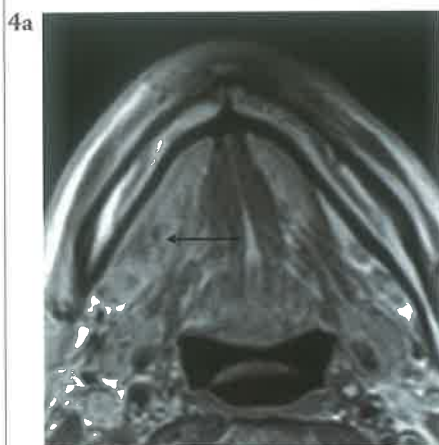
zahvaćenosti koštane strukture izostaje hipointenzitet signala kosti (2,9).

Slike 3a-c. MR prikaz planocelularnog karcinoma gingive mandibule: Postkontrastna T1 mjerena slika u aksijalnom (a), koronarnom (b) i sagitalnom presjeku (c).

4. Planocelularni karcinoma dna usne šupljine

Na MR presjecima planocelularni karcinom dna usne šupljine prikazuje se kao infiltrativno-proliferativni proces inhomogenog intenziteta signala u T1 mjerenoj slici, heterogenih intenziteta u

T2 mjerenoj slici i heterogene promjene signala na postkontrastnim T1 mjerenim slikama. Širenjem zahvaća koštanu



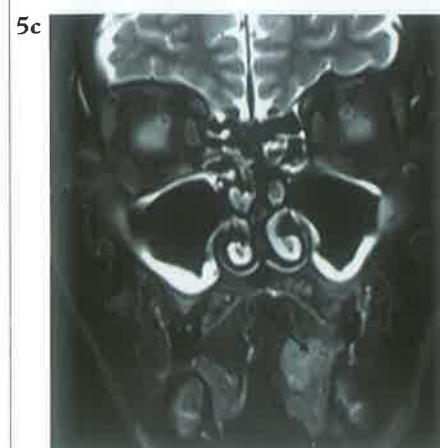
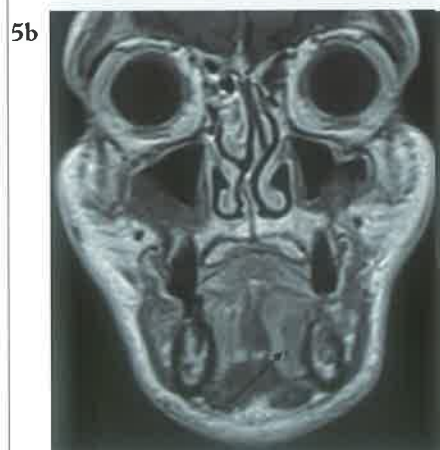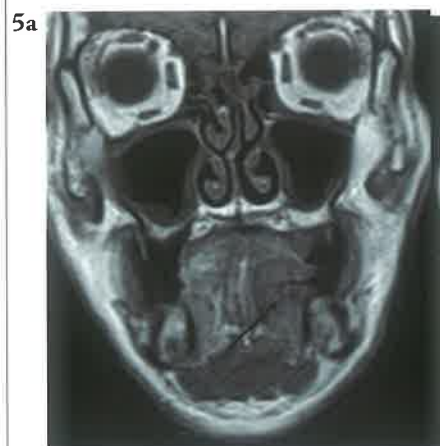strukturu mandibule uz izostanak hipointenzivnog koštanog ruba (2,9).

Slike 4a-c. MR prikaz planocelularnog karcinoma dna usne šupljine: Postkontrastna T1 mjerena slika u aksijalnom (a) i sagitalnom presjeku (b), te T2 mjerena slika u

aksijalnom presjeku (c).

5. MR prikaz planocelularnog karcinoma jezika

Na MR presjecima planocelularni karcinom jezika prikazuje se u T1 mjerenoj slici kao infiltrativno-proliferativni proces niskog intenziteta signala koja se bolje vizualizira na postkontrastnim T1 presjecima na kojima pokazuje različite promjene signala. U T2 mjerenoj slici pokazuje povišen intenzitet signala, a najbolje je vidljiv u T2 mjerenoj slici sa saturacijom



masti. U STIR tehnici prikaza je visokog intenziteta signala (2,9,12).

Slike 5a-c. MR prikaz planocelularnog karcinoma jezika: Nativna i postkontrastna T1 mjerena slika u koronarnim presjecima (a,b), te koronarni presjek u STIR tehnici prikaza (c).

6. MR prikaz planocelularnog karcinoma orofarinksa.

Na MR presjecima planocelularni karcinom orofarinksa u T1 mjerenoj slici prikazuje se kao infiltrativno-proliferativni proces inhomogenog intenziteta signala, heterogenih intenziteta u T2 mjerenoj slici i


heterogene promjene signala na postkontrastnim T1 mjenim slikama (2,9).

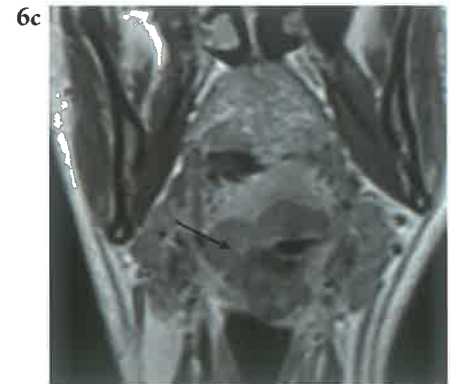
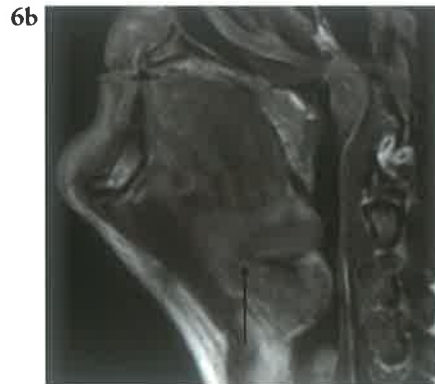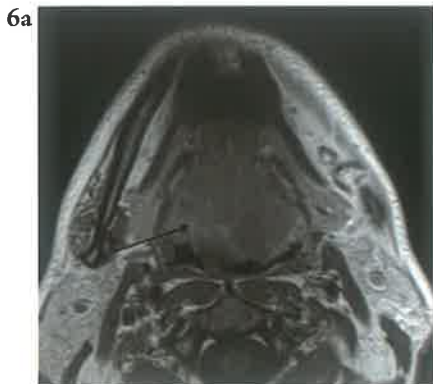
Slike 6a-c. MR prikaz planocelularnog karcinoma orofarinksa: Postkontrastna T1 mjerena slika u aksijalnom (a), koronarnom (b) i sagitalnom presjeku (c).

* Slike 1 – 6: Ljubaznošću doc.dr.sc. Dijane Zadavec

Zaključak

Područje usne šupljine i orofarinksa je dostupno kliničkom pregledu doktorima dentalne medicine koji detektiraju promjenu i postavljaju kliničku sumnju

na tumorsku leziju. Poznavanje mogućnosti različitih dijagnostičkih radioloških metoda (CBCT, MSCT, MR) je važan preduvjet za odabir najboljeg i najbržeg načina za postavljanje dijagnoze i daljnji terapijski postupak. MR je suvremena digitalna radiološka metoda koja na osnovi razlike u gustoći vodikovih protona u pojedinim tkivima izvrsno prikazuje meka tkiva, anatomske odnose i patomorfološke promjene. Neškodljiva je za pacijenta budući da koristi elektromagnetsko zračenje i visoke osjetljivosti i točnosti u dijagnostici tumora usne šupljine i orofarinksa. 



LITERATURA

1. Barnes L, Eveson JW, Reichart P, Sidransky D. World Health Organisation Classification of tumors. Pathology & Genetics. Head and Neck tumors. Lyon: International Agency for Research on Cancer Press; 2005.
2. Harnsberger HR, Wiggins RH, Hudgins PA, Michel AM, Swartz J, Davidson HC, et al. Diagnostic Imaging. Head and Neck. Salt Lake City: Amirsys; 2008.
3. Chong V. Oral cavity cancer. Cancer Imaging. 2005;5:49-52.
4. Busong S. Magnetic Resonance Imaging: Physical and biological principles. St Louis: Mosby; 1996.
5. Hashemi RH, Bradley WG Jr. MRI: The basics. Baltimore: Williams and Wilkins; 1996.
6. Chen CK, Wu HT, Chiou HJ, Yen CH, Chanh CY, Chen WM. Differentiating benign and malignant soft tissue masses by magnetic resonance imaging: role of tissue component analysis. J Chin Med Assoc 2009;72:194-201
7. Rumbolt Z, Gordon L, Bonsall R, Ackermann S. Imaging in head and neck cancer. Curr Treat Options Oncol. 2006;7:23-34.
8. Osborn AG, Blaser SI, Salzman KL, Katzman GL, Provenzale J, Castillo M, et al. Diagnostic Imaging. Brain. Salt Lake City: Amirsys; 2004.
9. Ariyoshi Y, Shimahara M. Magnetic resonance imaging of maxillary cancer-possibility of detecting bone destruction. Oral Oncology. 2000;36:499-507.
10. Qiang Y, Pingzhong W, Hulmin S, Jicheng L. Carotid artery and jugular vein invasion of oral-maxillofacial and neck malignant tumors: diagnostic value of computed tomography. Oral and Maxillofacial radiology. 2003;96:368-72.
11. Eisen MD, Yousem DM, Montone KT, Kotapka MJ, Bigelow DC, Bilker WB et al. Use of preoperative MR to predict dural, perineural, and venous sinus invasion of skull base tumors. Am J Neuroradiol. 1996;17:1937-45.
12. Chung TS, Yousem DM, Seigerman HM, Schlakman BN, Weinstein GS, Hayden RE. MR of mandibular invasion in patients with oral and oropharyngeal malignant neoplasms. Am J Neuroradiol. 1994;15:1949-55.