

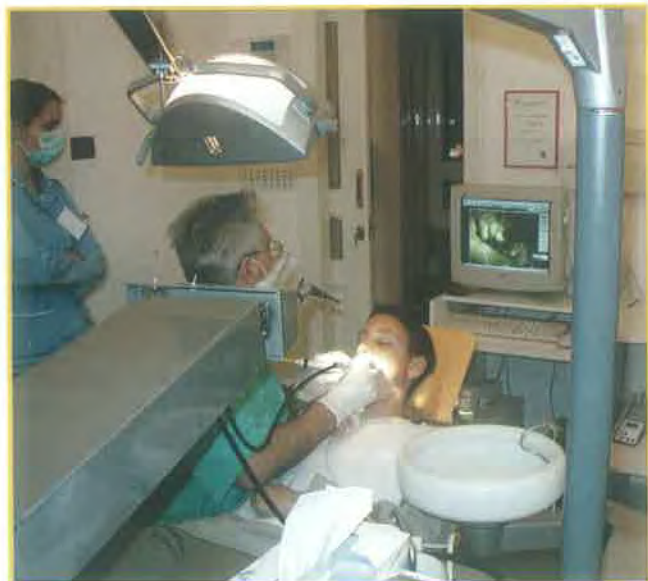# Hi-tech u rukama današnjeg stomatologa

Prof. dr. sc. Dubravka Radionov

Zavod za pedodonciju, Stomatološki fakultet Sveučilišta u Zagrebu

Pokretački duh svakog stomatologa je maksimalno sačuvati, održati i unaprijediti oralno zdravlje svoga pacijenta. Danas je to nemoguće postići zaobilazeći obilje tehnički visoko sofisticiranih dijagnostičkih metoda u medicini stomatologiji. Samo uz pomoć stomatovizije i digitalne radiovizigrafije, i sve to uz maksimalnu zaštitu pacijenta od suvišnog zračenja, dolazimo do apsolutno točne svekolike stomatološke dijagnostike.

Kada je prije 14 godina dr. Mouyen utemeljio principe na kojima rade današnji sustavi digitalnog rendgena, nije ni slutio da je time započeo eru onog što se danas zove CNN stomatološka ordinacija-točnije, korištenje vizualnih medija u stomatološkoj praksi. U ordinaciju se uvodi RTG-sustav (radiovizigrafija; RVG) i digitalna intraoralna kamera (stomatovizigrafija; STV) uz pratnju odgovarajućeg softvera za medicinsku dokumentaciju.



Videoskopska on line stomatologija u 3. razredu

## Digitalna kamera zamijenila stomatološko ogledalo

Stomatološko ogledalo (kojim liječnik pretražuje unutrašnjost usne šupljine, pokušavajući što bolje dijagnosticirati oralni status) polako se priprema za odlazak u muzej. Umjesto njega u usta ulazimo intraoralnom kamerom ne većom od olovke. Slika koja se

vidi na ekranu je uvećana 40-60 puta, a njezina vidljivost u odnosu na klasično ogledalo poboljšana za fantastičnih 4000-6000% (ovisno o radnom monitoru-17" ili 19"). Ova kamera pruža liječniku sasvim novi pogled i mogućnosti, postaje nezamjenjiva u ranoj dijagnostici inih patoloških stanja, npr. primarnih i sekundarnih karioznih lezija. Na taj se način bolest otkriva u samom začetku dok je još običnim okom nevidljiva.

Preventiva je najisplativiji oblik čuvanja oralnog zdravlja, koje počinje već u trudnoći, a nastavlja se u vrtićima i školama. Od posebnog je preventivnog značenja održavanje stupnja higijene u prvom momentu nicanja prvog trajnog zuba, s obzirom na činjenicu da je vrlo važno u kakvo okruženje trajni zubi niču. Stoga američki i britanski autori isključivo preporučaju pregled intraoralnom kamerom prije preventivnog zalijeivanja, odnosno pečaćenja griznih jamica mliječnih i mladih trajnih zuba. Time se izbjegavaju greške u procjeni intaktnosti okluzalnih ploha. Razlog ovakvog stava jest činjenica da na ovaj način vidimo 6000% bolje nego klasičnim načinom, tj. s ogledalom i sondom, jer ne zaboravimo kako su zdravlje usta i zubi preduvjet i odraz općeg zdravstvenog stanja, a sve promjene u tom sustavu utječu više ili manje na cjelokupni organizam i obrnuto.

Isto tako, rad sa intraoralnom kamerom (do danas već V.generacija sa širokim kutom snimanja - što je naročito važno u III razredu online videoskopske stomatologije!) olakšava liječniku lakši pristup mjestu rada, nema nepotrebnih napora za kralježnicu, kao što su prisilni nefiziološki radni položaj, a pacijent u svakom trenutku ima uvid putem monitora u sam postupak, gdje pacijent aktivno sudjeluje sa svojim stomatologom u svim fazama rada.

## Prednosti radiovizigrafije

Radiovizigrafija (RVG) je prvi revolucionarni korak u stomatologiji zadnjih 30-ak godina. Umjesto uobičajenog rengenog snimanja zubi, uz neizbježno veliko zračenje te čekanje na razvijanje filma, gdje dobijamo 5 nijansi (sjena) na filmu, koristimo RVG-sustav koji daje cijeli spektar nijansi, sa vidljivom već i najmanjom početnom lezijom kroz razliku prema svijetlije ili tamnije pigmentiranoj okolini, odnosno zdravom tkivu. Računalo, naime, pretvara an logni signal rengen zrake u digitalni uz pomoć RVG-čipa sustavom full logic control, i za samo 0.2 sekunde prenosi se na zaslon računala. Uz to, umjesto male crno-bijele



klasične sličice, na računalo se pojavljuje snimka u boji koja se može povećati i do 250 puta, i sve to uz 95% manje zračenja za pacijenta. Sve je to potvrđeno mjerenjima provedenim u Institutu "Ruder Bošković", koji svaki mjesec uredno vodi evidenciju o količini ionizacijskog zračenja u dozimetru smještenom u ordinaciji koja radi u sustavu RVG-a. Računalo pretvara analogni signal RTG zraka u digitalni i određuje minimalnu dovoljnu količinu zračenja za dobivanje uvijek idealne snimke. Umjesto klasičnog rendgenskog filma (ne smije se zanemariti podatak da upravo taj radioaktivni otpad, olovna folija, često završava u "običnom" smeću), ovdje postoji senzor kojem računalo diktira količinu zračenja, a time otpadaju i štetne kemikalije za razvijanje filma.


Služeci se sustavom digitalne radiovizigrafije dolazimo do preoperativne dijagnostike za kirurški zahvat u implantologiji, koristeći pri tome denzitometrijski nalaz gornje i donje čeljusti. Ista tehnologija uz pomoć Rinovih prstenova daje mogućnost točnog mjerenja željenih parametara te mikroskopiranje pojedinih struktura u kosti. Još jedna prednost digitalne radiovizigrafije je korištenje tri dimenzije u dijagnostičke svrhe, a kod implantologije i dental-scana, tj. CT sa dentalnim programom za gornju i donju čeljust.

Sve su ove dijagnostičke metode preoperativno neophodne u implantologiji, protetici, ortodontiji, kod trauma zuba za dijagnozu fraktura, u parodontologiji, nadalje za detekciju parodontnih pukotina i za mjerenje gustoće kosti. U endodonciji prilikom terapije periapiksa, obrade kanala, mjerenje dužine kanala, kontrole punjenja, i dr. - svakodnevno je nezaobilazno dijagnostičko pomagalo u stomatologiji.

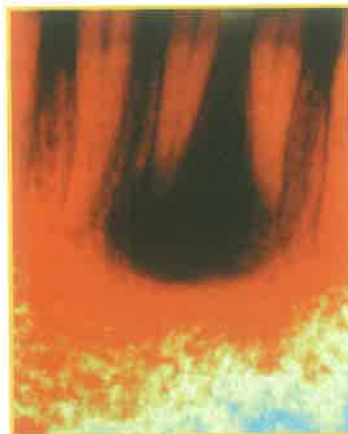Denzitometrijskim nalazom gustoće kosti u gornjoj i donjoj čeljusti, točnim mjerenjem pojedinih distanci te korištenjem 3D slike dobivamo potrebne podatke o veličini, smjeru i udaljenosti budućeg implantata u odnosima sinusne šupljine, izlazišta živaca ili njihovog prolaza kroz kanal te što je naročito važno - podatak o količini i gustoći preostale kosti. Ovaj moment od vrlo je velike važnosti u ranoj dijagnostici osteopenije gornje i donje čeljusti. Važnost interdisciplinarnog pristupa problemu ranog otkrivanja osteoporoze dugih kostiju te kralježnice, i osteopenije u stomatološkoj kazuistici je izuzetno velika.

Dakle zaključimo - primjenom telestomatologije u zdravstvenoj zaštiti smanjila bi se suvišna ponavljana snimanja, što bi znatno smanjilo troškove liječenja i ogromnog nepotrebnog zračenja. Jednom snimljeni zub bio bi dostupan bilo kojem liječniku putem računala (e-maila) i Interneta. To konkretno znači da ako pacijenta zaboli zub daleko izvan Hrvatske njegov tamošnji liječnik može dobiti putem Interneta sve snimke i podatke o dotadašnjem liječenju. Istim putem moguće su konzultacije između liječnika- stomatologa, gotovo jedan interkontinentalan konzilij.

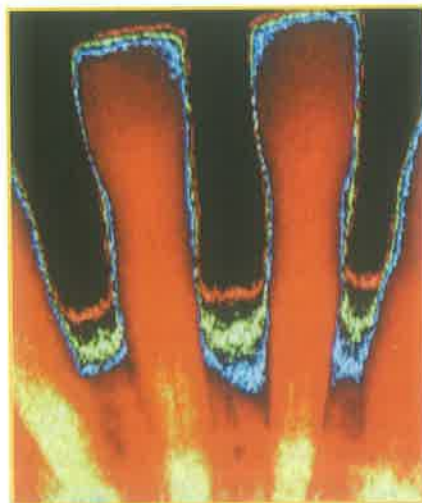Sve te nove navedene metode u suvremenoj stomatologiji, kao i liječenje i uklanjanje niza patoloških stanja u stomatologiji mekim laserom te primjenom lasera velike izlazne snage u konzervativnoj stomatologiji, su stvarnost za sve one stomatologe i njihove pacijente koji žele više u struci. Vjerujem kako će početkom 21. stoljeća i hrvatski stomatolozi pokazati sve više interesa za rad s visokom tehnologijom (hi-tech) na zadovoljstvo i dobrobit svojih pacijenata i njih samih.



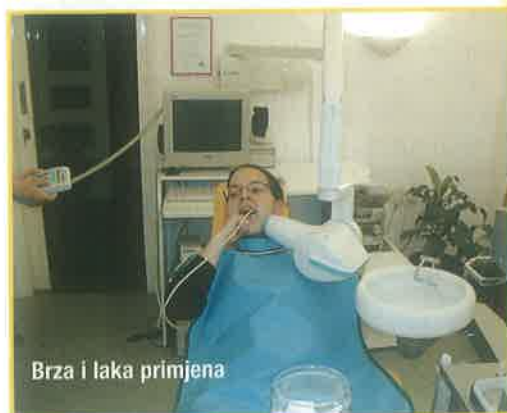Mogućnost analize RVG-a u 3D



Analiza RVG-a svih struktura kosti i zuba. Obilna cista donje čeljusti 31, 41



Osteopenija - rano otkrivanje osteoporoze preko osteopenije donje čeljusti



Brza i laka primjena

