

# Ciste čeljusti, mekih tkiva usne šupljine i okolnih područja

Mr. sc. dr. Tihomir Kuna  
Zavod za oralnu kirurgiju  
Stomatološki fakultet  
Sveučilišta u Zagrebu

Riječ cista vuče svoje podrijetlo iz starije grčke riječi kistos i novije latinske riječi cystis, a u doslovnome prijevodu znači mjehur. Cista je, kako Miše kaže, "kuglasta šupljina uključena u tkivo, s vlastitom stijenkom od potpornoga tkiva, s unutrašnjom prevlakom od epitela i tekućinom ili mekanim sadržajem". To znači da prava cista ima dvije ovojnice, vanjsku (vezivnu) i unutrašnju (epitelnu) te sadržaj koji ispunja šupljinu ciste. Epitel je pločast, cilindričan, kubičan ili trepetljikav. Taj epitel luči cistični sadržaj, koji može biti vodenast, koloidan ili kašast. Ciste, koje imaju samo epitelnu ili vezivnu ovojnicu, nisu prave ciste.

## Teorije rasta ciste

Rast ciste bio je vrlo zanimljiv svima koji su se bavili tom patologijom. Teorije su bile brojne, a ponekad vrlo različite. Miše o rastu cista govori sljedeće: "Neki autori rast ciste pripisuju spljoštenim stanicama unutrašnje (epitelne) ovojnice. Misli se da baš zato što sadržaj ciste tlačí na njezine stijenke cista raste mehanički, zbog pritiska sadržaja unutar ciste". Ribbert je upozorio na neodrživost te postavke, jer je nelogično da atrofični epitel secernira tekućinu u šupljinu ciste kad je zbog sekreta stiješnjen, tj. atrofičan. Ako je takav pritisak da je epitel stiješnjen, sekrecija bi morala prestati. I kad bi tako stiješnjen epitel mogao lučiti tekućinu, kako bi se ta tekućina mogla utisnuti u šupljinu ciste kad je u njoj takav tlak koji svojom mehaničkom snagom postepeno širi cistu. Time Ribbert osporava mišljenje o djelovanju cističnog sadržaja zbog kojeg nastaje mehaničko razmicanje ili razaranje tkiva oko ciste. Suprotno tome, postavio je teoriju da sadržaj ciste podražuje unutrašnju i vanjsku prevlaku ciste, zbog čega buja njihovo tkivo. Dakle, epitel secernira tekućinu u šupljinu ciste, a nakupljena tekućina daje podražaj za rast tkiva unutrašnje i vanjske prevlake. Ako prihvatimo Ribbertovo mišljenje, koje prihvaća i Saltikov, ciste treba ubrojiti u progresivne procese.

Mehanizam rasta cista nije sasvim jasan, no moguće je da i vrlo blag, ali trajan pritisak uzrokuje razmicanje ili razaranje okolnog tkiva. Povećanje cistične promjene može se podijeliti u četiri faze. *Prvo* nastaje istjecanje sekreta u cističnu šupljinu, a zatim slijedi retencija sekreta unutar cistične šupljine. U *drugo*j fazi tekućina aktivnim osmotskim djelovanjem postaje hipertonična u odnosu prema serumu pa navlači tekućinu kroz semipermeabilnu membranu cistične čahure, što u *treć*oj fazi uzrokuje povećanje hidrostatskoga tlaka, a zatim slijedi resorpcija kosti (*četv*rta faza). Resorpcija kosti objašnjava se djelovanjem diferenciranih stanica čahure, hidrostatskim širenjem koje je posljedica sekrecije, transudacije i dijalize te djelovanja čimbenika koji uzrokuju direktnu resorpciju kosti, a izlučuju ih stanice cistične čahure. Te resorbirajuće čimbenike izlučuju stanice cističnog epitela, upalne stanice čahure i vezivne stanice, a oni zatim uzrokuju osteoklastičku aktivnost s vanjske strane čahure. Koštani se matriks razgrađuje djelovanjem osteoklasta i djelovanjem raznih proteinaza i

kolagenaza koje zajedno s prostaglandinima stimuliraju citokini oslobođeni iz upalnih stanica. Kod nekih cista prevladava djelovanje jednog čimbenika, a kod drugih više njih koji resorbiraju kost. Kod nekih je važniji utjecaj hidrostatskoga tlaka, a kod nekih aktivnost epitelnih stanica ciste.

## Podjela cista oralnoga područja

Podjelu cista možemo napraviti na osnovi različitih kriterija. Osnovno je pitanje koje ćemo faktore (elemente) smatrati dominantnima- način nastanka ciste, elemente od kojih je nastala, njezinu lokalizaciju ili način liječenja. Zato smatramo da je bitno da li se cista nalazi u kosti ili u mekim tkivima, bez obzira na uzroke njezina nastanka i razvitka, jer su u osnovi različiti dijagnostički i terapijski postupci za te dvije lokalizacije cista. Pri opisu cista maksilofacijalnog tj. oralnog područja najjednostavnije je podijeliti ih na ciste čeljusti/kosti i ciste okolnih mekih tkiva. Takav je pristup preporučljiv i da bi se razumjeli etiološki čimbenici, patofiziologija njihova rasta i razvoja, njihova klinička slika, histopatološki izgled te konačno njihovo liječenje. Elementi postanka cista čeljusti nalaze se u kosti, a elementi postanka cista mekih tkiva nalaze se u strukturama mekih tkiva usne šupljine i okolnih područja.

Miše je citirao podjele Archera iz 1961.g., Thomea 1950.g. i Lucasa 1972.g. te na temelju njihova pristupa napravio svoju podjelu koja je u svoje vrijeme bila vrlo prihvatljiva. Ciste je podijelio prema kriterijima mogućnosti dijagnostike i liječenja. Zatim postoji podjela cista čeljusti Svjetske zdravstvene organizacije iz godine 1971. (Histological Typing of Odontogenic Tumours, Jaw Cysts and Allied Lesions, WHO, Geneve 1971.)

Podjela cista čeljusti prema Svjetskoj zdravstvenoj organizaciji iz 1992. (WHO Histological Typing of Odontogenic Tumors, From Second Edition, 1992):

### EPITELNE CISTE

#### a) *Razvojne* – Odontogene

1. *gingivalne ciste u djece (Epsteinove perle)*
2. *odontogene keratociste (primordijalne ciste)*
3. *folikularne ciste*
4. *eruptivne ciste*

5. lateralne periodontalne
6. gingivalne ciste odraslih
7. glandularne odontogene

#### Neodontogene

1. nazopalatinalne (ciste incizalnoga kanala)
2. nazolabijalne (nazoalveolarne)

#### b) Upalne – Radikularne

1. apikalne i lateralne
2. rezidualne

Paradentalne (upalne kolateralne)

#### Pseudociste ili solitarne koštane šupljine

Cistama slične promjene čeljusti koje nemaju epitelnu ovojnicu, ponekad su potpuno bez ovojnice, ponekad obavijene s nešto veziva i sadrže neznatne količine tekućine koja je sukrvava, nazivamo *pseudocistama* ili solitarnim koštanim šupljinama. Miše ih je podijelio na *hemoragične, latentne i prave traumatske*. Tvorbe nastaju obično u mlađih osoba i djece i nisu specifične samo za čeljust, jer se pojavljuju i u drugim kostima tijela. Pretpostavka je da nastaju zbog traume čeljusti i obično se nalaze u lateralnim dijelovima ili uzlaznome kraku donje čeljusti.

Vjerojatni uzrok je trauma čeljusti koja uzrokuje koštano krvarenje, koje kasnije dovodi do nakupljanja tekućine i stvaranja koštane šupljine. U literaturi se nalaze sinonimi kao što su solitarna, hemoragična, traumatska ili idiopatska koštana cista. Nije međutim jasno kako cista raste jer su zabilježeni slučajevi vrlo velikih cista u mladim osoba. Tvorba raste potpuno asimptomatski i nađe se slučajno za vrijeme rutinskih rentgenskih pretraga čeljusti iz drugih razloga.

#### Dijagnoza odontogenih cista

Dijagnoza odontogenih i drugih koštanih cista postavlja se na temelju pregleda pacijenta, koji uključuje uzimanje anamneze, inspekciju, palpaciju područja čeljusti i perkusiju zuba, raščlambe rentgenske snimke i patohistološkog nalaza. Ponekad je potrebno provesti i druge dijagnostičke metode, kao što su punkcija i klinički pregled cističnog sadržaja, citološka pretraga stanica i sadržaja punktata te kompjutorizirana tomografija čeljusti ili kostiju lica. U tipičnim slučajevima već na temelju kliničkog pregleda i detaljne analize rentgenograma moguće je postaviti dijagnozu, koja će postati konačna tek kada dobije potvrdu patologa.

#### Ciste mekih tkiva usne šupljine i okolnih područja

Ciste mekih tkiva usne šupljine te okolnih područja dijelimo na:

1. Mukozne ciste (mucocele) - retencijskog tipa  
- ekstravazacijskog tipa
2. Ranula
3. Dermoidne ciste
4. Epidermoidne ciste
5. Ciste duktusa tireoglosusa

#### 6. Limfoepitelijalne ciste

### LIJEČENJE CISTA ČELJUSTI

Terapiju ciste određuje njezina etiologija i patologija, što znači, s jedne strane, da treba opskrbiti ili odstraniti zub uzročnik, a s druge strane da treba odstraniti elemente koji secerniraju cističnu tekućinu ili spriječiti da ti elementi secerniraju tekućinu u zatvorenu šupljinu ciste. Formalno, terapija ciste dijeli se na terapiju kemijskim sredstvima i kiruršku terapiju.

#### 1. Liječenje cista čeljusti kemijskim sredstvima

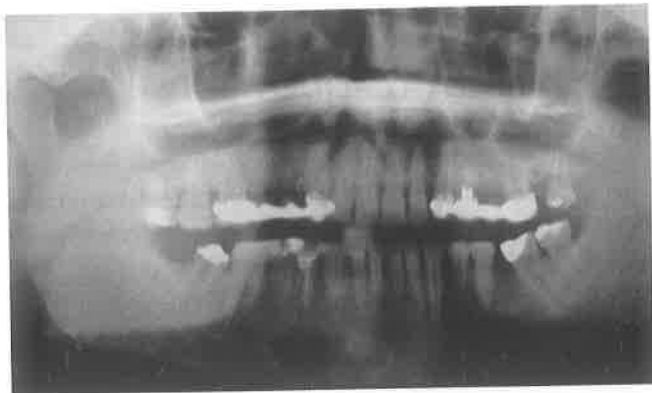
Suvremena medicina više ne spominje liječenje cista čeljusti kemijskim sredstvima, kako je to spomenuo Miše, jer su postupci nemedicinski iz više razloga.

- a) Postupak da se uništi cistična čahura ulaganjem gaze natopljene u triklor-octenu kiselinu ili da se kroz kanal zuba u cistu uštrca tekućina kloramina koja bi trebala uništiti čahuru, nisu medicinski, jer ne postoji način da se procijeni koliko je duboko djelovalo kemijsko sredstvo i je li uništilo cističnu čahuru.
- b) Prije ulaganja kemijskog sredstva ne znamo o kakvoj se patološkoj promijeni radi, jer je jedini način da se dođe do ispravne dijagnoze enukleacija cistične čahure i njezina patohistološka raščlamba.
- c) U svjetskoj literaturi, a i u nas, opisani su slučajevi nastanka karcinoma i drugih lokalnoinvazivnih tumora iz epitela cistične čahure.
- d) Ponavljanje postupka uštrcavanja kemijskih sredstava u cistu otvara put pri ulasku infekcije sa svim mogućim posljedicama njezina širenja.

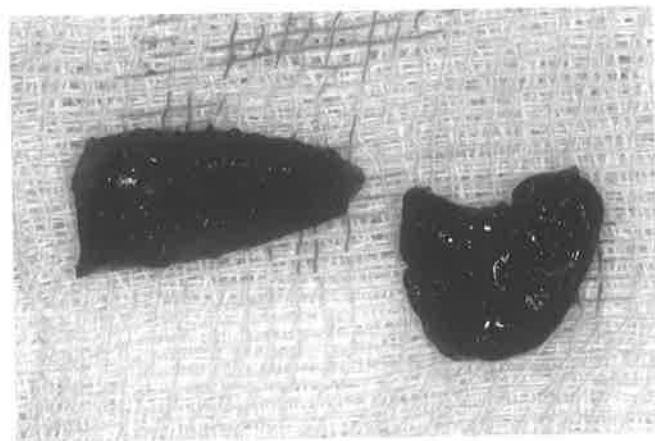
#### 2. Kirurško liječenje cista čeljusti

Prošlost i sadašnjost kirurškog liječenja cista čeljusti bitno se razlikuju. Da bismo shvatili koje su se to promjene dogodile u liječenju cista čeljusti ponovit ćemo neke principe kojima su se autori rukovali pri planu i postupku liječenja. Odlučujući čimbenici za izbor metode kirurškog liječenja bili su u prošlosti veličina i lokalizacija ciste. Danas su metode posve drugačije, posebice u pristupu liječenja velikih cista donje čeljusti, a i u liječenju velikih cista gornje čeljusti te su se dogodile neke promjene. Bez obzira na suvremene metode kirurškog liječenja cista čeljusti u tome kontekstu treba svakako spomenuti ime Carla Partscha.

Partsch je autor metode operativnog liječenja velikih cista donje čeljusti i ta se je metoda nazivala metodom Partsch I. Kasnije se Partschovom imenu počela pripisivati i metoda operacija malih cista čeljusti, za što nema pouzdanih podataka, jer nije sigurno da je on jedini autor metode, ali se do danas u literaturi ta metoda navodi pod nazivom Partsch II operacija. Prije izbora metode kirurškog liječenja potrebno je jasno odrediti da li cista ima veze sa zubima i da li zube treba endodontski pripremiti za kirurški zahvat ili će oni u tijeku zahvata biti odstranjeni.



*Slika 1. Pregledom ortopana nalazimo radiolucetnu zonu dolje desno u regiji pretkutnjaka, okrugla oblika, 1–2 cm u promjeru. Vrijedno je napomenuti kako je ova patološka tvorba točno u projekciji mentalnog foramena, gdje nam je pacijent, na prvom pregledu u anamnezi, napomenuo ispad, tj. gubitak osjeta u bradi te strane lica.*



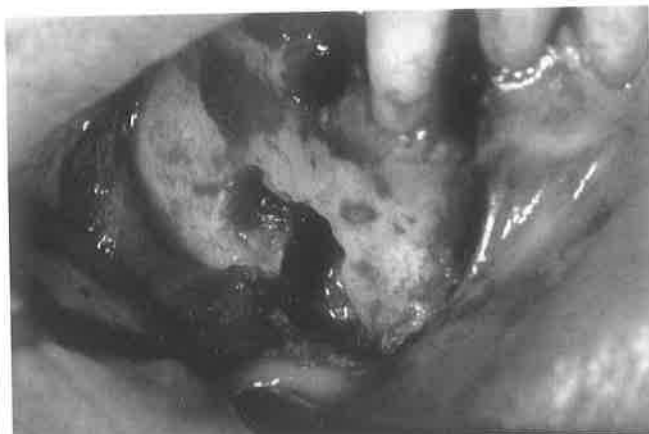*Slika 3. Patološki supstrat, vjerojatno cistična tvorba, te odstranjen korijen, koji se šalje na patohistološku dijagnostiku.*

Pri tome bi se trebalo držati nekih temeljnih pravila:

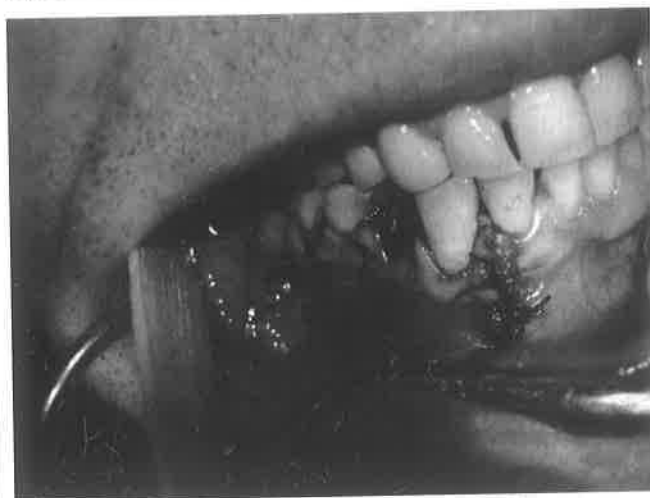1. Prije operacije utvrditi vitalnost svih zuba kojih korjenovi strše u cistu ili se nalaze u njezinoj neposrednoj blizini.
2. Sve avitalne zube treba trepanirati i preoperativno provesti endodontsku pripremu.
3. U slučaju da je stanje zuba tako loše, da je nemoguće sačuvati ih tijekom kirurškoga zahvata, treba jasno odrediti koji će se zubi tijekom zahvata ekstrahirati.
4. U slučajevima takozvanih folikularnih cista treba odlučiti što će biti sa zamecima zuba uzročnika razvojne ciste.
5. U planu zahvata treba procijeniti da li će zahvat uključiti i otvaranje susjednih anatomskih struktura (npr. nosa ili sinusa) te o svemu, kao i o zahvatima na zubima, preoperativno obavijestiti pacijenta koji daje svoj pristanak za zahvat.

#### *Kirurško liječenje malih cista čeljusti*

U operativnom liječenju malih cista čeljusti osnovno je pitanje, da li je cista u vezi sa zubom. Kod radikularnih upalnih cista čeljusti korijen zuba strši u cistu. U slučaju da zub uzročnik želimo sačuvati potrebno je preoperativno provesti endodontsku obradu kanala, kako bismo ga preoperativno mogli ispuniti. Zub se puni na dan operacije oko jedan sat prije zahvata.



*Slika 2. Prikazuje postoperativno područje gdje smo, nakon reza po Nowak-Peteru, učinili odstranjenje koštanog tkiva u projekciji patološkog supstrata te odluštiti cističnu tvorbu u cijelosti i ekstrahirali zaostali korijen pretkutnjaka.*



*Slika 4. Mukoperiostalni režanj zašiven nakon operativnog zahvata odstranjenja cistične tvorbe po metodi Partsch II.*

Operativni postupak radimo nakon što smo osigurali bezbolnost bilo lokalnom ili općom anestezijom. Za male ciste čeljusti zahvat je u najvećem broju slučajeva moguće provesti uz lokalnu ili provodnu anesteziju i u ambulantnim uvjetima. Zahvat započinje jednim od tipičnih rezova (Partsch, Pichler, Harnisch, Nowak–Peter i dr.). Nakon što smo izluštili cističnu čahuru, možemo koštanu šupljinu isprati s 3%-tnim vodikovim peroksidom, kako bismo bolje vidjeli jesu li na kosti zaostali djelići čahure, koji su obično crvenkasti u odnosu na bijelu površinu kosti. Ako je u cističnu čahuru stršao korijen ili više korjenova zuba, njih ćemo, nakon što smo izluštili cistu, apicektimirati.

#### *Kirurško liječenje velikih cista donje čeljusti*

Do pred desetak godina sve velike ciste u donjoj čeljusti operirale su se po metodi Partsch I, tj. marsupijalizacijom ciste. Cistična se čahura ne ljušti, već se otvara u usnu šupljinu, a sluznica usne šupljine ubacuje se u šupljinu ciste tako da se očekuje kako će je obložiti. Time se, navodno, prekida autonomni i progresivni rast ciste. Osim metode Partsch I u literaturi se spominjala i takozvana dvofazna metoda liječenja koja je značila u prvoj fazi operaciju Partsch I, a nakon godinu dana kad bi se dio kosti obnovio izvršila bi se potpuna enukleacija ciste po metodi Partsch II, čime se neznatno smanjilo razdoblje rehabilitacije

bolesnika. Treća mogućnost liječenja velikih cista donje čeljusti bila je upotreba koštanih autotransplantata nakon potpunog izljuštenja ciste. Današnji je stav, da se sve velike ciste donje čeljusti mogu liječiti primarnim zatvaranjem i radikalnim odstranjenjem cistične čahure s time da se koštana šupljina odgovarajućim postupkom smanji, koliko je to moguće.

*Operacija velikih cista donje čeljusti trajnom post-operativnom sukcijom*

Dugotrajan postoperativni tijek liječenja velikih cista donje čeljusti ponukao nas je na iznalaženje novih rješenja kojima bi se skratio i pojednostavio postupak. Osnovni je, naime, problem u postoperativnom tijeku liječenja velikih cista metodom Partsch II bila infekcija ugruška sa svim mogućim posljedicama, a najčešće s raspadom režnja, sekundarnim zaraštavanjem i stvaranjem šupljine u kojoj se je nakupljala hrana, dakle nastajalo bi nešto slično marsupijalizaciji ili metodi Partsch I. Novi se postupak sastoji u tome da se u koštanu šupljinu poslije ljuštenja cistične čahure postavi takozvana postoperativna trajna sukcija koju pacijent nosi do dana kad se odstrane šavovi. Liječenje takvim postupkom traje kao i kod liječenja malih cista donje čeljusti (8–10 dana) i jedino što je potrebno su redovite rentgenske kontrole, kako bi se pratilo stvaranje nove kosti. Obnavljanje kosti završava za otprilike dva mjeseca bez obzira na veličinu ciste.

*Operativne tehnike liječenja velikih cista gornje čeljusti*

U literaturi postoji vrlo velik broj operativnih tehnika za liječenje velikih cista gornje čeljusti. Svaki od autora imao je svoje viđenje metode, ali su se sve svodile na rinološki pristup. Nakon što bi se odstranila cistična čahura bilo u cijelosti bilo djelomice, šupljina bi se povezivala sa šupljinom sinusa ili nosa ovisno o smjeru rasta ciste. Radilo se zapravo o marsupijalizaciji cista u postojeće anatomske šupljine- sinusa ili nosa.

U osnovi postoje dva načina operiranja velike ciste lokalizirane u predjelu sinusa. Jedna je metoda da se od cistične šupljine i sinusne šupljine napravi jedinstvena šupljina, a druga da se šupljina ciste otvori u donji nosni hodnik. Operativni im je pristup zajednički. Rez po Nowak–Peteru ili Harnischov rez moraju se napraviti na zdravoj kosti tako da omeđuju šupljinu ciste, ali centimetar ili dva izvan nje. Rezovi idu do kosti. Nakon toga se cista ljušti raspatorijem kako je već opisano za male ciste. Kad je cista sasvim ili dovoljno izljuštena, a ne može se izvući kroz koštani otvor, incidira se, sadržaj aspirira, nastavi ljuštenje i cista izvuče iz koštane šupljine. Svi zubi koji strše u cistu apicektomiraju se ili izvade. Sada postoje dvije mogućnosti koje ovise o nalazu na rendgenogramu i nalazu u toku operacije.

Ako je sinus još dovoljno velik, a cista koja je odstranjena nije inflamirana, cistna koštana šupljina spaja se sa sinusom u jedinstvenu šupljinu. Odstrani se tanka koštana pregrada između ciste i sinusa pa šupljinu ciste od sinusa dijeli još samo tanka sinusna sluznica. Ona se obreže u obliku slova "U", s tim da zaobljeni dio slova "U" upada u šupljinu ciste, a završetak ostaje spojen sa sinusnom sluznicom. Na

taj će način sinusna sluznica prerasti šupljinu ciste tako da ne ostane gola kost. Ovome opisu trebalo bi dodati nekoliko napomena. Praksa nam je pokazala da koštane šupljine koje su spajane sa sinusom nikada ne zadrže svoju prvobitnu veličinu već se tijekom vremena smanjuju i gotovo nikad ne budu prekrivene sluznicom sinusa. Čini se stoga potpuno nevažnim da li se nakon odstranjenja ciste u njezinu šupljinu ubacuje režanj sluznice sinusa ili se ona samo široko spoji sa šupljinom sinusa. Važnije je međutim za vrijeme operacije tamponirati šupljinu ciste i sinusa jodoform gazom koja se izvede u usta kroz rez u forniksu, znatno ispred koštane šupljine na facijalnoj stijenci.

Međutim, ako je cista inflamirana, sinusna sluznica patološki promijenjena (zadebljana) ili je sinus malen, ta metoda neće biti dovoljna. U tom slučaju također izljuštimo cistu, spajamo ili ne spajamo njezinu šupljinu sa sinusom, ali je dreniramo na donji nosni hodnik. Zatim se cistna šupljina ili jedinstvena sinusna i cistna šupljina ispuni gazom natopljenom 200%-tnim jodoformom. Kraj gaze se peanom ili posebnim kliještima izvuče kroz nos i fiksira u nosnici te strane. Nakon toga se rana sašije.

Operativna metoda prilikom koje se odstranjuje cistična i sinusna sluznica, a šupljina drenira na donji nosni hodnik jest zapravo operativna metoda liječenja maksilarnog sinusa po Caldwell–Lucu. Denkerova metoda razlikuje se samo po tome što spaja piriformni recessus maksilarnog sinusa sa aperturom piriformis tako da odstrani koštanu pregradu koja ih dijeli. Kad je cista lokalizirana na bazi nosne šupljine dobro je primjeniti Loebellovu metodu. Nakon ljuštenja ciste odstrani se koštana pregrada između šupljine ciste i baze nosa. Loša je strana Loebellove metode u tome što se u šupljini ciste sakuplja sekret iz nosa, što pacijentima stvara higijenske i komunikacijske poteškoće.

**Zaključak**

Ciste u području čeljusti dijele se glede patogeneze i podrijetla epitela na razvojne i upalne, odontogene i ne-odontogene. Prema lokalizaciji, mogu biti unutar kosti i u mekom tkivu. Precizan klinički pregled i sve navedene dijagnostičke metode uvjetuju odabir terapije kirurškog liječenja cistične tvorbe.

**Literatura:**

1. Pindborg J.J., Kramer B., Tortoloni H. Histological typing of odontogenic tumors, jaw cysts and allied lesions. World Health Organization (WHO). Geneva 1971.
2. Donath K. Odontogene und nicht odontogene Kieferzysten. Dtsch Zahnarztl. Z. 1985; 40:502 – 509.
3. Langlais RP, Langland OE, Nortje CJ: Dijagnostic Imaging of the Jws; Williams and Wilkins 1995.
4. Bhaskar S.N., Bolden T.E., Weinmann J.P.: Experimental obstructive adenitis in the mouse, J.dent. Res., 35:852, 1956.
5. Miše, I.: Zubne ciste, Lokalna anestezija, Stomatološki fakultet, 1973.
6. Toller, P.A., The osmolality of fluids from cysts of the jaws, Brit. dent. J., 129:275, 1970.