

ESTETSKI INTRAKANALNI KOLČIĆI

Višnja Negovetić Mandić, dr. stom.

Mr. sc. Vlatko Pandurić

Zavod za dentalnu patologiju

Stomatološki fakultet

Sveučilišta u Zagrebu

Nakon uspješne endodontske terapije, često je potrebno osigurati dodatnu retenciju primjenom intrakanalnih kolčića. Njihova primarna funkcija je sidrenje kolčić- jezgra kompleksa u preostalom dijelu korijena. Primarna funkcija jezgre je omogućavanje dostupne i vidljive platforme za krunu. Osim toga, supragingivna ekstenzija kolčića retinira restoraciju te sudjeluje u prijenosu sila s restoracije na korijen.

Kolčići se ugrađuju samo u endodontski adekvatno sanirane zube. Bitno je napomenuti da je struktura endodontski tretiranih zubi već oslabljena zbog različitih uzroka kao što su karijes, prijašnje restoracije, prijeprotetske restoracije, frakture cakline i dentina te preparacije pristupnog kaviteta za endodontski tretman (1). S druge strane treba imati na umu da snaga zuba ovisi o količini preostalog dentina. Pretjerana instrumentacija dovodi do smanjene količine dentina u korijenskom kanalu što smanjuje snagu zuba te kao posljedicu znatno povećava mogućnost uzdužne frakture korijena.

Endodontski sanirane zube je potrebno što prije opskrbiti s koronarnom restoracijom i tako spriječiti koronarno mikropropuštanje koje je jedan od glavnih uzroka neuspjeha endodontske terapije. Ostali razlozi neuspjeha su popuštanje sveze između korijenskog dentina i materijala za cementiranje kolčića, fraktura kolčić- jezgra kompleksa te fraktura ili "fausse rout" korijena (1).

Kao opće pravilo vrijedi sljedeće: ako postoji adekvatna zubna struktura, uporaba kolčića je indicirana, ali ne i obvezna, dok je u situacijama gdje nedostaje supragingivna struktura kolčić obavezan.

U daljnjem tekstu navedene su indikacije za uporabu kolčića:

- devitalizirani zubi
- restoracije gdje djelomično nedostaje zubna kruna
- potpuni nedostatak zubne krune
- prijeprotetska stabilizacija

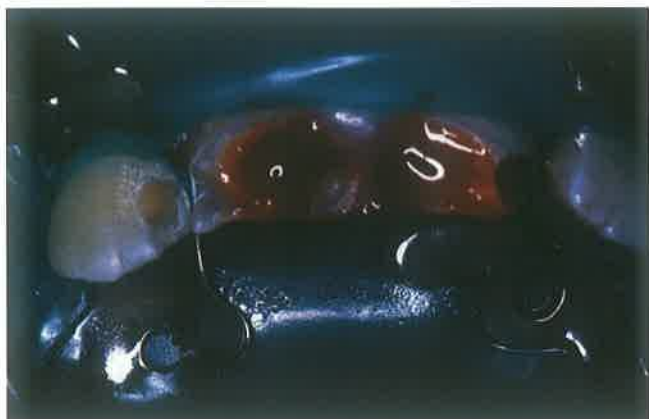Kontraindikacije su:

- gracilni, spljoštjeni i jako zavijeni korijenovi
- neadekvatno napunjen korijenski kanal s periapexnim procesom

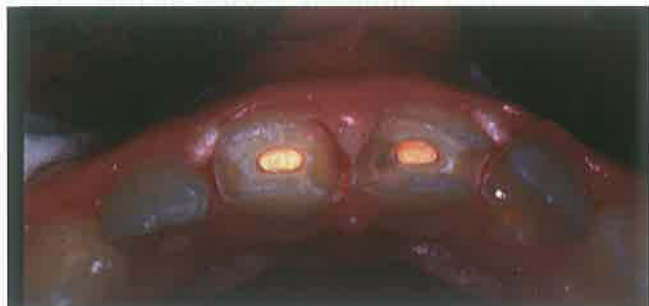- snižen međučeljusni odnos i smanjena vertikalna dimenzija zuba
- paradontopatije I i II stupnja su relativna, a III i IV apsolutna kontraindikacija (2)

Kolčići mogu biti lijevani i konfekcijski. Danas se sve više rabe konfekcijski jer su jednostavni za uporabu, smanjuju mogućnost frakture korijena te pružaju mogućnost rekonstrukcije zuba u jednoj posjeti (3). Konfekcijski kolčići se dijele na kovinske i estetske. Kovinski konfekcijski kolčići dolaze u dva oblika: aktivni s navojima i pasivni ili glatki oblik. Prema obliku stijenke kolčića mogu biti paralelene ili konične (2). Idealni kolčić bi trebao biti dostupan u raznim veličinama, prilagodljiv različitim tipovima kanala s dobrim estetskim, mehaničkim i fizikalnim svojstvima. Po obliku je cilindričan, koničnog trupa koji u potpunosti prati preparaciju korijenskog kanala (4). Kolčić i jezgra bi trebali formirati monoblok- slojevitou strukturu po karakteristikama sličnu dentinu. Do sada su se najčešće, zbog svojih odličnih fizičkih svojstava, upotrebljavali kovinski kolčići koji mogu biti sastavljeni od različitih legura, plemenitih i neplemenitih. Danas se najviše rabe oni od titana i paladija (5). Međutim, veliki nedostatak kovinskih kolčića je to što uzrokuju obojenje zuba i okolnih struktura zbog čega se gubi efekt rasipanja svjetlosti na restoraciji. Često se kod kovinskih kolčića javlja i problem korozije, oksidacije, toplinske vodljivosti, bimetalizma i uzdužne frakture korijena. Uzdužna fraktura je ujedno i najveći problem koji može nastati pri uporabi kolčića.

Danas su sve više u uporabi kolčići izrađeni od estetskih materijala. Možemo ih podijeliti na one temeljene na keramičkim ili kompozitnim materijalima. Keramički sustavi ušli su u uporabu prije desetak godina. Neki autori smatraju da su zbog odlične translucenosti ovi kolčići najbolje rješenje za estetsku rehabilitaciju endodontski tretiranih zubi u fronti. Međutim, djelovanje jetkanja i silanizacije na njih je ograničeno ili ne postoji, što onemogućuje kreiranje monobloka zub- kolčić- restoracija, koji je potreban za rekonstrukciju endodontski liječenog zuba (6). Silanizacija je postupak premazivanja kolčića u svrhu postizanja kemijske sveze. Silan- spojni agens u vodenoj otopini hidrolizira i stvara triol (3 OH) skupine dok je četvrta Si-veza spojena s reaktivnom organskom strukturom. Mehanička sveza se postiže ili sinteriranjem čestica i smole zajedno ili



Slika 1. Fraktura gornjih inciziva u području zubnog vrata s eksponiranom pulpom



Slika 2. Ispun korijenskog kanala

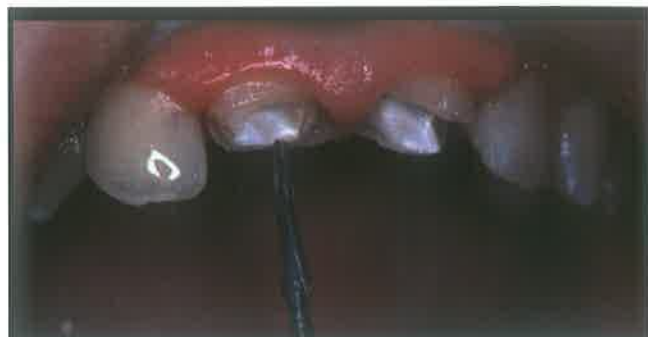

Slika 3. Intrakanalni Postec kolčić i svrdlo za preparaciju korijenskog kanala

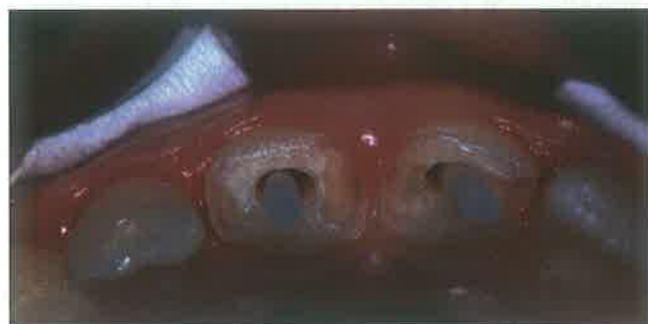jetkanjem (7).

U usporedbi s drugim dentalno-keramičkim materijalima, cirkonijski kolčići (npr. ER Cerapost, Gebr. Brasseler, Lemgo D) pokazuju najveću otpornost na lom. Estetski su izvrsni, ali imaju dva velika nedostataka. Prvi nedostatak je njihova struktura koja je tako kompaktna da onemogućuje jetkanje i silanizaciju, a drugi je iznimno visoki modul elastičnosti (viši od 200 GPa). Zbog tako visoke elastičnosti nemoguće je postići monoblok, već samo dobiti skup različitih materijala koji se pod opterećenjem ne ponašaju homogeno. Umjesto da apsorbiraju stres oni ga transferiraju na zub. Zapravo je cirkonijski kolčić po svojim biomehaničkim svojstvima sličan pasivnom kovinskom kolčiću. Osim toga, cirkonijski kolčić je dosta čvrst što, iako reducira mogućnost frakture keramičke krune, povećava mogućnost frakture samog kolčića (4).

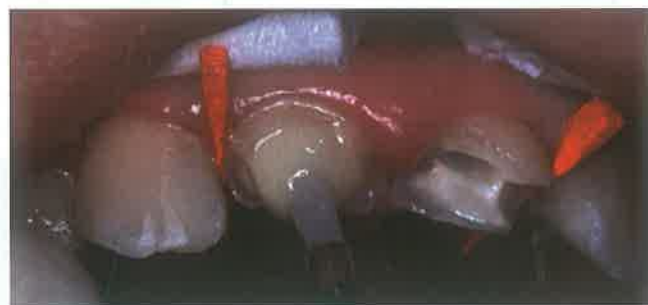
Kolčići bazirani na kompozitnim materijalima mogu sadržavati radioopakna karbonska vlakna (karbonski), karbon-kvarc vlakna (hibridni) pa sve do translucenčnih staklenih vlakana (FRC Postec) (8,9). Karbonski kolčić



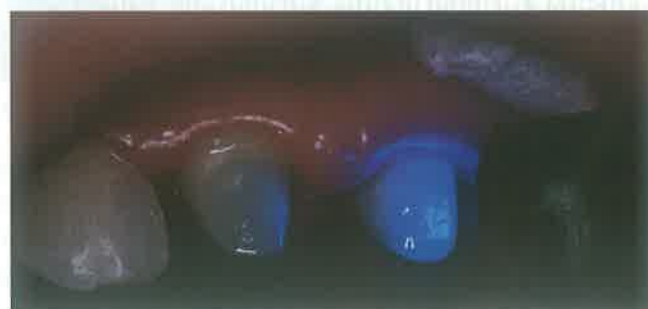Slika 4. Preparacija korijenskog kanala



Slika 5. Prilagodba kolčića korijenskom kanalu



Slika 6. Cementiranje kolčića i oblikovanje bataljka



Slika 7. Preparirani bataljak

ili C-POST (RTD, Grenoble, France) izradio je Duret 1988. Ovaj kolčić posjeduje dobra biomehanička svojstva i modul elastičnosti sličan dentinu. Otporan je na koroziju i biokompatibilan. Moguće ga je odstraniti iz korijenskog kanala uz pomoć otapala i velikog Maillefer svrdla na početku zahvata, a završava se prikladnim Composipost svrdlom (10). Nedostatak ovog kolčića je crna boja.

Karbonski kolčići pojačani smolama ravnomjerno absorbiraju žvačne sile i ravnomjerno ih prenose na okolni dentin i potporni aparat koji djeluje kao "shock absorber". Nedostatak im je crna boja koja se pokušava

prekriti opakerima, stavljanjem keramičke jezgre te uporabom estetskih materijala kao što su cirkonij i smole pojačane estetskim vlaknima.

Svakodnevno na tržište dolaze nove vrste kolčića s novim i poboljšanim svojstvima. Jedan od najnovijih je FRC Postec (Ivoclar Vivadent, Schaan, Liechtenstein). Taj kompozitni kolčić pojačan staklenim vlaknima je bijele boje, biokompatibilan je, lagano se stavlja, ima modul elastičnosti sličan dentinu, a u kombinaciji s adhezijskim cementiranjem ostvaruje čvrstu retenciju. Po potrebi je moguće preparacijom kroz sredinu kolčića doći do gutaperke i obaviti endodontsku reviziju (Gates Glidden svrdla). Kolčić služi kao vertikalni vodič za svrdlo te se tako smanjuje mogućnost lateralne perforacije. Nedostatak ovih sustava je niska radioopaknost. Drugi novi kolčić je EasyPost (Dentsply Maillefer, Ballaigues, Switzerland) čija jezgra se sastoji od smole pojačane česticama cirkonija i silicija. Bijele je boje, cilindrično- koničnog oblika, biokompatibilan je, ima modul elastičnosti sličan dentinu, radioopak je, moguće ga je odstraniti nakon cementiranja ako je potrebna revizija endodontskog liječenja, nije ga potrebno silanizirati i može biti steriliziran u autoklavu (max 135°C). Ovi sustavi se cementiraju u korijenski kanal uz pomoć dentalnih adheziva i kompozitnih cemenata (Variolink II (Ivoclar Vivadent, Amherst, NY), Rely X ARC (3M ESPE, St. Paul, MN), Compolute (3M ESPE, St. Paul, MN) i Calibra (Dentsply/Caulk, Milford, DE)). Kompozitni cementi pokazuju manji stupanj inicijalne kiselosti, a veću snagu od konvencionalnih staklenih ionomera. Svi cementi, osim autopolimerizirajućih, pokazuju viši stupanj radioopaknosti od dentina što je važno za dijagnostiku (rekurentni karijes) (11).

Kompozitni cementi su dvostruko stvrdnjavajući, svjetlosno i kemijski, što omogućava stvrdnjavanje cementa i u područjima korijenskog kanala koja nisu dostupna svjetlosnoj polimerizaciji. Cement u takvim područjima kemijski se stvrdnjava unutar 20-40 sekundi, zatvarajući tako ostatak cementa i smanjujući opasnost od kontaminacije tekućinom, odnosno mikropropuštanja, što je kod drugih tehnika cementiranja (staklenim ionomerima ili cink fosfatima) problematično. Na taj način je povećana retencija u

radikularnom dijelu te tako poboljšana prognoza za čitav sustav. Preporučuje se cement unositi pomoću skraćene lentulo spirale radi izbjegavanja mjehurića zraka i ravnomjerene raspodjele cementa u kanalu. Uvijek treba imati na umu koliko je vrijeme stvrdnjavanja.

Najčešći uzrok neuspjeha je gubitak retencije kolčića. Ona ovisi o nizu čimbenika kao što su:

- tehnika cementiranja i vrsta cementa; prednost imaju adhezijske tehnike s kompozitnim cementima
- duljina kolčića; otprilike 2/3 korijen-skog kanala ili 4 mm od apeksa mora ostati zabrtvljeno
- dijametar kolčića; ne veći od 1/3 dijametra korijena, na vršku 1mm ili manje
- oblik kolčića; pasivni, paralelnih strana
- oblik kanala
- preparacija korijenskog kanala i zuba
- mjesto u dentalnom luku (12)

Prilikom preparacije nužno je uvijek rabiti standardizirana svrdla kao i slijediti naputke proizvođača u svim fazama rada kako ne bi došlo do neuspjeha. Prije postave kolčića važno je analizirati rendgensku snimku radi procjene oblika korijena, punjenja u korijenskom kanalu te određivanja duljine, dijametra i vrste kolčića. Nakon cementiranja kolčića u korijenski kanal, završna nadgradnja se može izvesti kao bataljak uporabom kompozitnog materijala u slojevitoj tehnici te na kraju završno opskrbiti s kompozitnom ili keramičkom krunicom.

Kolčić- jezgra restoracijom želimo postići dobru retenciju i povećati otpornost na frakture. Ipak, postizanje retencije često zahtjeva uklanjanje zubne strukture. Stomatolog mora znati procijeniti svaku individualnu situaciju te izabrati najbolji put, odnosno prikladan kolčić u svrhu postizanja kvalitetne restoracije i izbjegavanja fraktura.

Za slike se zahvaljujem prof. dr. sc. Jozi Šutalu.

LITERATURA:

1. Dietschi D, Romelli M, Goretti A. Evaluation of post and cores in the laboratory: rationale for developing a fatigue test and preliminary results. *Compendium*, suppl No 20; 17: S65-S73.
2. Šutalo J i sur. Patologija i terapija tvrdih zubnih tkiva. Zagreb, Grafički zavod Hrvatske 1994; 24: 455-458.
3. Manocci F, Vichi A, Ferrari M, Watson T, Davidson CL. Carbon fiber posts. Clinical and laboratory studies. *Proceedings from the 2nd International Symposium S. Margherita Ligure, Italy 1998: 17-19.*
4. Cantatore G. The endodontic post: ideal requirements and clinical reality. *Proceedings from the 3rd International Symposium S. Margherita Ligure, Italy 1999: 3-6.*
5. Meyenberg KH, Luthy H, Scharer R. Ziconia posts: a new all ceramic concept for non-vital abutment teeth. *J Esthet Dent 1995; 7: 73-80.*
6. Rovatti L, Mason PN, Dallari A. The esthetical endodontic posts. *Proceedings from the 2nd International Symposium S. Margherita Ligure, Italy 1998: 12-14-*
7. Šutalo J. Kompozitni materijali u stomatologiji. Zagreb, Grafički Zavod Hrvatske 1988: 27.
8. Ferrari M, Grandini S, Bertelli L. Current situation and future prospects in the use of fiber posts. *Proceedings from the Vth International Symposium Adhesion and reconstruction in modern dentistry, S. Margherita Ligure, Italy 2001: 2-9.*
9. Šutalo J, Tarle Z. Kompositrestorationen bei frakturen, fehlstellungen und fehlbildungen im frontzahnbereich. *Die Quintessenz 2003; 54 (4): 369-375.*
10. Dallari A, Rovatti L. Six years of in vitro/in vivo experience with Compositopost. *Compendium*, suppl No 20; 17:S57-S63.
11. Attar N, Tam L, McComb D. Mechanical and physical properties of contemporary dental luting agents. *J Prost Dent 2003; 2: 127-134.*
12. Stockton LW. Factors affecting retention of post systems: A literature review. *J Prost Dent 1999; 81: 380-385.*