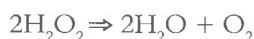


Izbjeljivanje zubi

Doc. dr. sc. Domagoj Glavina
Zavod za pedodonciju
Stomatološki fakultet
Sveučilišta u Zagrebu

Izbjeljivanje zubi se kao postupak estetske korekcije boje zuba koristio još u 19. stoljeću, a ponovnu popularnost stječe radom Haywooda i Heymanna 1989. i njihovim opisom postupka izbjeljivanja uz pomoć individualne žlice (matrice) kao nosača preparata za izbjeljivanje. Prednost ovog postupka je u mogućnosti kućne primjene. Danas se nude i preparati za izbjeljivanje (obično u obliku zubne paste) koji pacijenti mogu primjenjivati sami i bez nadzora liječnika stomatologa. Indikacije za izbjeljivanje predstavljaju različite diskoloracije zubi endogenog ili egzogenog porijekla. Među endogenim diskoloracijama najčešće su tetraciklinske, dentalna fluoroza, amelogenesis imperfecta, dentinogenesis imperfecta, fetalna eritroblastozna, novorođenačka žutica, porfirija itd. Egzogene diskoloracije su etiološki najčešće obojenja zbog dentalnih stanja ili postupaka- plak, karijes, ispuni, endodonska terapija, obojenja kemijskim sredstvima, obojenja hranom i pićima (kava, čaj), pušenje, starenje itd. Izbjeljivati se mogu vitalni i nevitalni zubi, pojedinačno i u skupinama. Najpopularnije sredstvo za izbjeljivanje predstavlja 30-35%-tni vodikov peroksid (H_2O_2) za upotrebu u ordinaciji te 10%-tni vodikov peroksid ili 10 %-tni karbamid peroksid za kućnu upotrebu uz kontrolu liječnika. Aktivnu tvar u svim pripravcima čini vodikov peroksid koji je nestabilan i dekomponira se u vodu i kisik:



Molekula O_2 , koja ima 2 nesparena elektrona u vanjskoj ljusci, tijekom oksidacije prima elektron iz površine na koju se aplicira i preko međuprodukta O_2 (superoksid) dalje reagira s vodikovim peroksidom u tzv. Haber-Weiss-ovoj reakciji:



Rezultat reakcije je hidroksilni radikal. Reakcija se sporo odvija u uvjetima fiziološkog pH. Vodikov peroksid može penetrirati kroz caklinu i dentin, a također i difundirati kroz meko tkivo. U prisutnosti željeza i željeznih iona dekompozicija vodikova peroksida proizvodi vrlo reaktivne međuprodukte i kisik što doprinosi postupku izbjeljivanja.

IZBJELJIVANJE VITALNIH ZUBI

I. Izbjeljivanje u ordinaciji korištenjem preparata 30-35%-tnog vodikova peroksida (H_2O_2) može se provoditi na individualnim zubima ili na skupinama zubi, izolirano ili u kombinaciji s izbjeljivanjem kod kuće (uz pomoć žlice za aplikaciju materijala, tzv. matrice) ali, naravno, pod kontrolom liječnika. Važno je napomenuti da se ovaj postupak nikako ne može poistovjetiti s izbjeljivanjem uz pomoć npr. pasti za zube koje se komercijaliziraju za tu namjenu. Kontraindikacije za primjenu ovoga postupka odnosno

korištenje drugoga, manje agresivnog postupka (npr. izbjeljivanje matricom) su sljedeće:

- vrlo široke pulpne komorice- npr. kod mladih trajnih zubi, kod taurodontizma, koje mogu biti pojačano osjetljive
- preosjetljivost druge etiologije- eksponirane površine korijena ili prolazna hiperemija povezana s ortodontskim pomicanjem zubi
- opsežan gubitak cakline
- zubi s vidljivim ili mikroskopskim frakturama cakline (infrakcijama)
- vrlo tamni zubi
- zubi s velikim ispunima
- zubi s ispunima koji ne odgovaraju bojom, osobito ako su na njima izrađene fasete (kompozitne ili dr.)

Jednostavne diskoloracije pojedinih zubi se najčešće mogu tretirati samo u ordinaciji dok će za generalizirana stanja biti potrebno kombinirati ovu tehniku sa izbjeljivanjem kod kuće upotrebom individualne žlice (matrice). Takav će postupak biti često potreban kod diskoloracije nakon traumatske ozljede gdje ovisno o težini stanja mogu biti kombinirane različite tehnike, kao i kod generaliziranih stanja genetičke etiologije. Svaki terapijski postupak trebao bi uključivati:

- profilaksu mekih tkiva,
- izbjeljivanje zubi,
- evaluaciju i re-evaluaciju potrebnih restorativnih postupaka,
- restorativnu terapiju.

Klinički postupak

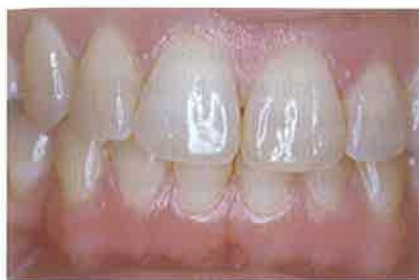1) Priprema

Prije bilo kakvoga zahvata na zubima potrebno je ustanoviti stanje vitaliteta zubi, osjetljivosti te eventualnih hiperemijskih promjena. Analizom rendgenograma treba ustanoviti postojanje periapikalnih ili drugih promjena kao npr. karijesa, loših ispuna te širinu pulpne komore što bi ukazivalo na moguću preosjetljivost na temperaturne promjene tijekom izbjeljivanja (grijanje). Transiluminacija će pomoći u otkrivanju površinskih fraktura cakline kao i opaknost, dubinu i slojeve obojenja. Zube je potrebno očistiti profilaktičkom pastom od plaka i površinskih obojenja. Izolacija i zaštita mekih tkiva i zubi najbolje se postiže koferdamom. Usnice (gornju i donju, ovisno o tretmanu) pacijenta najbolje je zaštititi gazom natopljenom hladnom vodom (Slike 1-3).

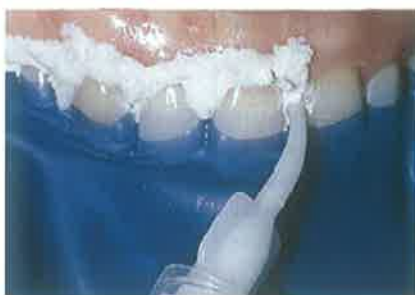2) Aplikacija materijala za izbjeljivanje

Primjena materijala za izbjeljivanje ovisi o težini i etiologiji diskoloracija. Općenito, svi preparati se temelje na nekom obliku vodikova peroksida sa dodanim katalizatorom ili lampom za grijanje indirektno ili direktno apliciranom toplinom preko aparata za grijanje ili enzimskim katalizatorom za ubrzavanje reakcije.

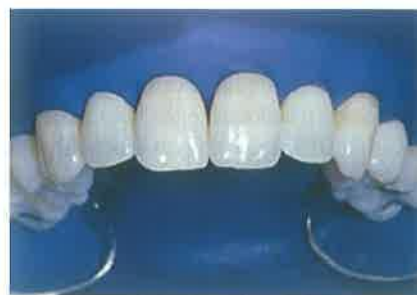Nakon aplikacije vaticice ili gaze natopljene sredstvom za izbjeljivanje (Slika 4) za ubrzavanje reakcije potrebno je sredstvo grijati (Slika 5). To je moguće učiniti halogenom lampom



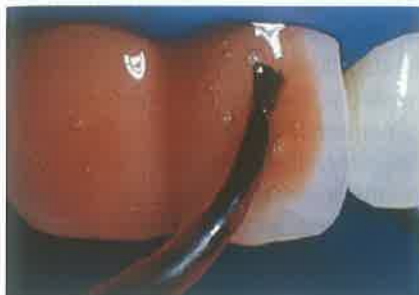Slika 1. Klinička situacija prije izbjeljivanja



Slika 2. Nanošenje zaštitne paste na gingivu prije postavljanja koferdama



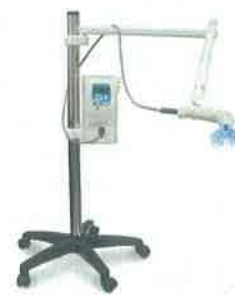Slika 3. Postavljen koferdam za zaštitu mekih tkiva



Slika 4. Nanošenje sredstva za izbjeljivanje na površinu zuba



Slika 5. Grijanje i osvjetljavanje sredstva za izbjeljivanje



Slika 6. Aparat za osvjetljavanje i grijanje sredstva za izbjeljivanje (iluminator)

za polimerizaciju, ali i posebnim aparatom, iluminatorom gdje je moguće točno odrediti temperaturu i trajanje grijanja (Slika 6). Cijeli postupak tijekom jedne posjete traje 30 minuta, a svakih 5 minuta vaticu ili gazu je potrebno natopiti sredstvom za izbjeljivanje. Nakon izbjeljivanja treba maknuti vaticu ili gazu i dobro isprati zube vodom, maknuti gazu sa usnice i koferdam. Za poboljšanje djelovanja, kod težih diskoloracija moguće je jetkati labijalne plohe tretiranih zuba 5 sekunda 37%-tnom fosfornom kiselinom. Međutim, konzervativni pristup nalaže prvo izbjeljivanje bez jetkanja, a ukoliko se željeni rezultati ne mogu postići potrebno je primijeniti jetkanje. Izbjeljivanje treba započeti na najviše diskoloriranim zubima, a zubi s manjim diskoloracijama služe kao kontrola (Slika 7). Žute i žuto-smeđe diskoloracije je jednostavnije ukloniti nego sive. Zbog manje debljine dentina incizalna područja se brže izbjeljuju nego cervikalna. Kod generaliziranih obojenja, npr. tetraciklinskih, kao kontrola stupnja učinkovitosti postupka mogu poslužiti donji zubi. Prema kriterijima Američkog stomatološkog društva (American Dental Association) izbjeljivanje je uspješno ako se uspije promijeniti boja zuba za najmanje 2 nijanse po sustavu CIE Lab Color System (standardni sustav - Standard Commission Internationale de L'Éclairage). Osim ovoga sustava popularan je i Munsell-ov sustav boja (Munsell Color System) koji se najčešće koristi u dentalnoj industriji. Međutim, problematika kolorimetrije prelazi okvire ovoga teksta i predstavlja zasebno poglavlje.

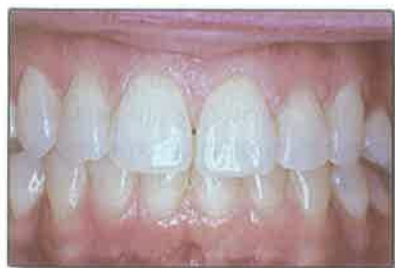3) Završna obrada

Nakon završenog izbjeljivanja zuba, osobito ako su jetkani treba dobro ispolirati, fluoridirati, odnosno zaštititi smolom (sa fluorom ili klorheksidinom). Postupak je nekad potrebno nekoliko puta ponoviti dok se ne uspije dobiti željena nijansa. Također, zubi neposredno nakon izbjeljivanja mogu izgledati vrlo bijeli, kredasti zbog dehidracije, ali oni će potamniti za nekoliko dana. Moguća je i prolazna preosjetljivost pa je dobro izbjegavati 1-2 dana hladna jela i pića.

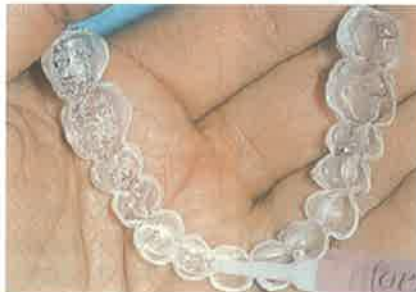Trajnost dobivene nijanse zuba varira između pacijenata. Međutim, smatra se da je potrebno izbjeljivanje povremeno ponoviti jer promjene nisu trajne. Također postojanje ispuna nalaže evaluaciju i zamjenu budući da vodikov peroksid u tako visokim koncentracijama ima degradirajuće djelovanje na kompozitne i staklenoionomerne materijale destruirajući matricu.

II. Izbjeljivanje matricom (nightguard vital bleaching)

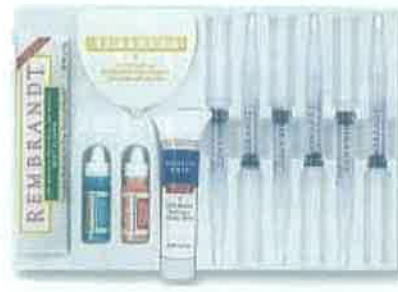provodi se izradom matrice (individualne žlice) u koju se nanosi materijal za izbjeljivanje i aplicira na cijeli zubni luk. Obično se izbjeljuje čeljust po čeljust, a ona koja se ne izbjeljuje služi za kontrolu nijanse promijenjene boje zuba. Matrica se nosi uglavnom 1-4 sata dnevno, ali i duže, što ovisi o sustavu za izbjeljivanje koji se koristi. Terapija traje 2-6 tjedana tijekom kojih se stanje redovito kontrolira u ordinaciji. Moguće je kombinirati obje tehnike, koristiti jače sredstvo u ordinaciji uz aplikaciju topline uz blaže



Slika 7. Zubni luk nakon završenog izbjeljivanja



Slika 8. Matrica za izbjeljivanje kod kuće



Slika 9. Rembrandt sustav za izbjeljivanje zubi

sredstvo za izbjeljivanje kod kuće što dovodi do najbržih i najpredvidljivijih rezultata. Indikacije za upotrebu matrice su blaža žuta ili žuto-smeđa obojenja, blaži oblici tetraciklinske diskoloracije i pacijenti s preosjetljivim zubima. Glavnu kontraindikaciju predstavljaju ekstremno preosjetljivi zubi, nemogućnost uspostave suradnje s pacijentom, teži stupnjevi diskoloracije i zubi s velikim ispunima.

Klinički postupak :

1. Otisak zubnih lukova u alginatu ili nekom drugom preciznom materijalu, izrada studijskih modela,
2. Izrada individualne matrice (zapravo štitnika za zube) aparatom za štitnike za zube. Na otisku je moguće predvidjeti prostor za materijal za izbjeljivanje. Na ovaj način moguće je i selektivno izbjeljivanje određenih skupina zubi.
3. Proba i adaptacija matrice u ustima.
4. Aplikacija materijala za izbjeljivanje u matricu te postavljanje matrice u usta.
5. Povremene kontrole u ordinaciji (Slika 8).

Većina sustava za izbjeljivanje ovom tehnikom koristi karbamid-peroksid u različitim koncentracijama, a najčešće 10-15%. Moguće je tijekom terapije mijenjati koncentraciju, pa započeti s otopinom 5-6%, za tjedan dana povećati postotak na 10-12%, da bi na kraju trećeg tjedna koncentracija bila 15-17%. Na ovaj se način postepenim povećavanjem koncentracije smanjuje osjetljivost zubi iako se brži rezultati postižu većim koncentracijama i uz veću viskoznost materijala za izbjeljivanje. Karbamid-peroksid je općenito blažeg djelovanja od 35%-tnog vodikova peroksida, 10-16%-tna otopina disocira u 3-5%-tni vodikov peroksid i 7-10%-tnu ureu. Vodikov peroksid reagira na već opisan način, a urea se degradira u amonijak i ugljični dioksid.

Rezultati promjene nijanse boje zubi su stabilni 6-12 mjeseci. Postupak je potrebno povremeno ponavljati kada se primijeti promjena u nijansi boje zuba.

Najpoznatiji sustavi za izbjeljivanje matricom su (Slika 9) : BriteSmile Professional Teeth Whitening Treatment (BriteSmile Inc.), Rembrandt Bleaching System (Den-Mat), Opalescence (Ultradent) itd.

III. Mikroabrazija kao terapijski postupak se primjenjuje za uklanjanje izoliranih smeđih ili bijelih diskoloracija, ne dubljih od nekoliko desetina milimetara. Postupak se provodi aplikacijom paste silicijeva karbida i hidroklorne kiseline u spreju posebnim aparatom. Iako se na ovaj način može najbolje klinički kontrolirati uklanjanje diskoloracije, dubinu diskoloracije je teško procijeniti unaprijed, što je često moguće tek tijekom postupka. Ovaj se postupak često kombinira s izradom restoracije kompozitnim materijalom.

IV. Paste za zube i sustavi za izbjeljivanje bez recepta

(Slika 10) postali su vrlo popularni obzirom da su lako dostupni. Zubne paste uklanjaju površinske diskoloracije poliranjem i abrazivnim djelovanjem, međutim nema dokaza da su one djelotvorne i kod izbjeljivanja internih diskoloracija. Sustavi za izbjeljivanje koji se mogu nabaviti u trgovačkim centrima bez recepta također koriste kao aktivnu tvar karbamid peroksid i univerzalnu matricu

koja se adaptira prije uporabe. Problem predstavlja dijaagnoza stanja budući da se diskoloracija usljed npr. karijesne lezije ne može tretirati izbjeljivanjem. Također nekontrolirana uporaba preparata može dovesti do oštećenja cakline, a loše adaptirana matrica može utjecati na stanje okluzije i time na poremetnje temporomandibularnog zgloba.

IZBJELJIVANJE NEVITALNIH ZUBI

Najčešći uzrok diskoloracije nevitarnih zubi je degeneracija pulpnog tkiva praćena krvarenjem što je česta posljedica traumatskih ozljeda. Mehanizam nastanka diskoloracije je sljedeći: uslijed traumatske ozljede dolazi do oštećenja, rupture krvnih žila i krvarenja u pulpnu komoru. Krv puni dentinske tubule gdje se eritrociti hemoliziraju i oslobađaju hemoglobin. Hemoglobin se dalje degradira i oslobađa željezo koje u spoju sa vodikovim sulfidom daje željezni sulfid, crne boje koji se deponira u tubulima. Nekrotično tkivo također sadrži produkte degradacije proteina koji čine sivo-crnu diskoloraciju. Osim traumatske ozljede diskoloraciju mogu izazvati i ostaci pulpnog tkiva nakon lošeg endodontskog tretmana korijenskog kanala, kao i materijali za punjenje i medikamenti. Bez obzira na etiologiju stupanj diskoloracije direktno je povezan sa vremenom između gubitka vitaliteta pulpe i početka terapije. Što je to vrijeme duže, penetracija u dentinske tubule je dublja i diskoloracija jača. Za uspješno izbjeljivanje nevitarnih zubi korektno izvedena endodontska terapija je prvi uvjet. Također postoje i kontraindikacije :

1. mala količina preostalog dentina,
2. veliki ispuni,
3. pukotine, hipoplazija ili jako podminirana caklina,
4. diskoloracija metalnim solima, npr. amalgamom.

Izbjeljivanje nevitarnih zubi provodi se najčešće u ordinaciji direktno ili tehnikom privremenog stavljanja sredstva za izbjeljivanje u kavitet (tzv. Walking Bleach). Izbor tehnike i priprema ovisi o stupnju diskoloracije.

KLINIČKI POSTUPAK

1. **Priprema** je slična bez obzira radi li se u ordinaciji ili se stavlja privremeni uložak za izbjeljivanje. Zube i meka tkiva je najbolje zaštititi od kaustične otopine koferdamom. Treba provesti čišćenje zuba profilaktičkom pastom, ekskavaciju karijesa u kruni zuba, evaluaciju i eventualnu zamjenu ispuna. Slijedi izrada kaviteta s lingvalne (palatinalne) strane dovoljno velikog za pristup cijeloj pulpnoj komori i ulazu u korijenski kanal. Pažljivo treba ukloniti površni dentin unutar pulpne komore mikromotorom da bi se omogućila lakša penetracija sredstva za izbjeljivanje. Treba imati na umu da što je dentinsko tkivo deblje, duže će se zadržati rezultat izbjeljivanja. Ispun korijenskog kanala treba ukloniti u dubini od 2-3 mm apikalno od cervikalnog područja. Kavitet isprati acetonom ili drugim sredstvom za otapanje masnoće da bi se omogućila što bolja penetracija sredstva za izbjeljivanje u dentin. Pokriti ispun korijenskog kanala fosfatnim ili staklenoionomernim cementom budući da sredstvo za izbjeljivanje može djelovati na punjenje ili, ako ono ne opturira korijenski kanal potpuno, kaustično djelovati u dubinu (Slika 11).



2. **Terapijski postupak** u ordinaciji provodi se punjenjem kaviteta vaticom i stavljenjem vaticе na labijalnu površinu zuba. Na vaticu nanijeti 35%-tni vodikov peroksid i u kavitet i labijalno. Aplicirati na zub toplinu halogenom lampom ili posebnim instrumentom (aparatom). Pacijentovo lice treba zaštititi naočalama te mokrom gazom preko usnice. Grijati 5 minuta i nakon toga promijeniti vaticu s otopinom u osušeni kavitet te ponovo grijati. Ponoviti postupak 5-6 puta tj. ukupno 20-30 min. Izbjeljivati treba na malo svjetliju nijansu od željene budući da zub poslije terapije potamni.
3. **Postupak izvan ordinacije (Walking Bleach)** provodi se stavljanjem u kavitet mješavine natrij-perborata i 35%-tnog vodikova peroksida zamiješanog u tvrdoj pasti. Kavitet privremeno zatvoriti na 5 dana. Ukoliko stupanj izbjeljivanja nije zadovoljavajući, postupak ponoviti (Slika 12).
4. **Završna obrada** je ista za obje tehnike. Ukloniti sredstvo za izbjeljivanje, kavitet isprati, osušiti, očistiti acetonom, te izraditi kompozitni ispun adhezijском tehnikom.

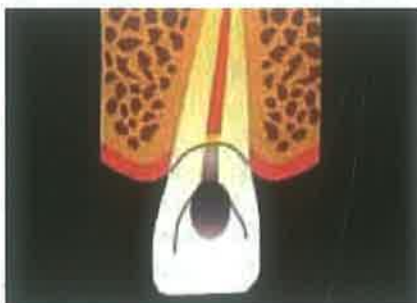
ZAKLJUČNE NAPOMENE

Izbjeljivanje zubi je danas vrlo popularan postupak promjene nijanse boje zubi. Iako su rezultati vrlo često pozitivni, ipak ih je vrlo teško predvidjeti. Razlog za to je dubina diskoloracije koju je teško procijeniti. Većina terapijskih postupaka se može smatrati uspješnim tj. moguće je njihovom primjenom promijeniti boju zuba za minimalno dvije nijanse. Međutim, promjena koja se postiže često nije trajna te je ponekad potrebno postupak ponoviti. Komplikacije koje se mogu pojaviti su prolazna preosjetljivost zubi te iritacija gingive kod izbjeljivanja vitalnih zubi. Kod izbjeljivanja nevitalnih zubi treba osobito pažljivo raditi zbog moguće resorpcije korijena u cervikalnom području. Čini se da je čvrstoća adhezije kompozitnih materijala na površinu cakline nakon izbjeljivanja niža. Sredstva za izbjeljivanje imaju destruktivan erozivni utjecaj na površinu kompozitnih i staklenoionomernih materijala te je potrebno poslije terapije provjeriti postojeće ispune i po potrebi ih zamijeniti.

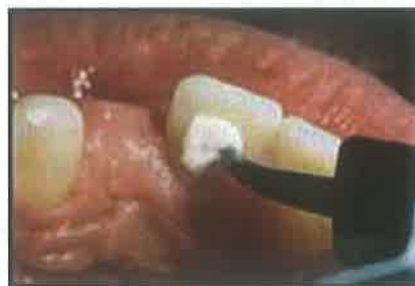Iako postoje mnogi sustavi za izbjeljivanje sličnog sastava i djelovanja, za optimalan rezultat potrebna je suradnja pacijenta i terapeuta te vrlo pažljivo postupanje kako bi se spriječila pojava komplikacija.



Slika 10. Zubne paste za izbjeljivanje



Slika 11. Kod nevitalnih zuba sredstvo za izbjeljivanje se aplicira u krunu zuba



Slika 12. Aplikacija sredstva za izbjeljivanje nevitalnih zubi - Walking bleach

LITERATURA:

1. Haywood VB. History, safety, and effectiveness of current bleaching techniques and applications of the nightguard vital bleaching technique. Quintessence Int 1992; 23: 471-88.
2. Haywood VB, Heymann HO. Nightguard vital bleaching. Quintessence Int 1989; 20: 173-6
3. Goldstein RE. Esthetics in dentistry. BC Decker Inc, Hamilton, 1998.
4. Goldstein GR, Kiremidjian-Schumacher L. Bleaching: Is it safe and effective. J Prosthet Dent 1993;69: 325-8.
5. Canay S, Çehreli MC. The effect of current bleaching agents on the color of light-polymerized composites in vitro. J Prosthet Dent 2003; 89: 474-8.
6. Sarrett DC. Tooth whitening today. J Am Dent Assoc 2002; 133: 1535-8.
7. Turker AB, Biskin T. Effect of three bleaching agents on the surface properties of three different esthetic restorative materials. J Prosthet Dent 2003; 89: 466-73.
8. Christensen GJ. The tooth-whitening revolution. J Am Dent Assoc 2002; 133: 1277-9.
9. Niederman R, Tantraphol MC, Slinin P, Hayes C, Conway S. Effectiveness of dentist-prescribed, home-applied tooth whitening, a meta-analysis.

125 godina
Crvenog križa
na tlu Hrvatske