

# Osnove šivanja i vrste šavova u stomatologiji

Ovdje će biti spomenute tehnike šivanja i vrste šavova koje se najčešće primjenjuju u usnoj šupljini, instrumentarij i materijali kojima se koristimo, te indikacije i komplikacije koje pritom mogu nastati.

Ana-Marija Blažeković

Dr. Jurica Šiljeg, specijalizant  
Zavod za oralnu kirurgiju  
Stomatološkog fakulteta  
Sveučilišta u Zagrebu

## INDIKACIJE


Svaki bi stomatolog trebao u svojoj praksi biti opremljen i educiran o osnovama šivanja kako bi svojim pacijentima u svakom trenutku bio u mogućnosti pružiti potrebnu pomoć kod **hitnih stanja** kao što su npr. traumatske povrede ili ozljede turbinom, polugom ili nekim drugim instrumentom. Među hitnim stanjima bitno je spomenuti produljeno ili naknadno krvarenje nakon ekstrakcije zuba. Šivanje je neizbježan postupak kod **oralno-kirurških zahvata** (alveotomije, apikotomije, hemisekcije i amputacije, cistektomije, frenulektomije, ekscizije fibroma, papiloma, epulisa i dr.). Jednako važnu ulogu igra kod **kirurškog parodontnog liječenja** kojemu pripadaju gingivektomija i gingivoplastika, slobodni gingivni transplantati, pomicanje režnjeva apikalno, koronarno ili lateralno, vođena tkivna regeneracija i dr. **Pretprotetska kirurgija** koja uključuje modelaciju alveolarnog grebena, vestibuloplastiku, eksciziju hipertrofije gingive i dr. nezamisliva je bez igle i konca. Konačno, šivat ćemo i u **implantologiji** kod ugradnje dvofaznih implantata.

Šivanjem rane postiže se pripajane rastavljenih slojeva tkiva kao preduvjet zacjeljivanja, zaštita kosti, adekvatna hemostaza, zaštita rane od infekcije, smanjenje postoperativne boli te manji i estetski prihvatljiv ožiljak.

## MATERIJALI I INSTRUMENTARIJ

### 1. KIRURŠKA IGLA (Slika 1)

Mora zadovoljavati određene uvjete: mora biti izuzetno oštra da ne uzrokuje preveliku traumu prolaskom kroz tkivo; mora biti



Slika 1.

dovoljno kruta da se ne deformira kod povećanog otpora, a opet i dovoljno elastična da se savije prije eventualnog loma; mora biti sterilna te otporna na koroziju. Izrađuje se od nehrđajućeg čelika, legure željeza i ugljika kojima se dodaju antioksidanti kao što su nikel i krom radi povećanja otpornosti na kemijske faktore. Uz to se i površinski obrađuju, oblažu se supstancijama koje imaju lubrikantni učinak (silikon i teflon), radi što lakšeg prolaska kroz tkivo. Sastoji se od **vrha** (dio igle koji prvi dolazi u kontakt s tkivom), **tijela** (središnji dio igle koji služi za prihvat iglodržaćem) i **ušice** (završni dio koji služi za vezu s kirurškim koncem). Duljina igala u stomatologiji varira od 13 do 19 mm; koriste se okrugle igle 3/8 i 1/2.

### 2. KIRURŠKI KONAC (Slika 2)

Idealni konac trebao bi: biti biokompatibilan, posjedovati kontroliranu resorpciju, posjedovati minimalnu kapilarnost, spriječiti širenje infekcije, djelovati analergijski, imati veliku tenzijsku snagu, posjedovati odgovarajuću elastičnost, biti podatan, posjedovati dovoljnu skliskost, imati



Slika 2.

ujednačeni promjer, omogućiti lako rukovanje, biti sterilan, biti dobro vidljiv u operativnom polju, garantirati stabilnost čvora, onemogućiti prijanjanje plaka i biti prihvatljiv cijenom. Obzirom na stupanj resorpcije konce dijelimo na resorptivne (Tablica 1) i neresorptivne (Tablica 2). Prema porijeklu dijelimo ih na prirodne i sintetičke (Tablica 1,2), a obzirom na strukturu postoje monofilamenti i polifilamenti.

RESORPTIVNI KIRURŠKI KONAC	
PRIRODNI	SINTETSKI
Catgut Kromirani catgut Kolagen	Poliglikolna kiselina - Pga Poliglaktin 910 Polidioksan

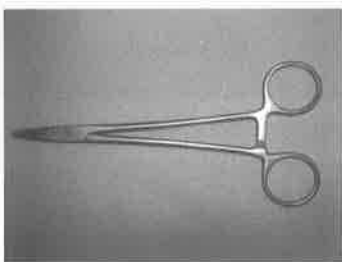
Tablica 1. Resorptivni kirurški konac

NERESORPTIVNI KIRURŠKI KONAC	
PRIRODNI	SINTETSKI
Svila Lan Pamuk	Poliester Poliamid Polipropilen Politetrafluoretilen

Tablica 2. Neresorptivni kirurški konac

### 3. IGLODRŽAČ (Slika 3)


Instrument kojim provlačimo kiruršku iglu kroz tkivo, a sastoji se od radnog dijela ili kljuna za prihvat igle i držala; kljunom hvatamo iglu uvijek na spoju srednje i zadnje trećine.




Slika 3.

### 4. PINCETA

Služi za prihvat i držanje tkiva. Anatomska (Slika 4a) pinceta je tupa i zaobljena te služi za prihvat



Slika 4a.

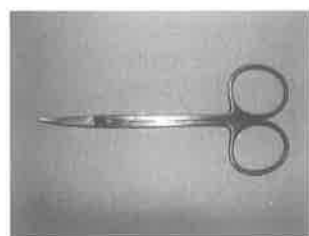


Slika 4b.

krhkog i osjetljivog tkiva, dok kirurška (Slika 4b) pinceta ima na vrhu zub radi čvršćeg držanja čvršćeg tkiva.

### 5. ŠKARICE (Slika 5)

### 6. KUKA (Slika 6)



Slika 5.



Slika 6.

## KIRURŠKI ČVOROVI

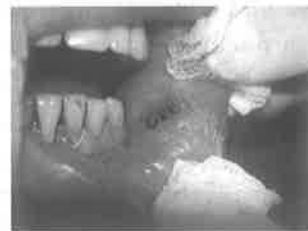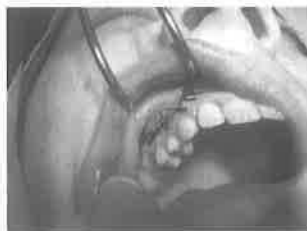Osnovni čvorovi što ih koristimo u stomatologiji su sljedeći:

- OBIČNI** ili **POLUČVOR** veže se tako da krajeve konca jednom okrenemo, omotamo jedan oko drugog te potom stegnemo (konačan oblik čvora može biti simetričan ili asimetričan);
- RAVNI** ili **KVADRATNI** kombinacija je dvaju simetričnih polučvorova vezanih jedan preko drugoga tako da leže u istoj ravnini, a to se postiže tako da kod vezivanja drugog polučvora mijenjamo smjer motanja konca,
- UKRŠTENI** se čvor također sastoji od dva polučvora samo što su oba vezana u istom smjeru,
- KIRURŠKI** ili **mornarski čvor** se sastoji od dvostruko ili čak trostruko omotanih konaca osiguranih jednim polučvorom vezanim u suprotnom smjeru od prethodnih.

### VRSTE ŠAVOVA

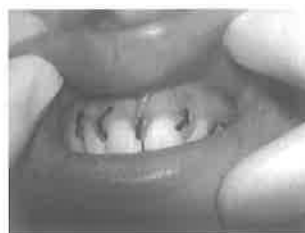Po načinu izvođenja šavove dijelimo na pojedinačne i produžene.

Vrste pojedinačnih šavova (Slike 7a, 7b, 8): obični pojedinačni šav, vodoravni madrac-šav, okomiti madrac-šav, koronalni madrac-šav, križani ili x-šav, šav za papilu i viseći pojedinačni šav. Nakon što




Slika 7a,b. Pojedinačni šavovi

se provuče konac kroz tkivo pojedinačni se šav odmah veže, a višak konca odreže. Izvodi se kratkim koncima s većim brojem čvorova.



Slika 8. Povratni šav



Slika 9. Produženi šav

Vrste produženih šavova (Slika 9): obični produženi šav, šav "rolana šunka", vodoravni madrac-šav za papilu, okomiti madrac-šav za papilu, viseći produženi šav bukalnog režnja, viseći produženi šav bukalnog i palatinalnog režnja, simultani produženi šav bukalnog i palatinalnog režnja.

Produženi šav, za razliku od pojedinačnog, ima samo jedan ili najviše dva čvora od kojih, u tom slučaju, prvi služi za fiksiranje konca i početak

šivanja, a drugi je završni. Konac izbora je monofilament jer bolje klizi kroz tkivo, a mogućnost infekcije je manja.

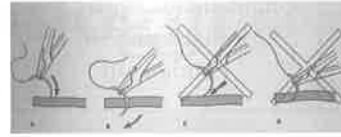
### UKLANJANJE KONACA

U slučaju kad smo za šivanje rabili neresorptivni konac, nakon zarastanja rane pristupamo uklanjanju šavova (poznato po terminu "šavi ex"). To je obično tjedan dana nakon šivanja. Budući da je i to mali kirurški zahvat, pristupamo mu poštujući sva pravila aseptičnog rada:

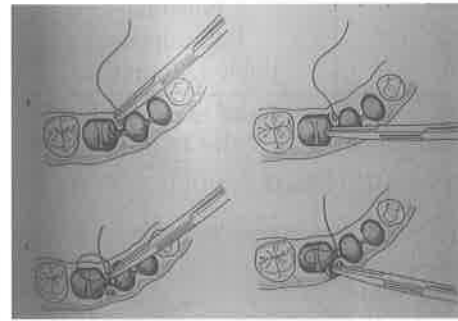
- priprema sterilnih instrumenata – pinceta, škariće, sonda, ogledalce i gaza;
  - pacijent ispere usta oralnim antiseptikom, npr. Belosept;
  - eventualna antibiotska zaštita visokorizičnih pacijenata;
  - preporučljiva je uporaba topikalnog anestetika;
  - lijevom rukom uhvatimo pincetom kraj konca i lagano ga zategnemo te škarićama odrežemo konac što bliže tkivu;
  - pincetom izvadimo konac iz tkiva i složimo na gazu;
  - kada je konac uslijed edema tkiva slabije dostupan poslužiti ćemo se sondom kako bismo podigli vidljivi dio i odrezali pri dnu;
  - na kraju zahvata pacijent još jednom ispere usta kao na početku ili mu tkivo premažemo štapićem namočenim u 3%-tni  $H_2O_2$ .
- Iako se u načelu resorptivni konac sam resorbira u određenim slučajevima potrebno ga je ukloniti. Tehnika je ista kao i za neresorptivni konac.

### KOMPLIKACIJE

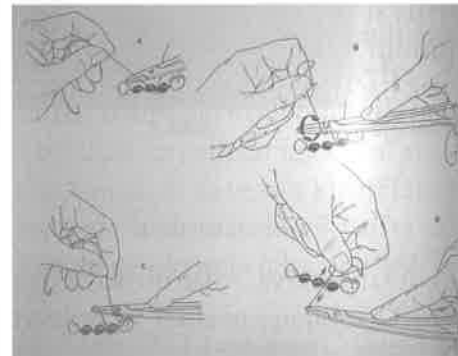
U slučaju infekcije potrebno je odmah lokalno djelovati – drenirati, a ako je potrebno i revidirati ranu s eventualnim uklanjanjem nekrotičnog tkiva. Ako dođe do popuštanja šavova u početnoj fazi zarastanja rane treba se napraviti revizija loše vezanih čvorova. U poodmakloj fazi ne smatramo to ozbiljnijom komplikacijom. Kad



Slika 10. Pravilan način ubadanja igle



Slika 11 a,b. Tehnike šivanja

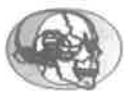

govorimo o dehiscenciji rane mislimo na potpuno ili djelomično odvajanje rubova rane. Terapijapredviđa otklanjanje uzroka, saniranje eventualne infekcije, te ponovnošivanje rane.

**Tehnike šivanja (Slike 10, 11a, 11b) nisu opisane jer bi u tom slučaju ovaj rad bio obujma jedne SONDE. Naš dobronamjerni savjet za one koji žele znati više o tome je da posjetite tečaj "Tehnike šivanja i vrste šavova primjenjivi u usnoj šupljini" s voditeljem prof. dr. sc. J. Grgurevićem**

# Gnatologija@net

© Stomatološki fakultet Sveučilišta u Zagrebu 2001.



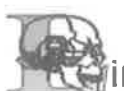online priručnik



nastava i obavijesti



pitanja i odgovori



linkovi i literatura

Na ovu stranicu vraćate se klikom na znak dolje

**Gnatologija@net**

Vaše komentare pošaljite na ovu e-mail adresu

Ove stranice izrađene su uz pokroviteljstvo  
Ministarstva znanosti i tehnologije RH  
kao internet projekt MZT-a

Za pregled sad aja na ovim stranicama potreban je browser iznad generacije 4.0 i Flash 5 plugin, preporučena rezolucija 800x600