

# INCONTINENTIA PIGMENTI

Dragana Gabrić

Incontinentia pigmenti je rijetka, nasljedna i multisistemska bolest koja se prenosi kao X-vezano dominantno svojstvo, a obično je već prenatalno smrtonosna kod muškaraca. Visoka je učestalost spontanih pobačaja kod žena nositeljica gena. Kod bolešću zahvaćenih žena postoje teške malformacije i anomalije kože, kose, noktiju, zubi, očiju i središnjeg živčanog sustava. Izrazito je malen broj muškaraca zahvaćenih ovom bolešću, a najčešće su to pacijenti složenog genskog nalaza. Radi boljeg razumijevanja i prepoznavanja ovog rijetkog i kompleksnog kliničkog entiteta, bolest je najbolje opisati kroz tri osnovne razine: genetsku, patohistološku i kliničku.

Na fotografijama, patohistološkoj te genetskoj obradi, kao i na svim potrebnim informacijama, se zahvaljujem Klinici za pedijatriju i Odsjeku medicinske genetike KB Split (dr. Katica Gabrić), Klinici za dermatovenerologiju KB Split (dr.sc. Deny Anđelinović i mr.sc. Neira Ivić) i Klinici za ginekologiju (Odsjek medicinske genetike) KBC Ljubljana (prof.dr.sc. Borut Peterlin), a posebno mentorici mr.sc. Vidi Čulić. Slučaj prikazanog pacijenta prezentiran je na 3. Europsko - američkom kongresu genetike i forenzike održanom u Zagrebu u rujnu 2003.

## NOMENKLATURA

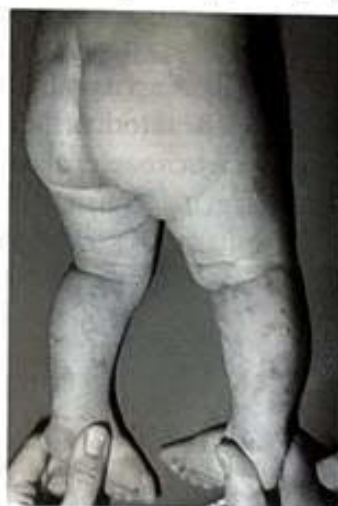Sinonim koji se najčešće koristi za Incontinentiu pigmenti (IP) je *Bloch-Sulzberger sindrom*. Dugo se griješilo u nomenklaturi ove bolesti, sve dok nije utvrđeno kako postoje dva tipa bolesti. Mnogo češća je dijagnoza Incontinentia pigmenti tip 2 (IP2) koja se još naziva i klasičnim tipom, obiteljskom IP te za muškarce smrtonosnim tipom IP. Drugi oblik IP je Incontinentia pigmenti tip 1 (IP1) koja se još naziva i sporadičnim tipom, a često je u starijoj literaturi opisivana kao *Hipomelanoza po Ittu*. Ova dva tipa se izrazito razlikuju kroz sve tri razine bolesti: IP2 je uzrokovana delecijom gena lociranog na Xq28, a IP1 uglavnom mutacijom de novo na Xp11 regiji. Klinička i patohistološka slika mnogo je blaža u slučaju IP1. Osnovna problematika bolesti sadržana je u postojanju IP2, stoga je taj oblik opisan kroz sve tri, za praktičara važne, razine bolesti.

## 1. GENETIKA I NASLIJEĐE

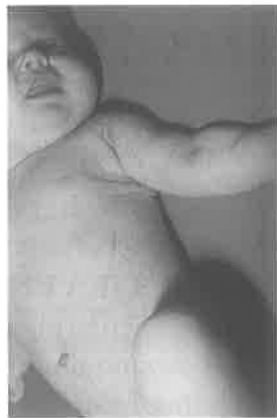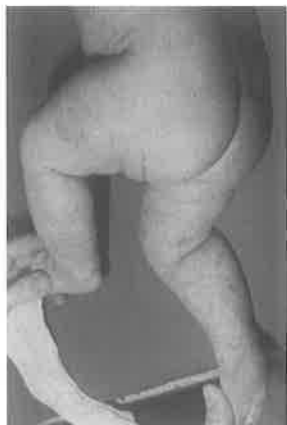Incontinentia pigmenti je bolest koja se prenosi kao X-vezano dominantno svojstvo. Žene mogu biti homozigoti (promjena se nalazi na oba X kromosoma) te pokazuju različite abnormalnosti kože, kose, noktiju, zubi, očiju i središnjeg živčanog sustava, ali mogu biti i heterozigoti tj. nositeljice gena (promjena je na samo jednom X kromosomu u paru) te pokazuju visoku učestalost spontanih pobačaja. Muškarci, koji su hemizigoti (promjena je na jedinom X kromosomu), uglavnom umiru već in utero. Premda izrazito malen broj opisani su i slučajevi muških pacijenata sa IP. U tom slučaju postoji nekoliko mogućnosti. Kromatidna mutacija za vrijeme gametogeneze dovodi do nastanka mozaicizma koji uzrokuje manifestacije IP (kariotip je XY). Drugo objašnjenje je nestabilna premutacija koja se normalno događa u vrijeme rane embriogeneze. Ako ostane nezavršena, klinički se manifestira IP. Svakako najjasnije objašnjenje u slučaju muškaraca sa kliničkom slikom IP su pacijenti sa Klinefelterovim sindromom (XXY), kod kojih je obično potvrđena dijagnoza obiteljske IP.

Gledano sa genske razine, kromosomska aberacija karakteristična za IP1 se nalazi u blizini centromere X kromosoma, na Xp11 regiji, dok se gen odgovoran za postojanje IP2 nalazi u području donjeg kraka, tj. na Xq28 (točnije interval od DXS52 do DXYS154). IP2 je uzrokovana mutacijom tzv. NEMO gena (300248), koji se mapira na Xq28 po

**The International Incontinentia Pigmenti Consortium 2000 (IIPC 2000)**. Najčešća mutacija kod IP2 je delecija dijela NEMO gena (MIM-Mendelian Inheritance in Men: 300248.0001). Ovo gensko premiještanje se događa za vrijeme očeve mejoze i uzrokuje



SLIKA 1: Incontinentia pigmenti kod djeteta (A. B.) starosti 3 tjedna. Linearne nakupine bijelih i napetih vezikula koje mjestimično konfluiraju, a udružene su sa glatkim i crvenim plakovima, nepravilno razmještenim po udovima. (Klinički 1. faza bolesti.)



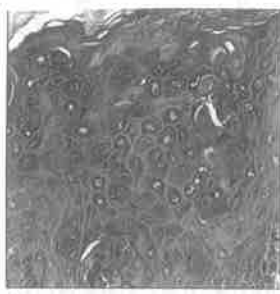
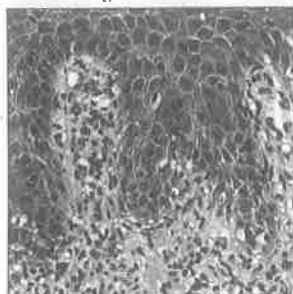
SLIKA 2 i 3: Upalna faza bolesti na koži ostavlja autohtone tetovaže sastavljene od eritema, plakova, pustula i vezikula. (Klinički 1. faza bolesti.)

80% novih mutacija. NEMO/IKK- gamma gen je neophodan za aktivaciju (modulator gen) novootkrivenog nuklearnog faktora kappa-B (NF-kappa-B). Kada je aktiviran, NF-kappa-B normalno kontrolira ekspresiju multiplih gena, uključujući citokine i kemokine, te štiti stanice od apoptoze potaknute sa TNF, zato su IP stanice visoko osjetljive na proapoptotičke signale.

## 2. PATOGENEZA I PATOHISTOLOGIJA

### PATOGENEZA

Činjenica kako se promjene kod prva dva stupnja predominantno nalaze na ekstremitetima, a promjene trećeg stupnja uglavnom na trupu, ide u prilog pretpostavci da se pigmentne promjene karakteristične za treći stupanj pojavljuju neovisno o promjenama prvih dvaju stupnjeva i tako predstavljaju neku vrstu slobodne anomalije. Elektronsko- mikroskopska istraživanja su ipak dokazala međusobnu povezanost svih stadija IP. Mnoštvo keratinocita i melanocita, kod pacijenata sa IP, pokazuje degenerativne promjene koje rezultiraju migracijom makrofaga u područje epidermisa, gdje fagocitiraju diskeratotične keratinocite i melanosome. Nakon fagocitoze, makrofagi se vraćaju u dermis. Makrofagi u dermisu, u drugom i trećem stupnju, sadržavaju mnoštvo kompleksa melanosoma i mo-



SLIKA 4 i 5: Patohistologija- početak 2. (verukozne) faze. Rahla hiperkeratoza te blago i nepravilno akantotičan epidermis u kojem nalazimo pojedinačne eozinofile, kao i mjestimične vrtložne nakupine diskeratotičnih keratinocita. U bazalnom sloju postoje znaci vakuolarne degeneracije. Subepidermalno u koriju su gusti, upalni limfohistocitarni infiltrati i neizmijenjeno vezivo.

gu se razlučiti svjetlosnim mikroskopom, za razliku od makrofaga u prvom stupnju koji sadržavaju tek nekoliko melanosom- kompleksa te se mogu identificirati samo elektronskim mikroskopom.

### PATOHISTOLOGIJA

U prvom stadiju bolesti vezikule se nalaze unutar epidermisa i udružene su sa spongiozom. Mogu se lako zamijeniti sa onima kod dermatitisa, a od njih se razlikuju po broju eozinofila unutar vezikula i oko njih u epidermisu (eozinofilična spongioza). Epidermis između pojedinih vezikula obiluje diskeratotičnim keratinocitima i vrtložnim nakupinama skvamoznih stanica sa centralnom keratinizacijom. Slično epidermisu, i dermis pokazuje infiltrate eozinofila i poneku mononuklearnu stanicu.

Drugi je stadij karakteriziran pojavom akantoze, iregularne papilomatoze i hiperkeratoze. Intraepidermalna keratinizacija je uglavnom više naglašena nego u prvom stadiju. Bazalne stanice pokazuju vakuolizaciju i vidno smanjenje melaninskog sadržaja. Nalaz dermisa je blagi, kronični upalni infiltrat pomiješan sa melanofagima, koji na mnogo mjesta prelazi i u epidermis.

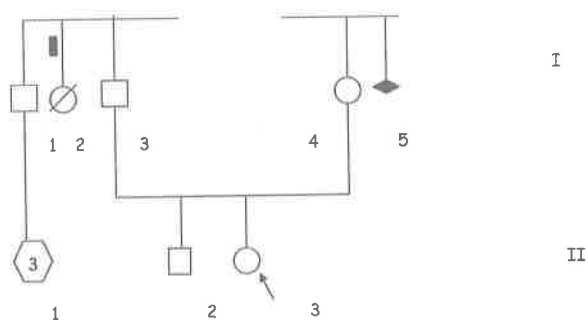
Tipičan nalaz trećeg i četvrtog stadija su opsežni depoziti melanina unutar melanofaga u gornjem dermisu. Obično je ovakva dermalna hiperpigmentacija udružena sa manjkom pigmenta u bazalnom sloju, čije stanice pokazuju vakuolizaciju i degeneraciju. Po ovom nalazu bolest je i dobila ime.

### 3. KLINIČKA SLIKA

Najučestaliji i redoviti klinički nalaz su **kožne lezije**. Kožne promjene su uglavnom prisutne pri rođenju i razvijaju se tijekom prvog tjedna života pretežno na udovima. Kroz prvih nekoliko mjeseci života imaju karakteristike upalnog procesa, a kod potpuno razvijene bolesti uočljive su melaninske pigmentacije koje na koži čine prirodne autohtone tetovaže dajući koži izgled "mramornog kolača". Pigmentne promjene uglavnom nestaju do dvadesete godine života. Mogu se podijeliti u 4 faze:

1. *Upalna faza* je karakterizirana pojavom eritema, linearnih pruga i plakova mjehurića (vezikula i pustula). Lezije se mogu zamijeniti sa onima kod infekcije herpes simplexom, buloznog impetiga ili mastocitoze, ali je ipak linearna konfiguracija jedinstvena. Krvna eozinofilija do 65% je uobičajen nalaz.
2. *Verukozna faza* je karakterizirana papulama, verukoznim lezijama i hiperkeratozom. Intermitentne veruke perzistiraju nekoliko mjeseci, a nakon invo-





**Legenda:**  
 I/5 spontani pobačaj  
 II/3 proband (46,XX)

SLIKA 6: Heredogram djevojčice (A. B.) kod koje je PCR analizom nađena detekcija NEMO gena Δ 4-10.

lucije ostavljaju atrofiju ili depigmentirana polja. 3. Faza hiperpigmentacije ili pigmentna faza se može javljati zajedno sa drugim stadijima ili kao samostalni entitet. Pigmentacija, koja varira od plavo- sive do smeđe, je karakteristika po kojoj je bolest i dobila ime te je njena distribucija poput "kineske figure" dijagnostički značajna. Pigment je nakupljen u obliku makularnih vrtloga, mrlja, kapljica i linearnih pruga. Pigmentacija perzistira kroz djetinjstvo.

4. Hipopigmentnu fazu karakteriziraju bljedoća kože, atrofija i ožiljci. Hipopigmentne pruge su bez dlaka i anhidrotične te se razvijaju uglavnom na fleksornim područjima donjih ekstremiteta, a nalaze se kod odraslih žena koje imaju pozitivnu IP dijagnozu.

Premda kožne lezije mogu predstavljati jedinu manifestaciju, približno 80% pacijenata ima i druge defekte. Izrazito česte su anomalije **glave i vrata**: mikrocefalija te brojni oftalmološki defekti i patološke promjene (mikrooftalmija, katarakta, atrofija optikusa, strabizam, retinalna vaskularna proliferacija, retinalna ishemija, retinalno krvarenje, retinalna fibroza i razdvajanje, uveitis, keratitis). Učestali

nalaz kod ovih pacijenata su i malformacije denticije (zakašnjela denticija, anodoncija, hipodoncija i konični zubi). Hipodoncija, posebno gornjih lateralnih sjekutića i premolara, je česta kod žena nositeljica gena. Od **koštanih abnormalnosti** najčešće su kifoskolioza, hemivertebra, dodatna rebra, defekti lubanje i tvrdog nepca. Zabilježena je pojava hipoplazije i aplazije prsa. Kosa je tanka i rijetka, gruba ili čekinjastog izgleda, a moguća je pojava cikatricijalne alopecije na tjemenu. Defekti noktiju obuhvaćaju distrofiju, ljuštenje i subungvalne keratitične tumore. Promjene **središnjeg živčanog sustava** nađene su kod 25% pacijenata u vidu mentalne retardacije, sporog motoričkog razvoja, spastične tetraplegije i diplegije te epileptičkih napadaja. **Hematološki** nalaz je leukocitoza sa eozinofilijom.

## TERAPIJA

Medicinski tretman obično nije potreban, osim kontrole sekundarnih infekcija. Sustavna terapija kortikosteroidima ili sulfapiridinom u većini slučajeva nije učinkovita. Dentalne anomalije zahtijevaju stomatološku sanaciju, kako zbog kozmetičkog defekta, tako i zbog funkcijske manjkavosti. S obzirom da se IP ubraja u genske (nasljedne) bolesti, potrebno je ponuditi obitelji genetsko savjetovanje.

## ZAKLJUČAK

Izbor istraživačke studije i plana cjelokupne terapije ovisi o pojavljivanju određene nekožne abnormalnosti, zato što su kožne lezije, kao najučestaliji klinički nalaz, dobroćudne te često postaju manje vidljive u tijeku adolescencije. Prisutnost jedne ili udruženih major anomalija zahtijeva genetsko savjetovanje.

## LITERATURA:

- Aradhya, S.; Nelson, D. L.; Heiss, N. S.; Poustka, A.; Woffendin, H.; Kenwick, S.; Esposito, T.; Ciccodicola, A.; Bardaro, T.; D'Urso, M.; Smahi, A.; Munnich, A.; Herman, G. E.; Lewis, R. A.: Human homologue of the murine bare patches/striped gene is not mutated in incontinentia pigmenti type 2. *Am. J. Med. Genet.* 91: 241-244, 2000.
- Aradhya, S.; Woffendin, H.; Jakins, T.; Bardaro, T.; Esposito, T.; Smahi, A.; Show, T.; Levy, M.; Munnich, A.; D'Urso, M.; Lewis, R. A.; Kenwick, S.; Nelson, D. L.: A recurrent deletion in the ubiquitously expressed NEMO (IKK-gamma) gene accounts for the vast majority of incontinentia pigmenti mutations. *Hum. Molec. Genet.* 10: 2171-2179, 2001.
- García-Dorado, J.; de Unamuno, P.; Fernandez-Lopez, E.; Veloz, J. S.; Armijo, M.: incontinentia pigmenti: XXY male with a family history. *Clin. Genet.* 38: 128-138, 1990.
- Happle, R.: Incontinentia pigmenti versus hypomelanosis of Ito: the whys and wherefores of a confusing issue. *Am. J. Med. Genet.* 79: 64-65, 1998.
- Harris, A.; Lankester, S.; Huan, E.; Beres, J.; Hulten, M.; Szollar, J.; Soutter, L.; Bobrow, M.: The gene for incontinentia pigmenti: failure of linkage studies using DNA probes to confirm cytogenetic localization. *Clin. Genet.* 34: 1-6, 1988.
- Heiss, N. S.; Poustka, A.; Knight, S. W.; Aradhya, S.; Nelson, D. L.; Lewis, R. A.; Esposito, T.; Ciccodicola, A.; D'Urso, M.; Smahi, A.; Heuertz, S.; Munnich, A.; Vabres, P.; Woffendin, H.; Kenwick, S.: Mutation analysis of the DKC1 gene in incontinentia pigmenti. *J. Med. Genet.* 36: 860-862, 1999.
- Kirchman, T. T.; Levy, M. L.; Lewis, R. A.; Kanzler, M. H.; Nelson, D. L.; Scheuerle, A. E.: Gonadal mosaicism for incontinentia pigmenti in a healthy male. *J. Med. Genet.* 35: 887-890, 1995.
- Landy, S. J.; Donnai, D.: Incontinentia pigmenti (Bloch-Sulzberger syndrome). *J. Med. Genet.* 30: 53-59, 1993.
- Lenz, W.: Half chromatid mutations may explain incontinentia pigmenti in males. *Am. J. Hum. Genet.* 27: 690-691, 1975.
- Mansour, S.; Woffendin, H.; Milton, S.; Jeffery, I.; Jakins, T.; Kenwick, S.; Murday, W. A.: Incontinentia pigmenti in a surviving male is accompanied by hypohidrotic ectodermal dysplasia and recurrent infection. *Am. J. Med. Genet.* 99: 172-177, 2001.
- Ormerod, A. D.; White, M. I.; McKey, E.; Johnston, A. W.: Incontinentia pigmenti in a boy with Klinefelter's syndrome. *J. Med. Genet.* 24: 439-441, 1987.
- Sybert, V. P.: Incontinentia pigmenti nomenclature. *Am. J. Hum. Genet.* 55: 209-211, 1994.
- The International Incontinentia Pigmenti Consortium: Genomic rearrangement in NEMO impairs NF-kappa-B activation and is a cause of incontinentia pigmenti. *Nature* 405: 466-472, 2000.
- Traupe, H.; Vehring, K.-H.: Unstable pre-mutation may explain mosaic disease expression of incontinentia pigmenti in males. *Am. J. Med. Genet.* 49: 397-398, 1994.