



# Dugi COVID ili postakutne posljedice COVID-19

## Long COVID or postacute COVID-19 sequelae

Nina Vrsaljko<sup>1</sup> , Klaudija Višković<sup>1,3</sup>, Adriana Vince<sup>1,2</sup>

<sup>1</sup> Klinika za infektivne bolesti „Dr. Fran Mihaljević“, Zagreb

<sup>2</sup> Medicinski fakultet Sveučilišta u Zagrebu

<sup>3</sup> Fakultet zdravstvenih studija Sveučilišta u Rijeci

### Deskriptori

POST-AKUTNI COVID-19 SINDROM; COVID-19;  
SARS-CoV-2; PLUĆA – slikovna dijagnostika

### Descriptors

POST-ACUTE COVID-19 SYNDROME; COVID-19;  
SARS-CoV-2; LUNG – diagnostic imaging

**SAŽETAK.** Tijekom još uvijek prisutne pandemije COVID-19 uočen je problem velikog broja bolesnika s perzistirajućim simptomima nakon akutne infekcije. Postoje brojne definicije ovog sindroma, ali „dugi COVID“ (od engl. *Long COVID*) ili post-akutni COVID definira se kao prisutnost protrahiranih simptoma ili ponovno javljanje simptoma mjesec dana nakon početka akutne bolesti. „Dugi COVID“ dijeli se na „produljeni simptomatski COVID-19“ ako simptomi traju od 4 do 12 tjedana te „post-COVID sindrom“ ako simptomi traju dulje od 12 tjedana nakon infekcije koja klinički i epidemiološki odgovara COVID-19, a ne mogu se pripisati drugoj dijagnozi. Zahvaćen može biti svaki organski sustav, a najčešći simptomi uključuju umor, nedostatak zraka, palpitacije, vrtoglavicu, bol, neurokognitivnu disfunkciju, nesanicu, intoleranciju napora, smanjenu mogućnost obavljanja svakodnevnih aktivnosti i sveukupno smanjenu kvaliteta života. Patofiziologija je multifaktorijalna i sam mehanizam nastanka bolesti nije u potpunosti razjašnjen. Usprkos brojnim studijama, komplikacije, liječenje i prognoza postakutnih posljedica COVID-19 nisu još dovoljno istraženi. S obzirom na raznolikost kliničke prezentacije, liječenje i prevencija zahtijevaju multidisciplinarni pristup bolesti. Potrebna su daljnja istraživanja kako bi se utvrdili čimbenici rizika i patofiziološki mehanizmi i postavili pouzdani algoritmi dijagnostičke obrade, liječenja i praćenja bolesnika. U ovom radu prikazujemo pregled dosadašnjih svjetskih spoznaja o „dugom COVID-u“ uz prikaz najčešćih post-COVID radioloških promjena u bolesnika liječenih u Klinici za infektivne bolesti „Dr. Fran Mihaljević“.

**SUMMARY.** In addition to the COVID-19 pandemic itself, a new problem of the rising number of people with persisting symptoms after an acute infection emerged. There are various definitions, but long COVID or post-acute COVID is defined as the presence of prolonged symptoms or long-term complications of an acute infection longer than one month after the first symptoms. Long COVID can be divided into “prolonged symptomatic COVID-19” if symptoms last from 4 to 12 weeks and “post-COVID syndrome” if symptoms last longer than 12 weeks after infection that clinically and epidemiologically corresponds to COVID-19 and cannot be attributed to any another diagnosis. Any organ system can be affected, the most common symptoms include fatigue, dyspnea, palpitations, dizziness, pain, neurocognitive dysfunction, sleep problems, exercise intolerance, functional disability in daily activities and reduced quality of life. The pathophysiology is multifactorial and the mechanism of the disease is still not fully elucidated. Despite numerous studies, complications, treatment, and prognosis of post-acute consequences of COVID-19 are still not sufficiently investigated. Given the variety of clinical presentations, treatment and prevention require a multidisciplinary approach to the disease. Further research is needed to determine risk factors and pathophysiological mechanisms so more reliable diagnostic algorithms, treatment, and patient follow-up could be established. In this article we present an overview of the current knowledge about the long COVID syndrome and an overview of the most common post-COVID radiological presentations in patients treated at the University Hospital for Infectious Diseases “Dr. Fran Mihaljević”.

Od prvog zabilježenog slučaja COVID-19 u prosincu 2019. uzrokovanog novim sojem koronavirusa (SARS-CoV-2) u Kini, svijet se nezabilježenom brzinom suočio s globalnom zdravstvenom nedaćom. Pandemija je ostavila velike zdravstvene, psihološke i socioekonomske posljedice s još uvijek neizvjesnim krajnjim ishodom. Osim teških akutnih oblika bolesti brzo je uočeno da značajan broj bolesnika osjeća različite simptome i mjesecima nakon preboljele akutne bolesti. Tako je nastao pojam „dugi COVID“ ili *long COVID* sindrom, a termin „post-acute COVID-19

syndrome“ (PACS) kreirao je pacijent obolio od COVID-19 i prvi put je korišten kao *hashtag*-znak (#) na *Twitteru* u svibnju 2020. godine.<sup>1</sup>

Simptomi vezani uz navedeni sindrom traju tjednima te znatno smanjuju kvalitetu života. Može biti

#### ✉ Adresa za dopisivanje:

Nina Vrsaljko, dr. med., <https://orcid.org/0000-0003-4986-5171>  
Klinika za infektivne bolesti „Dr. Fran Mihaljević“, Mirogojska 8, 10000 Zagreb,  
e-pošta: [nvrsaljko@yahoo.com](mailto:nvrsaljko@yahoo.com)

Primljeno 20. siječnja 2023., prihvaćeno 22. svibnja 2023.

zahvaćen gotovo svaki organski sustav, uključujući kardiovaskularni, respiratorni, gastrointestinalni, neurološki, mišićno-koštani, endokrini, a često se javljaju i psihijatrijski problemi, astenija i umor. Učestalost raznih simptoma u post-COVID periodu jest velika, a po najnovijim istraživanjima 54% oboljelih osoba ima bar jedan simptom ili postakutnu sekvelu COVID-a (PASC) šest mjeseci po ekspoziciji virusu SARS-CoV-2.<sup>2</sup> Sindrom „dugi COVID“ ne veže se isključivo uz teži oblik COVID-19, već se često viđa i u osoba koje su imale blagi oblik bolesti. Najčešće postakutne sekvele uključuju kroničan umor, malaksalost, poremećaj pamćenja i koncentracije, dugotrajan gubitak osjeta okusa i mirisa, noćno znojenje, bolove u mišićima i zglobovima, glavobolju i gubitak kose. Česti su simptomi vezani za respiratorni sustav, poput dispneje, boli u prsima i protražiranoga suhog kašlja.

U ovom preglednom radu prikazujemo do sada poznate spoznaje o ovom problemu potkrijepljene radiološkim slikama nastalima tijekom dijagnostičke obrade bolesnika s postakutnim posljedicama COVID-19 tijekom 2021. i 2022. godine u Klinici za infektivne bolesti u Zagrebu.

### Definicije

Definicija pojma „post-COVID stanje“ prema Svjetskoj zdravstvenoj organizaciji (*World Health Organization* – WHO, 6. 10. 2021., *Delphi Consensus*) uključuje sljedeće: „stanje u osoba s anamnezom vjerojatne ili dokazane infekcije SARS-CoV-2, obično tri mjeseca nakon početka simptoma COVID-19, koje traje najmanje dva mjeseca i ne može se objasniti alternativnom dijagnozom“.<sup>3</sup> Česti simptomi uključuju umor, kratkoću daha, kognitivnu disfunkciju, ali također imaju utjecaj na svakodnevno funkcioniranje. Simptomi mogu nastati *de novo* nakon početnog oporavka ili trajati u kontinuitetu od početka bolesti, mogu fluktuirati ili relapsirati tijekom vremena.

Prema smjernicama NICE-a (*National Institute for Health*), „dugi COVID“ ili post-akutni COVID definira se kao prisutnost protražiranih simptoma ili kao dugotrajne komplikacije akutne infekcije četiri tjedna nakon pojave prvih simptoma. „Dugi COVID“ može se dalje podijeliti u dvije kategorije: 1) *produljeni simptomatski COVID-19* ako simptomi traju od 4 do 12 tjedana; 2) *sindrom post-COVID* ako simptomi traju dulje od 12 tjedana nakon infekcije koja klinički i epidemiološki odgovara COVID-19 i ne mogu se pripisati drugoj dijagnozi. Za postavljanje dijagnoze nije potrebno imati prethodno pozitivan PCR-test na SARS-CoV-2 niti pozitivnu serologiju.<sup>4,5</sup> Recentnija nomenklatura obuhvaća sve ove promjene u skupinu tzv. *postakutnih sekvela* koje se zatim dijele na kratkotrajne (jedan mjesec nakon COVID-19), intermedijarne (dva do tri mjeseca nakon COVID-19) i dugotrajne (šest mjeseci nakon početka COVID-19).

### Patofiziologija

Patofiziologija je multifaktorijalna i sam mehanizam nastanka bolesti još uvijek nije u potpunosti razjašnjen. Neke teorije sugeriraju da simptomi mogu biti posljedica izravnog djelovanja virusa na ciljane stanice, nastanka kronične upale zbog postinfekcijske disregulacije imunskog sustava, vaskularne ozljede i ishemije zbog hiperkoagulabilnosti izazvane virusom i tromboembolijskim incidentima ili poremećenom regulacijom renin-angiotenzin sustava zbog učinka virusa SARS-CoV-2 na tkiva s visokom ekspresijom receptora ACE2.<sup>4</sup> Također, kao ključni čimbenik u patofiziologiji PACS-a sve češće se spominje perzistiranje virusa SARS-CoV-2 i njegovih fragmenata, reaktivacija drugih virusnih infekcija, osobito virusa Epstein-Barr (EBV), pokretanje autoimunskih procesa i trajno oštećenje tkiva uzrokovano upalom.<sup>4,6,7</sup> Jednu od ključnih uloga u razvoju post-COVID simptoma ima stanje kronične upale. Vaskularno oštećenje u akutnoj bolesti povezano s hiperprodukcijom citokina, poglavito IL-6 i TNF $\alpha$ , može biti uzrok plućne fibroze nakon COVID-19 koju karakterizira nekontrolirana proliferacija fibrocita kao posljedica nereguliranog oslobađanja matriksnih metaloproteinaza. Nadalje, monociti i makrofagi, u sklopu odgovora na akutnu infekciju, migriraju iz pluća u ostala tkiva te tako doprinose komplikacijama i na drugim organskim sustavima.<sup>8</sup>

U sve većem broju studija pokazalo se da kod nekih pacijenata s PACS-om virus SARS-CoV-2 ostaje prisutan u raznim tkivima nakon akutne infekcije uključujući respiratorni i gastrointestinalni trakt, srce, bubrege, mišiće, mozak i limfne čvorove.<sup>9</sup> Prema raznim studijama SARS-CoV-2 se može replicirati unutar različitih tkiva više od tri mjeseca nakon infekcije, a u nekih se bolesnika virusna RNA može detektirati u više organskih sustava čak i do 230 dana nakon akutne infekcije.<sup>10</sup> Molekularni mehanizmi kojima SARS-CoV-2 uzrokuje dugotrajnu perzistirajuću infekciju još su nedovoljno istraženi, a smatra se da njenom razvoju pogoduje stanje imunosupresije, ali i moguća integracija SARS-CoV-2 sekvenci u genom zaražene stanice.<sup>11,12</sup> Jedna od predloženih hipoteza jest da se zbog visoke fuzijske aktivnosti *spike* proteina ili neke druge komponente SARS-CoV-2 čestice virus može širiti direktnim kontaktom između stanica. Time se omogućuje izbjegavanje imunskog sustava.<sup>13</sup> Prisutnost virusne RNA i ostali virusnih proteina može uzrokovati trajni podražaj imunskog sustava i time održavati stanje kronične upale. Čimbenikom rizika za razvoj PACS-a smatra se viremija SARS-CoV-2 u trenutku postavljanja dijagnoze akutne bolesti. U dodatne čimbenike rizika spada i prisutnost cirkulirajućih EBV-antitijela i autoantitijela, što sugerira da reaktivacija virusa, kao i imunosna aktivacija i autoimunost pridonose patogeni PACS-a.<sup>14</sup>

Istraživanja pokazuju da je težina akutne bolesti povezana s povećanim rizikom od perzistirajućih abnormalnosti na CT-u, kao i plućne fibroze, posebno u pacijenata koji su zahtijevali nadoknadu kisika ili mehaničku ventilaciju. Ostaje nejasno u kojoj mjeri nalazi CT-a koreliraju sa simptomima i respiratornom funkcijom. Kako za sada ne postoji konsenzus o vrsti „fibroznih“ sekvela u post-COVID-u, u literaturi se post-COVID fibroza opisuje kao organizirajuća upala pluća, intersticijska bolest pluća ili samo plućna fibroza. Stariji bolesnici koji se liječe u jedinicama intenzivnog liječenja i zahtijevaju mehaničku ventilaciju imaju najveći rizik od razvoja plućne fibroze. Dva najčešća poremećaja respiratorne funkcije jesu značajno smanjenje difuznog kapaciteta pluća (engl. *diffusing capacity of the lungs tests* – DLCO) i povezano oštećenje plućnog intersticija.<sup>15,16</sup>

U studiji koja je pratila oboljele od COVID-19 tri mjeseca nakon otpusta iz bolnice, radiološke abnormalnosti i oštećenja plućne funkcije otkriveni su u 71% odnosno 25% bolesnika, unatoč tomu što je samo manje od 10% imalo tešku upalu pluća.<sup>17</sup> Druga studija također je utvrdila smanjeni kapacitet difuzije pluća koji je korelirao s radiološkim abnormalnostima u 42%.<sup>18</sup> U 50% bolesnika također tri mjeseca nakon otpusta iz bolnice, neovisno o težini akutne bolesti. Kod otprilike polovice bolesnika koji su bili hospitalizirani zbog COVID-19, radiološke abnormalnosti i respiratorni simptomi bili su prisutni čak šest mjeseci nakon početka prvih simptoma.<sup>19</sup> Međutim, neke studije su pokazale da simptomi „dugog COVID-a“ mogu perzistirati čak i u pacijenata čiji radiološki nalazi i funkcionalni plućni testovi pokazuju poboljšanje. Stoga, razvoj sindroma post-COVID zasigurno uključuje i druge poremećaje pored onih u respiratornoj funkciji.<sup>8</sup>

Infekcija SARS-CoV-2 pokreće niz procesa koji dovede do poremećaja mikrocirkulacije i hiperkoagulabilnosti koji utječu na sve organe i mogu dovesti do tromboembolijskih incidenata koji se javljaju u približno 5% slučajeva.<sup>4</sup> Mikrovaskularne tromboze igraju ulogu u razvoju PACS-a.<sup>7</sup> Različiti mehanizmi mogu pridonijeti stvaranju mikrougrušaka u raznim organskim sustavima, od kojih je najznačajnija endotelna disfunkcija.<sup>20</sup> Posebnu pozornost treba posvetiti osobama s opterećujućom obiteljskom anamnezom, onima koji su imali prethodni tromboembolijski incident, osobama s malignim bolestima i ženama na hormonskoj kontracepciji odnosno hormonskoj nadomjesnoj terapiji.

Velik broj pacijenata prijavio je neku vrstu neuropsihijatrijskog poremećaja. Učestalost simptoma poput nesаницe, znojenja, deficita kranijalnih živaca, konvulzija i encefalitisa postala je toliko velika da je stvoren novi izraz „post-COVID neurološki sindrom“. Prisut-

ne su i parestezije i disautonomija. Također se opisuju stanja slična demenciji, anksioznost i depresija.<sup>21,22,23</sup>

Patofiziologija CNS-manifestacija post-COVID-a može se objasniti porastom cirkulirajućih citokina, posebice IL-6 i IL-4, koji prodiru kroz krvno-moždanu barijeru i mijenjaju normalnu neuronsku transmisiju, čime utječu na brojne neurološke funkcije, posebice raspoloženje, koncentraciju i pamćenje. Uočeno je da dolazi do poremećaja GABA-receptora, što za posljedicu ima fizički i kognitivni umor. Dokazano je da su koronavirusi neurotropni i mogu napasti krvno-moždanu barijeru i penetrirati u CNS preko perifernih ili olfaktornih neurona. Hipokampus se čini posebno prijemčivim dijelom CNS-a, što nadalje doprinosi postinfektivnim problemima s pamćenjem. Citokinsku oluju u akutnoj bolesti prati porast katekolamina koji posljedično povećavaju cirkulirajuće citokine, čime se povećava upalna ozljeda, ali dolazi i do disfunkcije autonomnoga živčanog sustava (koja se često očituje kao poremećaj tlaka i pulsa).<sup>24</sup>

Neki autori tvrde da je „dugi COVID“ oblik post-traumatskoga stresnog poremećaja (PTSP-a) nakon akutne bolesti. Potrebno je izdvojiti i *post-intensive care* sindrom (skr. PICS) kao skup poremećaja s kojima se susreću bolesnici nakon boravka u jedinicama intenzivnog liječenja, a koji predstavlja velik javnozdravstveni problem nakon hospitalizacije. Obuhvaća kombinaciju psihofizičkih i socioekonomskih posljedica koji su rezultat mikrovaskularne ishemije i ozljeda, nepokretnosti i metaboličkih promjena u kritičnoj bolesti i može trajati mjesecima ili čak godinama.<sup>25</sup>

### Klinička slika

Raznolikost kliničke slike „dugog COVID-a“ prikazana je u brojnim opservacijskim studijama. Kako nažalost globalno iskustvo s COVID-19 raste, sve je veći broj objavljenih studija posvećenih ovom problemu. Studije uglavnom analiziraju prevalenciju i intenzitet pojedinih simptoma u različito teških oblika bolesti te pokazuju donekle slične rezultate. Prikazat ćemo rezultate nekoliko najvećih prospektivnih studija. Američka „post-COVID“ studija Chopre i suradnika analizirala je ishode 488 pacijenata 60 dana po otpustu iz bolnice. Od toga je 32,6% pacijenata prijavilo trajne simptome, a 18,9% je navelo pojavu novih ili pogoršanje starih simptoma. Najčešći simptomi bili su dispneja tijekom hodanja uz stepenice (22,9%), kašalj (15,4%) i trajni gubitak okusa i mirisa (13,1%).<sup>26</sup> Francuska studija koja je pratila 150 pacijenata s blagim do srednje teškim oblikom COVID-19 pokazala je da su u dvije trećine pacijenata simptomi bili prisutni i dva mjeseca nakon akutne bolesti, dok u jedne trećine bolesnika nije nastupilo kliničko poboljšanje ili su se čak osjećali lošije u odnosu na akutnu bolest. Najčešći simptom bila je anosmija/ageuzija.<sup>27</sup> Talijanska studija

Carfija i suradnika pokazala je da simptomi perzistiraju u 87,4% od ukupno 143 koji bolesnika su otpušteni iz bolnice, navodeći umor (53,1%), dispneju (43,4%), bol u zglobovima (27,3%) i bol u prsima (21,7%) kao najčešće simptome.<sup>21</sup> Nedavno objavljena metaanaliza Groffa i suradnika obuhvatila je čak 57 studija koje su pratile post-COVID simptome u ukupno 250.351 bolesnika. Prijavljivani su različiti neurološki simptomi koji su uključivali glavobolju, poremećaj pamćenja, kao i poteškoće s koncentracijom.<sup>2</sup>

Često se navode i anosmija i ageuzija/disgeuzija kao posljedica direktnog učinka virusa na olfaktorni, facijalni, glosofaringealni i vagalni živac. Anosmija je simptom koji je prijavljen u čak 24 studije.

Chiesa-Estomba i suradnici pratili su 751 pacijenta od kojih je njih 621 (83%) prijavilo potpuni gubitak njuha, a 130 (17%) djelomični gubitak njuha. Nakon prosječnog praćenja od 47 dana od prvog pregleda, 277 (37%) pacijenata i dalje je prijavilo trajni gubitak mirisa, 107 (14%) prijavilo je djelomični oporavak, a 367 (49%) potpuni oporavak njuha.<sup>28</sup> Ageuzija/disgeuzija zabilježena je u 18 studija. U čak 11 studija prijavljena je glavobolja, uz slične rezultate. Tako su Zhao i suradnici, kao i Moreno-Perez i suradnici, pokazali da čak 18% preboljelih navodi simptom glavobolje tri mjeseca nakon akutne bolesti.<sup>17,29</sup>

Za procjenu mentalnog zdravlja u studijama korišteni su različiti standardizirani instrumenti kao što su *Patient Health Questionnaire* – PHQ 2 za provjeru depresije, PHQ 9 za procjenu velikog depresivnog poremećaja, *General Anxiety Disorder* (GAD-7) za procjenu generaliziranog anksioznog poremećaja, *Hospital Anxiety and Depression Scale* (HADS) za mjerenje simptoma anksioznosti i depresije, *The PTSD Checklist for DSM-5* (PCL-5) i *The Impact of Event Scale* (IES) za procjenu prisutnosti i ozbiljnosti simptoma posttraumatskoga stresnog poremećaja. Za procjenu kvalitete i poremećaja spavanja korišten je *Pittsburgh Sleep Quality Indeks*. Depresija ili anksioznost zabilježeni su u devet studija. Studija koju su proveli Janiri i suradnici uključila je 381 pacijenta, a u njih 115 (30,2%) dijagnosticiran je PTSP. Predispozicijski čimbenici za razvoj PTSP-a bili su ženski spol, anamneza psihijatrijskog poremećaja, simptomi delirija ili agitacije u akutnoj bolesti.<sup>30</sup> Španjolska studija Mendez i suradnika u konačnici je uključila 179 sudionika. Simptomi anksioznosti pronađeni su u 29,6% sudionika, depresija u 26,8%, a PTSP kod 25,1%. Čak 58,7% sudionika primijetilo je pad neurokognitivnih funkcija. Predispozicijski čimbenici za razvoj psihijatrijskog poremećaja, kao i u prethodno navedenoj studiji, bili su ženski spol, anamneza psihijatrijskog poremećaja i delirij tijekom akutne bolesti.<sup>31</sup>

Uz „dugi COVID“ sve češće se spominje i pojava mijalgičnog encefalomijelitisa (ME) poznatijeg pod

imenom „sindrom kroničnog umora“. Etiologija i patofiziologija ME-a nisu u potpunosti razjašnjene, ali se smatra da čest okidač može biti virusna infekcija. Kako simptomi u „dugom COVIDU“ izuzetno nalikuju na ME, moguće da je i sam COVID-19 jedan od okidača ili da inducira razvoj sindroma nalik njemu.<sup>32</sup>

Plućne manifestacije post-COVID-19 procjenjivale su se testovima plućne funkcije (spirometrija, DLCO – kapacitet difuzije za ugljični monoksid) i radiološkim metodama uključujući radiografiju prsnog koša, višeslojnu kompjuteriziranu tomografiju (engl. *multi-slice computerized tomography* – MSCT) i magnetsku rezonanciju (engl. *magnetic resonance* – MR). Dispneja se uglavnom procjenjivala putem skale *Modified Medical Research Council Dyspnea Scale* – mMRC te je kao simptom prijavljena u čak 38 studija, a kašalj u njih 26. Ostale često zabilježene posljedice uključivale su opacifikacije poput zrnatog stakla (engl. *ground glass opacities* – skr. GGO), restriktivni obrazac poremećaja plućne funkcije na spirometriji i fibrozu pluća. Sveukupno, radiološke abnormalnosti prsnog koša bile su prisutne u oko 62,2% pacijenata.<sup>2</sup>

Studija koju su proveli Moreno Perez i suradnici uključila je 277 pacijenata i pratila ih je nakon prosječno 77 dana od akutne bolesti. Simptomi post-COVID-19 otkriveni su kod njih 141. Simptomi su većinom bili blagi, a najčešće su prijavljivani dispneja i umor. U 9,3% zabilježene su promjene na spirometriji, dok su u 18,9% bolesnika pronađene radiološke abnormalnosti. Dodatnom analizom ipak nije pronađeno kliničko obilježje koje bi bilo prediktor razvoja simptoma post-COVID-a.<sup>29</sup> Slične rezultate pokazali su i Mandal i suradnici koji su pratili 384 bolesnika nakon prosječno 54 dana od otpusta iz bolnice. Pedeset i tri posto pacijenata prijavilo je dispneju, 34% kašalj i 69% umor.<sup>33</sup> Analizom plućne funkcije oko tri mjeseca nakon akutne bolesti, Shah i suradnici su na uzorku od 60 pacijenata pokazali abnormalni DLCO u njih 52%, pri čemu je 45% također imalo i restriktivni obrazac na spirometriji.<sup>34</sup>

Početak 2022. godine objavljena je studija Banića i suradnika provedena u Ambulanti za dugi COVID u sklopu Klinike za plućne bolesti Kliničkoga bolničkog centra Zagreb, gdje se pratio ukupno 261 bolesnik koji se prezentirao simptomima koji su se mogli pripisati „dugom COVID-u“ i perzistirali su između jedan i osam mjeseci nakon akutne bolesti. Procjena statusa bolesnika i njihova stratifikacija u skupine (od 0 do 4) prema težini simptoma vršila se pomoću *Post-COVID Functionality Status scale* (PCFS). U toj studiji najčešći prijavljeni simptomi „dugog COVID-a“ bili su umor (68,2%) i dispneja (58,6%), dok su u manjeg broja bolesnika zabilježeni psihički simptomi (12,6%), vrućica (9,2%) i osip (6,5%). Viši PCFS score imali su bolesnici koji su tijekom akutne bolesti bili ovisni o kisiku, bolu-

TABLICA 1. UČESTALOST POJEDINIH POST-COVID-19 SIMPTOMA U RAZLIČITIM STUDIJAMA

TABLE 1. PREVALENCE OF CERTAIN POST-COVID-19 SYMPTOMS DESCRIBED IN DIFFERENT STUDIES

Učestalost simptoma u studijama % / Prevalence of symptoms in studies	Glavobolja / Headache	Dispneja / Dyspnea	Disgeuzija / Dysgeusia	Umor / Fatigue	Artralgijske / Arthralgia	Mialgije / Myalgia	Poremećaj spavanja / Sleep disorder	Bol u prsima / Chest pain
Carfi i sur./et al. <sup>21</sup>	9%	43,4%	10%	53,1%	27,3%	6%	–	21,7%
Zhao YM i sur./et al. <sup>17</sup>	18,18%	14,55%	–	16,36%	–	–	–	–
Moreno Perez i sur./et al. <sup>29</sup>	17,8%	34,4%	21,4%	34,8%	19,6%	19,6%	–	–
Carvalho-Schneider i sur./et al. <sup>27</sup>	–	10,7%	27,8%	–	9,8%	–	–	18%
Chopra i sur./et al. <sup>26</sup>	–	22,9%	13,1%	–	–	–	–	–
Mandal i sur./et al. <sup>33</sup>	–	53%	–	69%	–	–	–	–

ju od arterijske hipertenzije ili imaju aktivnu malignu bolest. Ženski spol bio je također čimbenik rizika za viši PCFS score, a žene su ujedno prijavljivale i veći broj simptoma „dugog COVID-a“ u odnosu na muškarce.<sup>35</sup>

Zbog subjektivne prirode i samoprijavlivanja tegoba konstitucijski simptomi uvelike su varirali između pojedinih studija. Simptomi koji su perzistirali uključivali su umor, slabost mišića, bolove u zglobovima, bolove u mišićima, simptome *flu-like*, povišenu temperaturu, opći algički sindrom i gubitak na tjelesnoj težini. Carvalho-Schneider i suradnici izvijestili su o gubitku na tjelesnoj težini u 9% do 12% bolesnika između tridesetog i šezdesetog dana praćenja.<sup>15</sup> Bol u prsima i palpitacije bile su uobičajene kardiovaskularne manifestacije u preživjelih od COVID-19.

Američka studija Xie i suradnika nedavno objavljena u časopisu *Nature* pokazala je da čak i godinu dana nakon preboljenja COVID-19 postoji značajan rizik od kardiovaskularnih oboljenja koja uključuju cerebrovaskularni infarkt, disritmije, ishemijsku bolest srca, mio/perikarditise i srčano zatajenje. Rizik je bio povećan neovisno o težini akutne infekcije COVID-19 te čak i u ljudi kod kojih nije postojalo prethodno srčano oboljenje ili povećan kardiovaskularni rizik. Učestalost gastrointestinalnih poremećaja bila je 6% i uključivala je bol u trbuhu, smanjeni apetit, proljev i povraćanje.<sup>36</sup>

Talijanska studija Milic i suradnika uključila je 235 bolesnika hospitaliziranih zbog COVID-19 i pratila ih pet mjeseci po otpustu iz bolnice. Čak 77,5% bolesnika navodilo je barem jedan simptom „dugog COVID-a“. Zanimljivo je da je ovo jedina studija koja je procjenjivala NAFLD u kontekstu „dugog COVID-a“. Po prijemu, u 37,5% bolesnika dijagnosticiran je NAFLD, dok je na kontroli prevalencija bila znatno viša, čak 55,3%. U 13,2% bolesnika postavljena je dijagnoza NAFLD-a bez drugih simptoma „dugog COVID-a“. Ovo istraživanje, iako provedeno na relativnom malom uzorku, otvara daljnja pitanja o utjecaju COVID-a na jetru i o metaboličkim posljedicama infekcije.<sup>37</sup>

Najčešće dermatološke post-COVID manifestacije bile su osip i opadanje kose.<sup>4</sup>

Dosadašnje studije prepoznale su nekoliko nedvojbenih čimbenika rizika za razvoj „dugog COVID-a“: prisutnost više od pet simptoma u prvom tjednu akutne infekcije, težina akutne bolesti (hospitalizacija ili prijem u JIL), dob (osobito iznad 50 godina) i komorbiditeti (astma ili druga respiratorna bolest, pretilost i povećan indeks tjelesne mase). Identificirani čimbenici rizika za težinu bolesti i smrtnost u akutnoj fazi, kao što su dijabetes, arterijska hipertenzija i imunosupresija, do sada nisu pokazali korelaciju s razvojem post-COVID sindroma.<sup>38,39</sup>

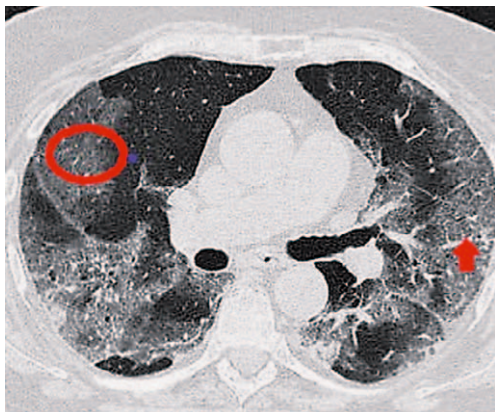Iako žene rjeđe obolijevaju od težeg oblika akutnog COVID-a, češće razvijaju „dugi COVID“ u odnosu na muškarce. To može biti posljedica hormonalnih razlika i posljedičnih različitosti u imunskom odgovoru.<sup>40</sup>

Talijanska studija Boggione i suradnika pokazala je potencijalno protektivan učinak remdesivira u razvoju „dugog COVID-a“ gdje je njegova učestalost u slučaju primjene remdesivira smanjena čak za 35,9%.<sup>41</sup>

Cijepljenje se pokazalo učinkovitim protiv infekcije SARS-CoV-2, kao i u smanjenju smrtnosti i potrebe za hospitalizacijom. Međutim, malo se zna o utjecaju cjepiva protiv SARS-CoV-2 na simptome „dugog COVID-a“. Neke studije pokazale su potencijalno protektivan utjecaj cjepiva na razvoj simptoma „dugog COVID-a“ kao i na njihovo ublažavanje, dok neke nisu pokazale povezanost cjepiva i PACS-a.

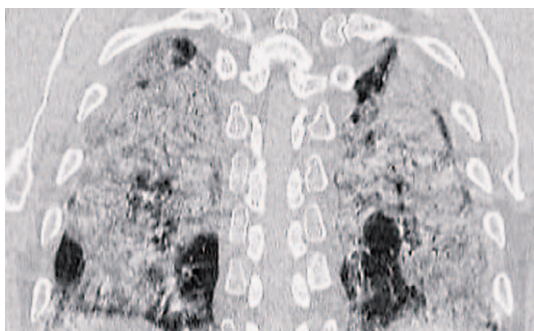
Prospektivna studija iz Ujedinjenog Kraljevstva Antonelli i suradnika analizirala je 8.400 ljudi koji su primili jednu ili dvije doze cjepiva protiv COVID-19 prije akutne infekcije SARS-CoV-2. Sudionici koji su primili dvije doze cjepiva imali su upola manju vjerojatnost da će simptomi PACS-a trajati dulje od 28 dana u usporedbi s necijepljenim sudionicima.<sup>42</sup>

Prospektivna kohortna studija iz Nizozemske Wynmberg i suradnika analizirala je utjecaj cijepljenja



SLIKA 1. MSCT TORAKSA U BOLESNIKA U STADIJU PROGRESIVNE FAZE AKUTNE PNEUMONIJE COVID-19 S UZORKOM OPACIFIKACIJA „ZRNATOG STAKLA“ (ENGL. GROUND GLASS – GGO) (OZNAČENO CRVENOM ELIPSOM) I „LUDOG POPLOČENJA“ (ENGL. CRAZY PAVING) (OZNAČENO CRVENOM STRELICOM)

FIGURE 1. THORACIC MSCT IN A PATIENT IN THE PROGRESSIVE PHASE OF ACUTE COVID-19 PNEUMONIA WITH GROUND GLASS – GGO (MARKED WITH RED ELLIPSE) AND CRAZY PAVING (MARKED WITH RED ARROW) OPACITIES



SLIKA 2. MSCT TORAKSA U BOLESNIKA U STADIJU VRŠNE FAZE AKUTNE PNEUMONIJE COVID-19 POKAZUJE OPSEŽNE KONSOLIDACIJE PLUČNOG PARENHIMA U POSTERIORNIM SEGMENTIMA GORNJIH I DONJIH REŽNJEVA OBOSTRANO.

FIGURE 2. THORACIC MSCT IN A PATIENT IN THE PEAK PHASE OF ACUTE COVID-19 PNEUMONIA SHOWS EXTENSIVE CONSOLIDATION OF PULMONARY PARENCHYMA IN THE POSTERIOR SEGMENTS OF UPPER AND LOWER LOBES BILATERALLY.

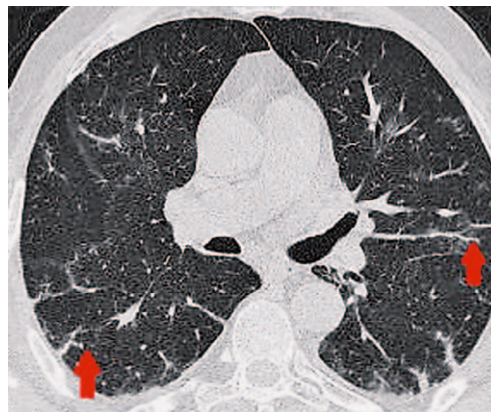
na simptome PACS-a kod bolesnika koji su preboljeli od blažih do teških oblika bolesti. Od 349 bolesnika, njih 58,9% razvilo je PACS, a rezultati nisu pokazali da je cijepljenje imalo utjecaj na simptome.<sup>43</sup>

Kako je broj studija za sada ograničen, a rezultati su oprečni, potrebna su dodatna istraživanja na većim uzorcima ispitanika.

Rezultati najvećih studija prikazani su u [tablici 1](#).

### Radiološki dijagnostički postupci pri sumnji na dugi COVID

Ne postoji specifična dijagnostika za postavljanje precizne dijagnoze „dugog COVID-a“ jer se dijagnoza



SLIKA 3. MSCT TORAKSA U BOLESNIKA U APSORPCIJSKOJ FAZI AKUTNE COVID-19 PNEUMONIJE S VIDLJIVIM LINEARNIM SUBPLEURALNIM KONSOLIDACIJAMA (OZNAČENO CRVENIM STRELICAMA)

FIGURE 3. THORACIC MSCT IN A PATIENT IN THE ABSORPTION PHASE OF ACUTE COVID-19 PNEUMONIA WITH LINEAR SUBPLEURAL CONSOLIDATION (MARKED WITH ARROWS)

temelji na skupini znakova i simptoma, pa su tako i dijagnostički postupci vođeni kliničkom slikom. Najveće iskustvo postoji u radiološkoj dijagnostici pluća koja će stoga biti detaljno prikazana.

Radiogrami torakalnih organa predstavljaju bazičnu radiološku dijagnostičku metodu u procjeni težine i distribucije bolesti kod bolesnika s PCR-om dokazanom pneumonijom COVID-19.

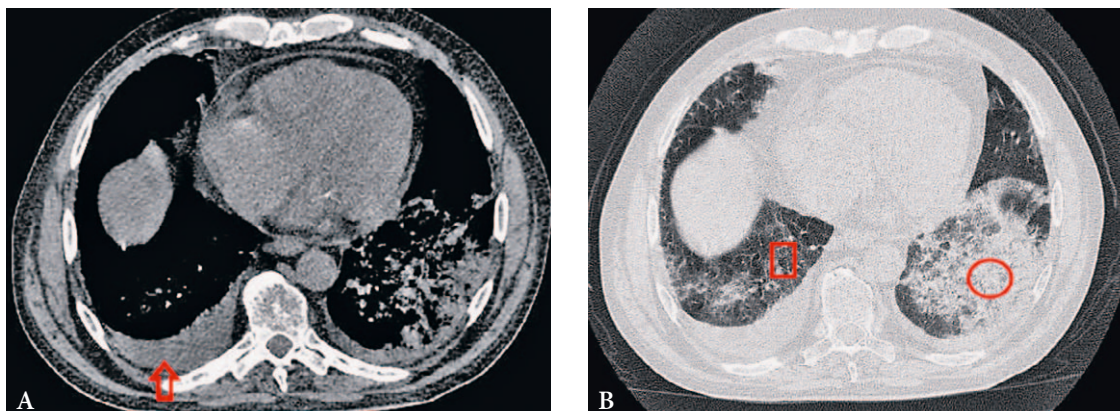
Snimke učinjene MSCT-om značajno su osjetljivije u dijagnostici rane faze pneumonije COVID-19, praćenja progresije bolesti i utvrđivanja alternativne dijagnoze.<sup>44</sup>

MSCT-om se mogu identificirati četiri faze razvoja akutne pneumonije COVID-19:<sup>41</sup>

- stadij 1 ili rana faza (0 – 4 dana): GGO opacifikacije ([slika 1](#));
- stadij 2 ili progresivna faza (5 – 8 dana): opacifikacije uzorka „ludog popločenja“ (engl. *crazy paving*), GGO i manje konsolidacije ([slika 1](#));
- stadij 3 ili vršna faza (9 – 13 dana): konsolidacije plućnog parenhima, ponekad okružene znakom „halo“ ili GGO, zatim znak atola ili reverzni znak halo ([slika 2](#));
- stadij 4 ili apsorpcijska faza ( $\geq 14$  dana): GGO i linearne konsolidacije koje se mogu interpretirati kao proces reparacije i reorganizacije ([slika 3](#)).

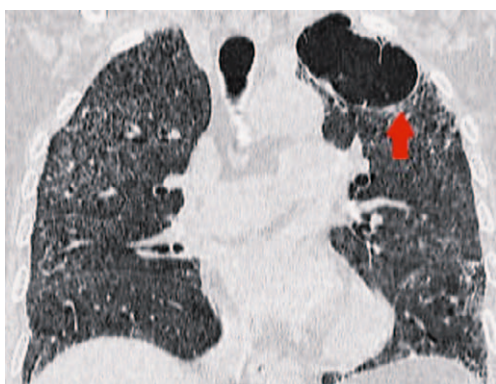
Dodatne, znatno rjeđe karakteristike mogu biti: subpleuralne, bilateralne ili u manjoj mjeri unilateralne opacifikacije u donjim režnjevima, širenje perifernih plućnih krvnih žila, pleuralni izljevi, plućni noduli i medijastinalna limfadenopatija ([slika 4](#)).

Većina bolesnika se nakon preboljelog COVID-a u potpunosti oporavi, ali jedan dio ima perzistirajuće simptome. Te se dugotrajne posljedice javljaju u oko



SLIKA 4. A. MSCT TORAKSA U STADIJU VRŠNE FAZE PNEUMONIJE COVID-19, U „MEDIJASTINALNOM PROZORU“ POKAZUJE BILATERALNE PLEURALNE IZLJEVE (STRELICA). 4. B. U „PLUĆNOM“ PROZORU VIDLJIVE SU KONSOLIDACIJE PLUĆNOG PARENHIMA (ELIPSA) I GGO OPACIFIKACIJE (KVADRAT).

FIGURE 4. A. THORACIC MSCT IN THE PEAK PHASE OF COVID-19 PNEUMONIA IN „MEDIASTINAL WINDOW“ SHOWS BILATERAL PLEURAL EFFUSION (ARROW). 4B. IN „PULMONARY“ WINDOW DISPLAYS CONSOLIDATION (ELLIPSE) AND GGO (SQUARE).



SLIKA 5. PNEUMATOCELE (OZNAČENE CRVENOM STRELICOM) U GORNJEM LIJEVOM REŽNJU U BOLESNICE ŠEST TJEDANA OD POČETKA SIMPTOMA COVID-19 PNEUMONIJE

FIGURE 5. PNEUMATOCOELE (MARKED WITH RED ARROW) IN THE LEFT UPPER LOBE IN A PATIENT DETECTED SIX WEEKS AFTER THE ONSET OF SYMPTOMS OF COVID-19 PNEUMONIA

10% bolesnika. Smjernice Britanskoga torakalnog društva (*The British Thoracic Society* – BTS) i Francuskoga respiratornog društva (*The French Respiratory Society* – APFL) preporučuju algoritme za evaluaciju u bolesnika kod kojih simptomi perzistiraju  $\geq 12$  tjedana od početka bolesti, što je definirano kao nulti dan od pojave simptoma ili hospitalizacije.<sup>3</sup>

Ovisno o rezultatima navedene evaluacije bolesnici se dalje obrađuju ili se obrada završava.

#### Slikovne karakteristike u bolesnika pri otpustu nakon hospitalizacije

Udio potpunog nestanka plućnih opacifikacija na MSCT-u pri otpustu nakon hospitalizacije jest varijabilan i ovisi o inicijalnoj težini infekcije, o razvoju adultnoga respiratornog distress sindroma (engl. *Adult Respiratory Syndrome* – ARDS) i potrebi za mehaničkom ventilacijom tijekom boravka u jedinici intenziv-

nog liječenja (JIL). Kod nekih bolesnika razvija se cistična plućna bolest s pojavom pneumatocele (slika 5), uglavnom kao posljedica barotraume tijekom mehaničke ventilacije.<sup>41</sup>

Plućne konsolidacije obično pokazuju brzu rezoluciju. Stoga na otpustu možemo očekivati bolesnike s potpuno urednim nalazom pluća. GGO opacifikacije mogu čak pokazivati daljnje povećanje volumena, ali s padom atenuacije, što se naziva znak „otopljenog šećera“ ili „zatamnjenja“ (engl. *melting sugar* ili *tinted sign*), a prvenstveno označava postupnu regresiju upalnih promjena udruženih s reekspanzijom alveola (slika 6). Većina rezidualnih promjena nadalje regredira te se prema rezultatima većine do sada publiciranih radova očekuje oko 53 – 65% potpune regresije nakon četiri tjedna od otpusta.<sup>36</sup>

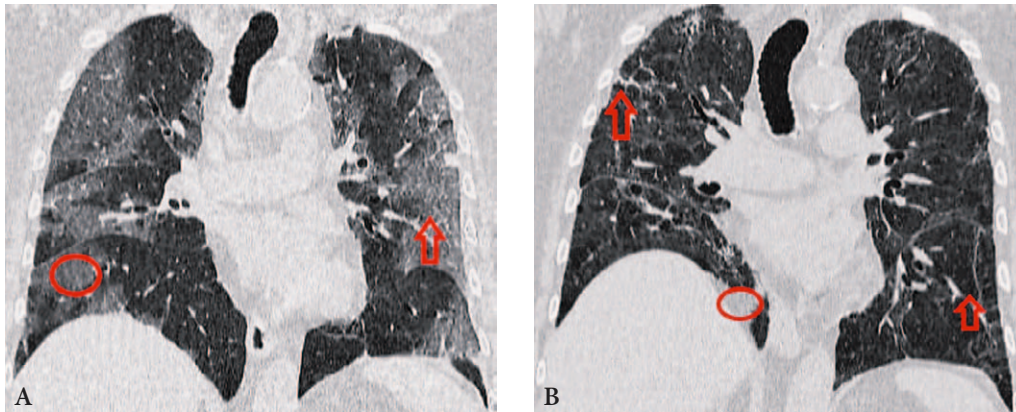
#### Slikovne karakteristike u bolesnika nakon tri mjeseca od otpusta

Najveća učestalost rezidualnih opacifikacija opisana je kod bolesnika koji su bili hospitalizirani u JIL-u. Najčešće se uočavaju ostatne GGO opacifikacije, dok su ostali znakovi linearne konsolidacije ili trakaste opacifikacije, koje se djelomično mogu pripisati razvoju organizirajuće pneumonije te također retikulacija i zadebljanje intersticija (slika 7).<sup>46</sup>

U posljednje vrijeme u literaturi se koristi pojam post-COVID intersticijske plućne bolesti (engl. *post-COVID interstitial lung disease* – ILD) koji podrazumijeva sporu regresiju abnormalnosti na MSCT-u koje su klinički signifikantne.<sup>47</sup>

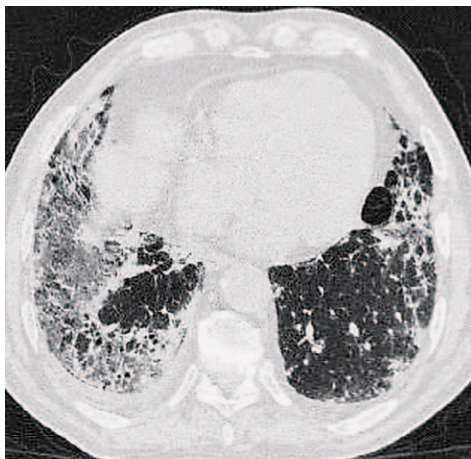
#### Slikovne karakteristike u bolesnika nakon šest mjeseci od otpusta

Han i suradnici opisali su „promjene nalik fibrozi“ (engl. „*fibrotic-like*“ changes) koje obuhvaćaju paren-



SLIKA 6. A. NATIVNI MSCT TORAKSA UČINJEN KOD 75-GODIŠNJE BOLESNICE UČINJEN OSMOG DANA BOLESTI POKAZUJE GGO OPACIFIKACIJE (ELIPSA) I „CRAZY PAVING“ OPACIFIKACIJE (STRELICA). B. KONTROLNI NATIVNI MSCT TORAKSA KOD ISTE BOLESNICE NA OTPUSTU (7 TJEDANA OD POJAVE SIMPTOMA), POKAZUJE POTPUNU REGRESIJU GGO I „CRAZY PAVING“ OPACIFIKACIJA, REZIDUALNE TRAKASTE I LINEARNE SUBPLEURALNE OPACIFIKACIJE TE KONSOLIDACIJU PLUČNOG PARENHIMA (ELIPSA).

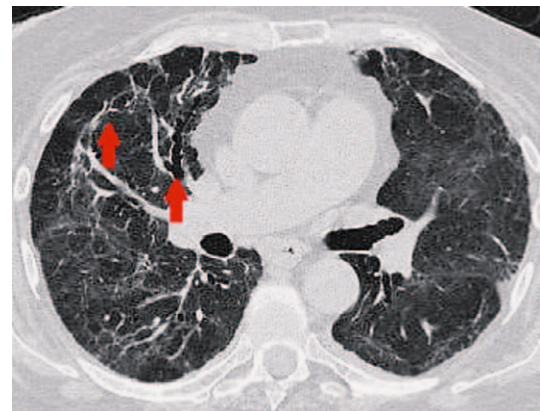
FIGURE 6. A. NONENHANCED CHEST MSCT IN A 75-YEAR OLD FEMALE PATIENT, PERFORMED ON THE EIGHTH DAY OF THE ONSET OF SYMPTOMS, SHOWS MULTIPLE BILATERAL AND CONFLUENT GGO (ELLIPSE) AND „CRAZY PAVING“ OPACITIES (ARROW) WITH PREDOMINANTLY PERIPHERAL DISTRIBUTION. B. THE 7-WEEK FOLLOW-UP NONENHANCED CHEST MSCT IN THE SAME PATIENT SHOWS COMPLETE REGRESSION OF GGO AND „CRAZY PAVING“ OPACITIES AND RESIDUAL LINEAR AND BAND OPACITIES (ARROWS) AS WELL AS CONSOLIDATION (ELLIPSE).



SLIKA 7. U BOLESNIKA TRI MJESECA NAKON POČETKA SIMPTOMA PNEUMONIJE COVID-19 VIDI SE RAZVOJ ORGANIZIRAJUĆE PNEUMONIJE: GGO, LINEARNE OPACIFIKACIJE, TRAKASTE KONSOLIDACIJE, RETIKULACIJA I ZADEBLJANJE INTERSTICIJA.

FIGURE 7. IN A PATIENT THREE MONTHS AFTER THE ONSET OF SYMPTOMS A DEVELOPMENT OF ORGANIZING PNEUMONIA IS SEEN: GGO, LINEAR OPACITIES, BEND CONSOLIDATIONS, RETICULATIONS AND INTERSTITIAL THICKENING.

himske trake, iregularne konture bronha, pleure ili medijastinuma, trakcijske bronhiektazije i/ili retikulaciju kod 35% bolesnika s teškim oblikom pneumonije COVID-19 šest mjeseci nakon otpusta iz bolnice (slika 8).<sup>48</sup> U studijama talijanskih istraživača Carusa i suradnika te kineskih istraživača Zhao i suradnika, uočeno je čak 72% i 75% rezidualnih „promjena sličnih fibrozi“, dok je u studiji iranskih istraživača Tabatabaiea i suradnika navedeno 42%. Te su razlike u rezultatima ovisne o dobi bolesnika uključenih u istraživanje, o duljini hospitalizacije općenito, a



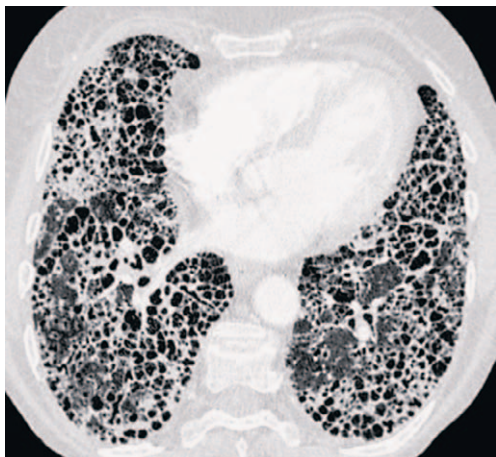SLIKA 8. U BOLESNIKA ŠEST MJESECI NAKON PREBOLJELE PNEUMONIJE COVID-19 VIDE SE PARENHIMSKE TRAKE I DISTORZIJA BRONHA (OZNAČENO CRVENIM STRELICAMA), KOJE PREDSTAVLJAJU „PROMJENE SLIČNE FIBROZI“.

FIGURE 8. IN A PATIENT SIX MONTHS AFTER COVID-19 PNEUMONIA PARENCHYMAL BENDS AND BRONCHAL DISTORSION (MARKED WITH RED ARROWS) ARE SHOWN, WHICH REPRESENT „FIBROSIS-LIKE“ OPACITIES.

osobito o duljini hospitalizacije u JIL-u.<sup>49,50,51</sup> Prediktori razvoja „promjena sličnih fibrozi“ šest mjeseci nakon otpusta jesu: ARDS, ekstenzivne abnormalnosti na inicijalnom MSCT-u, neinvazivna mehanička ventilacija, prolongirana hospitalizacija i dob starija od 50 godina.<sup>52</sup> Starija životna dob povećava potrebu za ventilacijskom potporom, što je češće povezano s agresivnim oštećenjem plućnog parenhima i većim postotkom bolesnika s kasnim posljedicama.

Općenito, pojam fibroze pluća odnosi se na ireverzibilne promjene. Stoga, pojam „promjene nalik fibrozi“ predstavlja važno upozorenje kliničarima da je dugo-





SLIKA 9. NAKON 18 MJESECI OD PREBOLJELE COVID-19 PNEUMONIJE VIDLJIV JE ZAVRŠNI STADIJ FIBROZE („SAČASTA PLUĆA“).

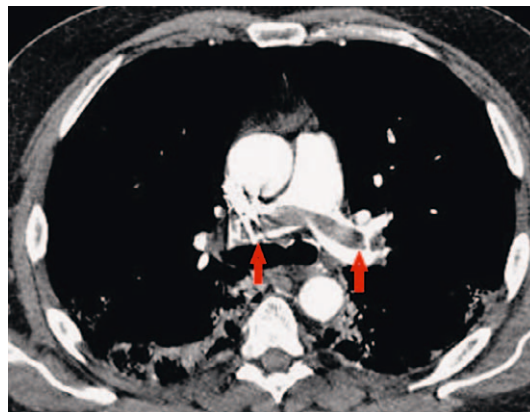
FIGURE 9. EIGHTEEN MONTHS AFTER COVID-19 PNEUMONIA THE END STAGE OF FIBROSIS („HONEYCOMBING“) IS SEEN.

ročno moguće očekivati razvoj fibroze u određenom postotku bolesnika.

Identifikacija podskupine pacijenata s perzistentnim nalazom GGO i/ili konsolidacijama dovela je do pretpostavke da će neki bolesnici imati perzistirajuću organizirajuću pneumoniju ili njezinu histološku varijantu, akutnu i fibrinoznu organizirajuću pneumoniju.<sup>52</sup>

### Slikovne karakteristike u bolesnika nakon godinu dana od otpusta

Saznanja o longitudinalnim i dugotrajnim posljedicama pneumonije COVID-19 u razdoblju nakon godinu dana i dulje od početka bolesti limitirana su.<sup>50</sup> U istraživanju Chena i suradnika, koji su prospektivno pratili 41 ispitanika s učinjenim MSCT-om nakon dva tjedna, jednog mjeseca, tri, šest i dvanaest mjeseci od početka bolesti, 13% bolesnika imalo je rezidualne opacifikacije dvanaest mjeseci nakon pneumonije COVID-19.<sup>53</sup> Radilo se o bolesnicima starijim od 50 godina, a kao potencijalni molekularni mehanizmi nastanka navedeni su epigenetička disregulacija angiotenzin-konvertirajućeg enzima 2 i hiperaktivacija *NOD-like* receptorskog proteina 3 kao trigera u citokinskoj oluji kod starijih osoba.<sup>54</sup> Rezidualne abnormalnosti uočene su najčešće u arealima koji su pokazivali GGO na inicijalnom MSCT-u. Fibrozne lezije preovladavaju u subpleuralnim lokacijama, a zahvaćaju manje od 25% plućnog parenhima. Interpretacija publiciranih istraživanja o kontrolnim MSCT nalazima dodatno je komplicirana različitim definicijama MSCT opacifikacija i nedostatkom histološke korelacije. GGO se najčešće tumači kao odgovor na inflamatorne procese, ali također može predstavljati znak nezrele fibroze i može nestati s vremenom.<sup>49</sup> Preporu-



SLIKA 10. NA MSCT PLUĆNOJ ANGIOGRAFIJI U PETOM TJEDNU BOLESTI COVID-19 VIDE SE OPSEŽNI DEFEKTI PUNJENJA KOJI ODGOVARAJU TROMBIMA U BIFURKACIJI PLUĆNOG TRUNKUSA I ŠIRE SE U LIJEVU I U DESNU GLAVNU GRANU PLUĆNE ARTERIJE („JAŠUČI TROMB“).

FIGURE 10. ON THE MSCT PULMONARY ANGIOGRAPHY, IN THE FIFTH WEEK OF COVID-19 PNEUMONIA EXTENSIVE FILLING DEFECTS ARE VISIBLE, CONSISTENT WITH THROMBI THAT STRADDLE THE BIFURCATION OF THE PULMONARY TRUNK, EXTENDING INTO THE LEFT AND RIGHT PULMONARY ARTERIES („SADDLE PULMONARY EMBOLISM“).

ka je da se termin „fibroza“ koristi samo za specifične znakove kao što su trakcijske bronhiektazije ili bronhiektazije, „sačasta pluća“ ili distorzija arhitektonike pluća (slika 9).<sup>55</sup>

Praćenjem MSCT promjena kod bolesnika sa infekcijom SARS tijekom petnaest godina utvrđeno je da su apsorpcija lezija i oporavak bili najbrži tijekom prvih dvanaest mjeseci nakon otpusta iz bolnice, a zatim je stanje ostalo stabilno tijekom sljedećih četrnaest godina.<sup>56,57</sup>

### Uloga plućne embolije u razvoju dugog COVID-a

S obzirom na izravnu invaziju endotela virusom SARS-CoV-2 kao i pridruženo hiperkoagulabilno stanje, poznat je povećan rizik razvoja duboke venske tromboze i plućne tromboze/embolije u bolesnika s pneumonijom COVID-19 (slika 10).<sup>58,59</sup>

Metaanaliza 3.342 bolesnika pokazala je da se DVT javljao u njih 15%, a PE u 17%, primarno u akutnoj fazi infekcije i najčešće u bolesnika u JIL-u.<sup>60</sup> Dvije trećine tromba u plućima nađeno je u segmentalnim i subsegmentalnim arterijama. Bolesnici u fazi oporavka također imaju povećan rizik od novonastalih plućnih tromboza/embolija.

### Interpretacija opacifikacija na MSCT-u kod bolesnika s dugim COVID-om – izazov za radiologa

U tablici 2 naveden je rječnik najčešćih pojmova koji se koriste u radiološkom opisu MSCT studija (ta-

TABLICA 2. OBJASNJENJE NAJČEŠĆE KORIŠTENIH RADIOLOŠKIH TERMINA U OPISU MSCT NALAZA KOD BOLESNIKA S PNEUMONIJOM COVID-19

TABLE 2. EXPLANATION OF THE FREQUENTLY USED RADIOLOGIC TERMS IN THE REPORTS OF MSCT FINDINGS IN PATIENTS WITH COVID-19 PNEUMONIA

Termin / Term	Pojašnjenje pojma / Term explanation
uzorak zrnatog stakla / ground-glass opacity – GGO	Smanjena prozračnost plućnog parenhima s vidljivim crtežom krvnih žila i bronha (slika 1) / Reduced transparency of lung parenchyma with preserved vascular and bronchial marks (figure 1)
uzorak ludog popločenja / „crazy paving“ opacity	Zadebljanja intralobularnih i interlobularnih septa koja se nadovezuju na uzorak GGO (slika 1) / Thickening of intra and interlobular septa superimposed on GGO (figure 1)
konsolidacija / consolidation	Smanjena prozračnost pluća koja „briše“ žilni i bronhalni crtež (slika 2) / Reduced pulmonary transparency which does not preserve vascular and bronchial marks (figure 2)
znak „otapajućeg šećera“ / „melting sugar sign“	GGO uzorak koji se povećava na kontrolnom MSCT-u, u komparaciji s bazičnim; sa smanjenjem atenuacije; ne smije se interpretirati kao pogoršanje bolesti (slika 6). / GGO which increases on follow-up images, but decreased in attenuation, should not be interpreted as illness worsening (figure 6).
linearna konsolidacija / linear consolidation	Uska konsolidacija koja se prati paralelno s pleurom ili perpendikularno na nju; vidljiva u kasnoj fazi organizirajuće pneumonije (slika 3) / Thin consolidation situated parallel or perpendicular to pleura; seen in the late phase of organizing pneumonia (figure 3)
parenhimske trake / parenchymal bands	Trakaste opacifikacije također vidljive paralelno s pleurom ili perpendikularno na nju; prisutne u kasnoj fazi organizirajuće pneumonije / Bands situated parallel or perpendicular to pleura; seen in the late phase of organizing pneumonia
perilobularne opacifikacije / perilobular opacification	Opacifikacije koje se vide na periferiji sekundarnog plućnog lobula mogu uključiti interlobularna septa, visceralnu pleuru, krvne i limfne žile u plućima; često se vide u bilo kojem stadiju organizirajuće pneumonije. / Opacification seen at the periphery of the secondary pulmonary lobule, may include interlobular septa, visceral pleura, lymphatics and vessels, often seen in any stadium of organizing pneumonia.
retikulacija/reticulation	Zadebljanje intralobularnih i interlobularnih septa; blaži oblik može biti vidljiv u kasnoj fazi COVID-19 pneumonije / Intra and inter-lobular septal thickening; mild form may be seen in the late phase of COVID-19 pneumonia.
trakcijske bronhiektazije / traction bronchiectasis	Proširenje bronha zbog trakcije najčešće nastale okolnom fibrozom. Vide se u kasnom stadiju pneumonije COVID-19. / Bronchial dilatation caused by surrounding fibrosis. The common findings in the late phase of COVID-19 pneumonia.
„sačasto pluće“ / honeycombing	Indikativno za završni stadij plućne fibroze (slika 10) / Indicative for the end-stage pulmonary fibrosis (figure 10)
bronhalna distorzija / bronchial distortion	Pojam koji je bolje koristiti kod opisa uzoraka pneumonije COVID-19 u usporedbi s trakcijskim bronhiektazijama. U ovom slučaju bronhalna geometrija je alterirana u nekoj fazi bolesti, ali ne mora značiti ireverzibilne promjene. Može predstavljati privremeni nalaz u tijeku organizirajuće pneumonije, s trajnim sekvelama ili bez njih. Na sličan način treba koristiti pojmove fisuralne distorzije i distorzije krvnih žila, dok se ireverzibilnost promjena ne potvrdi kontrolnim MSCT-om u duljem vremenskom intervalu. / A more appropriate term for description of the features of COVID-19 pneumonia than traction bronchiectasis. In this case bronchial geometry is altered in some phase of the illness, but it does not necessarily mean irreversible changes. It may comprise temporary finding in the course of organizing pneumonia, with or without permanent sequelae. In the same way, it is recommended to use terms fissural distortion and blood vessel distortion before the confirmation of irreversible changes on follow-up MSCT scans in a longer time period.
promjene slične fibrozi / fibrotic-like changes	Uključuju retikulaciju udruženu s bronhalnom dilatacijom i distorzijom u područjima GGO ili konsolidacije, mogu biti opisane u kasnoj fazi pneumonije COVID-19. Radi se o potencijalnim percursorima fibroze, ali s velikom vjerojatnošću potpune rezolucije u duljem vremenskom razdoblju (3 – 6 mjeseci i više). / Reticulation associated with bronchial dilatation and distortion in the areas of GGO and consolidation, may be present in the late phase of COVID-19 pneumonia. It comprises potential precursors of fibrosis, but with high probability of complete resolution in a longer time period (3–6 months or longer).
mozaični uzorak atenuacije parenhima / mosaic attenuation pattern	Abnormalna hipodenzna područja koja odgovaraju jednom ili više susjednih sekundarnih plućnih lobula koji se izmjenjuju s normalnim arealima ili uzorkom GGO. Opisuje se kao kasna karakteristika teške pneumonije COVID-19. Još se točno ne zna radi li se o rezidualima bolesti malih dišnih puteva ili mikrovaskularnoj trombozi. / Abnormal hypodense areas consistent with the secondary pulmonary lobule which alternate with areas of normal parenchyma or GGO. It is described as a late feature of severe COVID-19 pneumonia. It is still unclear if it means residual illness of small airways or microvascular thrombosis. <sup>41</sup>
organizirajuća pneumonija / organizing pneumonia	Uzorak organizirajuće pneumonije na MSCT-u obuhvaća GGO, konsolidacije, retikulaciju i parenhimsku distorziju. / The pattern of organizing pneumonia on MSCT includes GGO, consolidation, reticulation, and parenchymal distortion. <sup>41</sup>
post-COVID intersticijska plućna bolest / post-COVID interstitial lung disease	Rezidualna plućna bolest, obično nakon 12 tjedana od početka simptoma pneumonije COVID-19 / Residual pulmonary disease, usually 12 weeks after the onset of symptoms of COVID-19 pneumonia <sup>37</sup>

blica 1) kako bi se kliničarima olakšalo razumijevanje radiološkog nalaza i mišljenja.<sup>46</sup>

Vrlo je važna pravilna interpretacija uzoraka uočenih na MSCT-u, u korelaciji sa stadijem bolesti i kliničkim nalazom bolesnika. Postavlja se pitanje: što MSCT uzorci znače? Jesu li fibrozi slične promjene ireverzibilne u bolesnika s prethodnim ARDS-om? U želji za jasnim odvajanjem fibroznih i nefibroznih promjena, jedno od ograničenja ili „siva zona“ za radiologa je za sada još nepostojanje saznanja o tome može li nezrela fibroza (fibroblastične promjene koje nastaju zbog oštećenja alveola) s vremenom biti remodelirana. U interpretaciji MSCT nalaza postoje dva problema.<sup>34</sup> Prvi problem su trakasti uzorci. Oni se viđaju u kriptogenoj organizirajućoj pneumoniji i u organizirajućoj pneumoniji tijekom kontrolnih snimaka bolesnika s pneumonijom COVID-19. Još uvijek je nepoznato u kojem će vremenskom intervalu biti moguće zaključiti radi li se o ireverzibilnim promjenama. Drugi problem je histološko i kliničko značenje „ne-fibroznih“ MSCT promjena. GGO može biti i znak ireverzibilne fibroze u kroničnoj post-COVID intersticijskoj plućnoj bolesti.<sup>33,34</sup> Postoji hipoteza da regresija GGO barem djelomično predstavlja odraz remodeliranja nezrele plućne fibroze.<sup>34</sup> Ovo se može objasniti dvostrukim patofiziološkim putem u teškom obliku pneumonije COVID-19. Jedan put uključuje alveolarno oštećenje kao toksični virusni efekt, dodatno potaknut plućnim lezijama zbog potpomognute ventilacije. Drugi put uključuje autoinflamatorne elemente koji pridonose vaskularnoj leziji i razvoju organizirajuće pneumonije.<sup>46,47,53</sup>

Dodatna je poteškoća za radiologa u velikoj većini nepostojanje MSCT-studija bolesnika iz razdoblja prije pneumonije COVID-19. Postoji mogućnost da je dio bolesnika, osobito starije životne dobi, već ranije imao određen postotak plućne fibroze i oštećenja parenhima, a da je infekcija virusom SARS-CoV-2 potencirala razvoj novih oštećenja.<sup>44</sup> Daljnja istraživanja moraju potvrditi patogenetski značaj i povezanost između individualnih MSCT uzoraka i njihova dugotrajnoga kliničkog značaja. To će ujedno i pokazati opravdanost termina „post-COVID intersticijska plućna bolest“.

Evolucija MSCT uzoraka još nije jasno objašnjena i zahtijeva prospektivne studije s velikim brojem ispitanika te duga razdoblja praćenja.

### Praćenje i liječenje

Usprkos brojnim studijama, komplikacije, liječenje i prognoza postakutnih posljedica COVID-19 predstavljaju još uvijek nedovoljno istraženo i dokazima nepotkrijepljeno područje.

Analiza podataka o pacijentima koji su bili hospitalizirani zbog COVID-19 pokazuje da protrahirani simptomi, radiološke abnormalnosti i organska ošte-

ćenja mogu perzistirati mjesecima nakon akutne bolesti. Ključna prepreka za razvoj učinkovitog liječenja „dugog COVID-a“ najvjerojatnije leži u nepoznavanju osnovnoga patofiziološkog mehanizma nastanka bolesti.

Za sada nije pronađen specifičan lijek za simptome dugotrajnog COVID-a, a zbog raznolikosti simptoma bolesnicima je potreban holistički pristup s ciljem smanjenja tegoba te poboljšanja kvalitete života. Pacijentima koji prebole COVID-19 potrebno je omogućiti dovoljno dug oporavak u kojem će postupno započinjati sa svojim redovitim aktivnostima. Postupak s pacijentom ovisi o dominantnim simptomima koji će usmjeravati daljnju obradu i specijalističko liječenje.

Iako ne postoje službene smjernice, neke studije su pokazale potencijalnu korist produljene terapije kortikosteroidima u slučaju perzistiranja simptoma i nakon akutne bolesti. Studija provedena u Indiji pratila je 49 bolesnika sa simptomima „dugog COVID-a“ i patološkim nalazom CT-a toraksa. Liječeni su glukokortikoidima uz postupno smanjivanje doze kroz 8 – 10 tjedana, a nakon tri mjeseca bili su naručeni na kliniku i radiološku kontrolu. Kod svih 49 bolesnika zabilježeno je kliničko poboljšanje, dok je kod čak 25% došlo do potpune normalizacije nalaza CT-a toraksa.<sup>51</sup> Studija iz Ujedinjenog Kraljevstva pratila je 30 bolesnika s post-COVID intersticijskom plućnom bolesti koji su liječeni glukokortikoidima kroz šest tjedana. U svih bolesnika zabilježeno je kliničko i radiološko poboljšanje, a nijedan bolesnik nije razvio nuspojave.<sup>61</sup>

U literaturi su opisani i slučajevi liječenja post-COVID plućne fibroze glukokortikoidima uz zadovoljavajući terapijski učinak.<sup>62</sup> Iz do sada prikupljenih podataka može se zaključiti da terapija glukokortikoidima predstavlja dobar terapijski izbor za određene skupine bolesnika s „dugim COVID-om“ (osobito plućnim sekvelama). Ipak, pri propisivanju terapije treba biti oprezan zbog imunosupresivnog djelovanja glukokortikoida i mogućih posljedica, kao npr. reaktivacije tuberkuloze. Za definitivnu potvrdu učinkovitosti liječenja potrebne su daljnje randomizirane studije kojima će se jasnije utvrditi kriteriji za liječenje, kao i doza i trajanje glukokortikoidne terapije.

Mnoge studije pokazale su da rano započinjanje antikoagulantne terapije u akutnoj bolesti smanjuje smrtnost i poboljšava ishod. Iako je u bolesnika hospitaliziranih zbog COVID-19 indicirana primjena antikoagulantne terapije, ne postoje jasne smjernice treba li terapiju nastaviti i nakon otpusta te u kojih bolesnika i koliko dugo ju treba provoditi. Smjernice izdane od *American Society of Haematology* (AHS) ne preporučuju rutinsku primjenu antikoagulantne terapije nakon otpusta iz bolnice.<sup>63</sup> Usprkos potencijalnom sinergističkom djelovanju u stanju hiperkoagulabilnosti poput COVID-19, ograničen je broj podataka o kom-

biniranju antikoagulantne i antiagregacijske terapije u COVID-19 pa tako ni primjena acetilsalicilne kiseline nije do kraja istražena i ne preporučuje se u postojećim smjernicama.<sup>63</sup>

Kako je jedna od teorija patofiziologije „dugog COVID-a“ stvaranje ugrušaka u malim krvnim žilama, određene klinike po svijetu (SAD) kao terapijsku opciju nude aferezu uz antikoagulantnu terapiju. Sam postupak je skup, invazivan i za sada ne postoji dovoljno dokaza o učinkovitosti postupka.<sup>64</sup>

S obzirom na to da još ne postoje precizne smjernice i terapijske opcije, potrebno je za svakog bolesnika napraviti individualizirani plan rehabilitacije prema pojedinih simptomima i nalazima. Važno je savjetovati bolesnika o postupnom povećanju fizičke aktivnosti, ali i o svim komponentama životnog stila kao što su prehrana, san te metode redukcije stresa. Trenutačno ne postoje smjernice za liječenje postupalne plućne fibroze nakon COVID-19.<sup>15,65</sup> U tijeku su ispitivanja brojnih starih i novih antifibrotika i njihova terapijskog potencijala u liječenju teškog COVID-19 i sprečavanju progresije u plućnu fibrozu.<sup>66</sup> Kako tegobe mogu biti dugotrajne i utječu na svaki aspekt života, pacijentima je potrebna potpora obitelji i radne okoline, a sve češće pacijenti formiraju i grupe potpore. Važan je nadzor liječnika obiteljske medicine u praćenju stanja i napretka pacijenta, a ovisno o simptomima i usmjeravanje na daljnju specijalističku obradu i post-COVID ambulante.

### Prognoza

Uz fizičke i kognitivne simptome, „dugi COVID“ sindrom dovodi do smanjenja funkcionalne sposobnosti i kvalitete života te povećava stopu bolovanja. Studija iz Ujedinjenog Kraljevstva Sivan i suradnika procjenjivala je simptome, opće stanje i funkcionalnu sposobnost kod 370 bolesnika koji su imali simptome dulje od tri mjeseca nakon akutne bolesti te ih je ovisno o razini funkcionalne nesposobnosti podijelila u tri stupnja (blagi, srednji i teški). Studija je između ostaloga pokazala da je čak 40% bolesnika smanjilo broj radnih sati, uzelo bolovanje ili dalo otkaz.<sup>66</sup> S obzirom na potencijalnu težinu socioekonomskih posljedica koje prate „dugi COVID“ bitno je što prije razviti strategiju prepoznavanja rizičnih skupina te prema njima ciljano usmjeriti dodatne intervencije i skrb.

Zanimljivo je da udruge pacijenata igraju veliku ulogu u razumijevanju kasnih posljedica COVID-a tako što prepoznaju i ističu trajne simptome te time usmjeravaju klinička istraživanja.

### Zaključak

Postakutne posljedice COVID-19 su česte, njihova klinička slika i patofiziološki mehanizmi su različiti pa

dijagnoza, liječenje i prevencija zahtijevaju multidisciplinarni pristup bolesti.

Potrebna su daljnja istraživanja kako bi se pobliže utvrdili čimbenici rizika, nedvojbene patofiziološki mehanizmi te tako postavili pouzdaniji algoritmi dijagnostičke obrade, liječenja i praćenja bolesnika s tim sindromom.

### INFORMACIJE O SUKOBU INTERESA

Autori nisu deklarirali sukob interesa relevantan za ovaj rad.

### INFORMACIJA O FINANCIRANJU

Za ovaj članak nisu primljena financijska sredstva.

### DOPRINOS AUTORA

KONCEPCIJA ILI NACRT RADA: NV, AV

PRIKUPLJANJE, ANALIZA I INTERPRETACIJA PODATAKA: NV, KV

PISANJE PRVE VERZIJE RADA: NV

KRITIČKA REVIZIJA: KV, AV

### LITERATURA

1. Callard F, Perego E. How and why patients made Long COVID. *Soc Sci Med.* 2021;268:113426.
2. Groff D, Sun A, Ssentongo AE, Ba DM, Parsons N, Poudel GR i sur. Short-term and Long-term Rates of Postacute Sequelae of SARS-CoV-2 Infection: A Systematic Review. *JAMA Netw Open.* 2021;4:e2128568. q
3. World Health Organization. A clinical case definition of post COVID-19 condition by a Delphi consensus, 6 October 2021. COVID-19: Clinical care. Dostupno na: [https://www.who.int/publications/i/item/WHO-2019-nCoV-Post\\_COVID-19\\_condition-Clinical\\_case\\_definition-2021.1](https://www.who.int/publications/i/item/WHO-2019-nCoV-Post_COVID-19_condition-Clinical_case_definition-2021.1). [Pristupljeno 6. 3. 2022.].
4. Nalbandian NM, Sehgal K, Gupta A, Madhavan MV, McGroder C, Stevens JS i sur. Post-acute COVID-19 syndrome. *Nat Med.* 2021;27:601–15.
5. COVID-19 rapid guideline: managing COVID-19 NICE guideline [NG191] Published: 23 March 2021 Last updated: 04 October 2021. Dostupno na: <https://www.nice.org.uk/guidance/ng191>. [Pristupljeno 10. 5. 2022.]
6. Li Q, Wang Y, Sun Q, Knopf J, Herrmann M, Lin L i sur. Immune response in COVID-19: what is next? *Cell Death Diff.* 2022;29:1107–22.
7. Kell DB, Laubscher GJ, Pretorius E. A central role for amyloid fibrin microclots in long Covid/PASC: origins and therapeutic implications. *Biochem J.* 2022;479:537–59.
8. Yong SJ. Long COVID or post-COVID-19 syndrome: putative pathophysiology, risk factors, and treatments. *Infect Dis (Lond).* 2021;53:737–754.
9. Mehandru S, Merad M. Pathological sequelae of long-haul COVID. *Nat Immunol* 2022;23:194–202.
10. Chertow D, Stein S, Ramelli S, Grazioli A, Chung JY, Singh M i sur. SARS-CoV-2 infection and persistence throughout the human body and brain. *Res Sq.* 2021.
11. Yang B, Fan J, Huang J, Guo E, Fu Y, Liu S i sur. Clinical and molecular characteristics of COVID-19 patients with persistent SARS-CoV-2 infection. *Nat Commun.* 2021;12:3501.

12. Zhang L, Richards A, Barrasa MI, Hughes SH, Young RA, Jaenisch R. Reversetranscribed SARS-CoV-2 RNA can integrate into the genome of cultured human cells and can be expressed in patient-derived tissues. *Proc Natl Acad Sci USA*. 2021;118:e2105968118.
13. Sattentau Q. Avoiding the void: cell-to-cell spread of human viruses. *Nat Rev Microbiol*. 2008;6:815–26.
14. Galeotti C, Bayry J. Autoimmune and inflammatory diseases following COVID-19. *Nat Rev Rheumatol*. 2020;16:413–4.
15. Bazdyrev E, Rusina P, Panova M, Novikov F, Grishagin I, Nebolsin V. Lung Fibrosis after COVID-19: Treatment Prospects. *Pharmaceuticals (Basel)*. 2021;14:807.
16. McGroder C, Zhang D, Choudhury, Salvatore MM, D'Souza BM, Hoffman EA i sur. Pulmonary fibrosis 4 months after COVID-19 is associated with severity of illness and blood leucocyte telomere length. *Thorax*. 2021;76:1242–5.
17. Zhao YM, Shang YM, Song WB, Li QQ, Xie H, Xu QF i sur. Follow-up study of the pulmonary function and related physiological characteristics of COVID-19 survivors three months after recovery. *EClinicalMedicine*. 2020;25:100463.
18. van den Borst B, Peters JB, Brink M, Schoon Y, Bleeker-Rovers CP, Schers H i sur. Comprehensive health assessment three months after recovery from acute COVID-19. *Clin Infect Dis*. 2021 Sep 7;73(5):e1089–e1098.
19. Huang C, Huang L, Wang Y, Li X, Ren L, Gu X i sur. 6-month consequences of COVID-19 in patients discharged from hospital: a cohort study. *Lancet*. 2021;397(10270):220–32.
20. Libby P, Luscher T. COVID-19 is, in the end, an endothelial disease. *Eur Heart J*. 2020;41:3038–44.
21. Carfi A, Bernabei R, Landi F. Persistent Symptoms in Patients After Acute COVID-19. *JAMA*. 2020;324:603–5.
22. Wijeratne T, Crewther S. Post-COVID 19 Neurological Syndrome (PCNS); a novel syndrome with challenges for the global neurology community. *J Neurol Sci*. 2020;419:117179.
23. Galea S, Merchant RM, Lurie N. The Mental Health Consequences of COVID-19 and Physical Distancing: The Need for Prevention and Early Intervention. *JAMA Intern Med*. 2020;180:817–18.
24. Maltezou HC, Pavli A, Tsakris A. Post-COVID Syndrome: An Insight on Its Pathogenesis. *Vaccines (Basel)*. 2021;9:497.
25. Mahase E. Long covid could be four different syndromes, review suggests. *BMJ*. 2020;371:m3981.
26. Chopra V, Flanders SA, O'Malley M, Malani AN, Prescott HC. Sixty-day outcomes among patients hospitalized with COVID-19. *Ann Intern Med*. 2021;174:576–8.
27. Carvahlo-Schneider, Laurent E, Lemaginen A, Beaufils E, Bourbao-Tournois C, Laribi S i sur. Follow-up of adults with noncritical COVID-19 two months after symptom onset. *Clin Microbiol Infect*. 2021;27:258–63.
28. Chiesa-Estomba CM, Lechien JR, Radulesco T, Michel J, Sowerby LJ, Hopkins C i sur. Patterns of smell recovery in 751 patients affected by the COVID-19 outbreak. *Eur J Neurol*. 2020;27:2318–21.
29. Moreno-Pérez O, Merino E, Leon-Ramirez JM, Andres M, Ramos JM, Arenas-Jiménez J i sur. COVID 19 – ALC research group Post-acute COVID-19 syndrome. Incidence and risk factors: A Mediterranean cohort study. *J Infect*. 2021;82:378–83.
30. Janiri D, Carfi A, Kotzalidis GD, Bernabei R, Landi F, Sani G. Gemelli Against COVID-19 Post-Acute Care Study Group. Posttraumatic Stress Disorder in Patients After Severe COVID-19 Infection. *JAMA Psychiatry*. 2021;78:567–9.
31. Méndez R, Balanzá-Martínez V, Luperdi SC, Estrada I, Latorre A, González-Jiménez P i sur. Short-term neuropsychiatric outcomes and quality of life in COVID-19 survivors. *J Intern Med*. 2021;290:621–31.
32. Komaroff AL, Lipkin WI. Insights from myalgic encephalomyelitis/chronic fatigue syndrome may help unravel the pathogenesis of post-acute COVID-19 syndrome. *Trends Mol Med*. 2021;27:895–906.
33. Mandal S, Barnett J, Brill SE, Brown JS, Denney EK, Hare SS i sur. 'Long-COVID': a cross-sectional study of persisting symptoms, biomarker and imaging abnormalities following hospitalization for COVID-19. *Thorax*. 2021;76:396–8.
34. Shah AS i sur. A prospective study of 12-week respiratory outcomes in COVID-19-related hospitalisations. *Thorax*. 2021;76:402–4.
35. Banić M, Janković Makek M, Samaržija M, Muršić D, Boras Z, Trkeš V i sur. Risk factors and severity of functional impairment in long COVID: a single-center experience in Croatia. *Croat Med J*. 2022;63:27–35.
36. Xie Y, Xu E, Bowe B, Al-Aly Z. Long-term cardiovascular outcomes of COVID-19. *Nature Medicine*. 2022;28:583–90.
37. Milic J, Barbieri S, Gozzi L, Brigo A, Beghé B, Verduri A i sur. Metabolic-Associated Fatty Liver Disease Is Highly Prevalent in the Postacute COVID Syndrome. *Open Forum Infect Dis*. 2022;9:ofac003.
38. Halapin SJ, McIvor C, Whyatt G, Adams A, Harvey O, McLean L i sur. Postdischarge symptoms and rehabilitation needs in survivors of COVID-19 infection: A cross-sectional evaluation. *J Med Virol*. 2021;93:1013–22.
39. Sudre CH, Murray B, Varsavsky T, Graham MS, Penfold RS, Bowyer RC i sur. Attributes and predictors of Long-COVID: analysis of COVID cases and their symptoms collected by the Covid Symptoms Study App. *Nat Med*. 2021;27:626–31.
40. Bai F, Tomasoni D, Falcinella C, Barbanotti D, Castodi R, Mule G i sur. Female gender is associated with long COVID syndrome: a prospective cohort study. *Clin Microbiol Infect*. 2022;28(4):611.e9–611.e16.
41. Boglione L, Meli G, Poletti F, Rostagno R, Moglia R, Cantone M i sur. Risk factors and incidence of long-COVID syndrome in hospitalized patients: does remdesivir have a protective effect? *QJM*. 2022;12:865–71.
42. Antonelli M, Penfold RS, Merino J, Sudre CH, Molteni E, Berry S i sur. Risk factors and disease profile of post-vaccination SARS-CoV-2 infection in UK users of the COVID Symptom Study app: a prospective, community-based, nested, case-control study. *Lancet Infect Dis*. 2022;22:43–55.
43. Wynberg E, Han AX, Boyd A, van Willigen HDG, Verveen A, Lebbink R i sur. The effect of SARS-CoV-2 vaccination on post-acute sequelae of COVID-19 (PASC): A prospective cohort study. *Vaccine*. 2022;40(32):4424–31.
44. Guarnera A, Podda P, Santini E, Paolantonio P, Laghi A. Differential diagnoses of COVID-19 pneumonia: the current challenge for the radiologist—a pictorial essay. *Insights Imaging*. 2021;12:34.
45. Pan F, Ye T, Sun P, Gui S, Liang B, Li L i sur. Time course of lung changes on chest CT during recovery from novel coronavirus pneumonia (COVID-19). *Radiology*. 2020;295:715–21.
46. Martini K, Larici AR, Revel MP, Ghaye B, Sverzellati N, Parkar AP i sur. European Society of Thoracic Imaging (ESTI), the European Society of Radiology (ESR). COVID-19 pneumonia imaging follow-up: when and how? A proposition from ESTI and ESR. *Eur Radiol*. 2021;29:1–11.

47. Wells AU, Devaraj A, Desai SR. Interstitial Lung Disease after COVID-19 Infection: A Catalog of Uncertainties. *Radiology*. 2021;299:216–18.
48. Han X, Fan Y, Alwalid O, Li N, Jia X, Yuan M *i sur*. Six-month Follow-up Chest CT Findings after Severe COVID-19 Pneumonia. *Radiology*. 2021;299:E177–E186.
49. Caruso D, Guido G, Zerunian M, Polidori T, Lucertini E, Pucciarelli F *i sur*. Post-Acute Sequelae of COVID-19 Pneumonia: Six-month Chest CT Follow-up. *Radiology*. 2021;301:E396–E405.
50. Zhao YM, Shang YM, Song WB, Li QQ, Xie H, Xu QF *i sur*. Follow-up study of the pulmonary function and related physiological characteristics of COVID-19 survivors three months after recovery. *EclinicalMedicine*. 2020;25:100463.
51. Tabatabaei SMH, Rajebi H, Moghaddas F, Ghasemiadl M, Talar H. Chest CT in COVID-19 pneumonia: what are the findings in mid-term follow-up? *Emerg Radiol*. 2020;27:711–19.
52. Solomon JJ, Heyman B, Ko JB, Condos R, Lynch DA. CT of Post-Acute Lung Complications of COVID-19. *Radiology*. 2021;301:E383–E395.
53. Chen Y, Ding C, Yu L, Guo W, Feng X, Yu L *i sur*. One-year follow-up of chest CT findings in patients after SARS-CoV-2 infection. *BMC Med*. 2021;19:191.
54. Mueller AL, McNamara MS, Sinclair DA. Why does COVID-19 disproportionately affect older people? *Aging (Albany NY)*. 2020;12:9959–81.
55. Marchiori E, Penha D, Nobre LF, Hochegger B, Zanetti G. Differences and Similarities between the Double Halo Sign, the Chest CT Target Sign and the Reversed Halo Sign in Patients with COVID-19 Pneumonia. *Korean J Radiol*. 2021;22:672–6.
56. Zhang H, Liu X, Yu P, Cheng M, Wang W, Sun Y *i sur*. Dynamic CT assessment of disease change and prognosis of patients with moderate COVID-19 pneumonia. *J Xray Sci Technol*. 2020;28:851–61.
57. Bravata DM, Perkins AJ, Myers LJ, Arling G, Zhang Y, Zillich AJ *i sur*. Association of Intensive Care Unit Patient Load and Demand With Mortality Rates in US Department of Veterans Affairs Hospitals During the COVID-19 Pandemic. *JAMA Netw Open*. 2021;4:e2034266.
58. Bilaloglu S, Aphinyanaphongs Y, Jones S, Iturrate E, Hochman J, Berger JS. Thrombosis in Hospitalized Patients With COVID-19 in a New York City Health System. *JAMA*. 2020;324:799–801.
59. Cau R, Pacielli A, Fatemeh H, Vaudano P, Arru C, Crivelli P *i sur*. Complications in COVID-19 patients: Characteristics of pulmonary embolism. *Clin Imaging*. 2021;77:244–9.
60. Dhawan RT, Gopalan D, Howard L, Vicente A, Park M, Manalan K *i sur*. Beyond the clot: perfusion imaging of the pulmonary vasculature after COVID-19. *Lancet Respir Med*. 2021;9:107–16.
61. Myall KJ, Mukherjee B, Castanheira AM, Lam JL, Bendetti G, Mak SM *i sur*. Persistent Post-COVID-19 Interstitial Lung Disease. An Observational Study of Corticosteroid Treatment. *Ann Am Thorac Soc*. 2021;18:799–806.
62. Lam E, Sayedy N, Anjum F, Akella J, Iqbal J. Corticosteroid therapy in post-COVID-19 pulmonary fibrosis. *American Journal of Respiratory and Critical Care Medicine*. 2021;203.
63. Wang C, Yu C, Jing H, Wu X, Novakovic VA, Xie R *i sur*. Long COVID: The Nature of Thrombotic Sequelae Determines the Necessity of Early Anticoagulation. *Front Cell Infect Microbiol*. 2022;12:861703.
64. Davies M. Long covid patients travel abroad for expensive and experimental “blood washing”. *BMJ*. 2022;378.
65. George PM, Wells AU, Jenkins RG. Pulmonary fibrosis and COVID-19: the potential role for antifibrotic therapy. *Lancet Respir Med*. 2020;8:807–15.
66. Sivan M, Parkin A, Makower S, Greenwood DC. Post-COVID syndrome symptoms, functional disability, and clinical severity phenotypes in hospitalized and nonhospitalized individuals: A cross-sectional evaluation from a community COVID rehabilitation service. *J Med Virol*. 2022;94:1419–27.