



# Habitualna stražnja luksacija kuka

## Habitual posterior dislocation of the hip

Ozren Vrdoljak<sup>1</sup> , Dražen Tufeković<sup>2</sup>, Javor Vrdoljak<sup>1</sup>, Mislav Čimić<sup>3,4</sup>

<sup>1</sup>Ortopedska poliklinika Vrdoljak, Zagreb

<sup>2</sup>Opća bolnica Karlovac

<sup>3</sup>Medicinski fakultet Sveučilišta u Zagrebu

<sup>4</sup>Klinika za ortopediju, KBC Zagreb

### Deskriptori

LUKSACIJA KUKA – liječenje, slikovna dijagnostika;  
IMOBILIZACIJA; RECIDIV

### Descriptors

HIP DISLOCATION – diagnostic imaging, therapy;  
IMMOBILIZATION; RECURRENCE

**SAŽETAK.** Habitualna luksacija kuka rijetko se javlja u djece. Prikazana je djevojčica u dobi od 14,5 mjeseci s habitualnom stražnjom luksacijom desnog kuka. Prve simptome luksacije majka je primjetila u dobi djeteta od 9 mjeseci. Luksacija kuka javljala se u položaju fleksije, unutarnje rotacije i adukcije, a očitovala se kao zvučni fenomen preskakanja. Najčešće je dolazilo do „iskakanja“ desnog kuka tijekom spavanja, a nikada u hodu ili u opterećenju. Dijete nije imalo bolova. Dijagnoza je postavljena na temelju anamnestičkih podataka, kliničkog pregleda, ultrazvučnog pregleda, RTG-a, CT-a i MR-a kukova. Kliničkim pregledom mogao se izazvati luksacijski fenomen u fleksiji, unutarnjoj rotaciji i adukciji desnog kuka samo ako je dijete bilo potpuno opušteno. RTG, CT i MR kukova nisu pokazivali vidljivih morfoloških promjena desnog kuka. Ultrazvučnim pregledom kuka potvrdila se luksacija kuka. Provedeno je konzervativno liječenje sadrenom imobilizacijom kuka u abdukciji i unutarnjoj rotaciji u trajanju od tri mjeseca.

**SUMMARY.** Habitual dislocation is very uncommon in children. We are presenting the case of a 14.5-month old girl with habitual posterior dislocation of the right hip. The onset of symptoms was noticed by her mother at the age of nine months. Dislocation occurred when the hip was flexed, internally rotated and adducted, with a clearly loud acoustic phenomenon of snapping (clunk). The „snapping“ occurred most often during the night while the child was sleeping, but never while walking or weight bearing. The child did not have any difficulties. The diagnosis was set according to anamnestic data, clinical examination, X-ray, CT scan and MRI of the hips. With clinical examination we were able to provoke dislocation in a flexed position, by internal rotation and adduction, but only when the child was completely relaxed. The X-ray, CT scan and MRI revealed no morphological changes of the right hip. Ultrasound of the hip confirmed dislocation. The treatment was conservative with immobilisation of the right hip in abduction and internal rotation within three months.

Habitualna luksacija kuka rijetka je u djece. Može nastati kao posljedica traume, generalizirane labavosti zglobova u sklopu nekih bolesti, displazije u području kuka, upalnog procesa ili je nepoznatog uzroka.

U literaturi se za habitualnu luksaciju kuka upotrebljavaju različiti nazivi: habitualna<sup>1-3</sup>, volontarna<sup>4-6</sup>, rekurentna<sup>7,8</sup>, volontarna habitualna<sup>9-12,15,16</sup> ili volontarna rekurentna<sup>13,14</sup> dislokacija kuka. Za sve je karakterističan klinički nalaz opetovane učestale luksacije kuka. Najčešće su jednostrane, stražnje i pretežno se javljaju u djevojčica<sup>1,4,11</sup>. Rijetko su prednje i obostrane.

Dijagnoza se postavlja na temelju anamnestičkih podataka, kliničkog pregleda, radiološke (RTG) obrade, kompjutorizirane tomografije (CT), magnetske rezonancije (MR) i ultrazvučne pretrage (UZV).

Liječenje je u većini slučajeva konzervativno, a kod luksacija poznatog uzroka ponekad i operativno.

### Prikaz bolesnika

Djevojčica u dobi od 14,5 mjeseci hospitalizirana je radi stražnje habitualne luksacije desnog kuka. Prvo

dijete u obitelji. Porodaj i trudnoća su protekli uredno. Majka prvotkinja, rodila carskim rezom na vrijeme zbog pozicije djeteta na zadak. Porodajna težina djeteta bila je 4.300 grama, a porodajna duljina 53 cm. U obiteljskoj anamnezi nema bolesti lokomotornog sustava. Iz anamneze se saznaje da majka ima generalizirani laksitet zglobova, ali zbog toga nema nikakvih tegoba.

Dijete je urednoga psihomotornog razvoja. Prohodalo je s 12 mjeseci. Hod uredan. Redovito kontrolirana kod pedijatra. Majka navodi da je u dobi od 9 mjeseci djeteta prvi put primijetila iskakanje desnog kuka, međutim u početku nije tome pridavala neko značenje. S 13 mjeseci povremeno iskakanje i spontano vraćanje desnog kuka javljalo se danju i tijekom noći i više od deset puta, osobito kada je dijete uznemireno i plače.

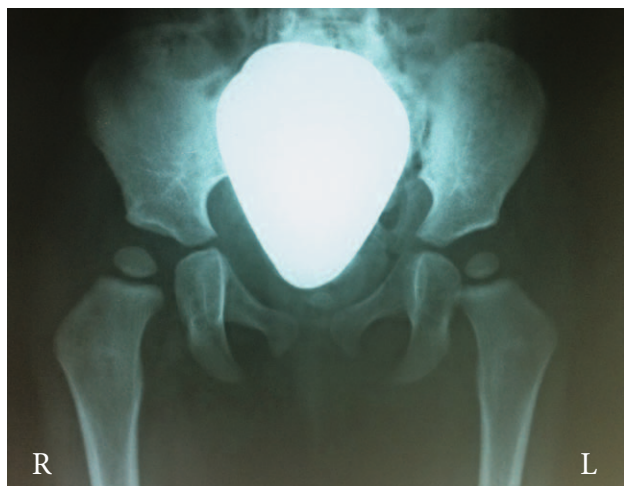#### ✉ Adresa za dopisivanje:

Prim. dr. sc. Ozren Vrdoljak, dr. med., <https://orcid.org/0000-0003-2974-1243>

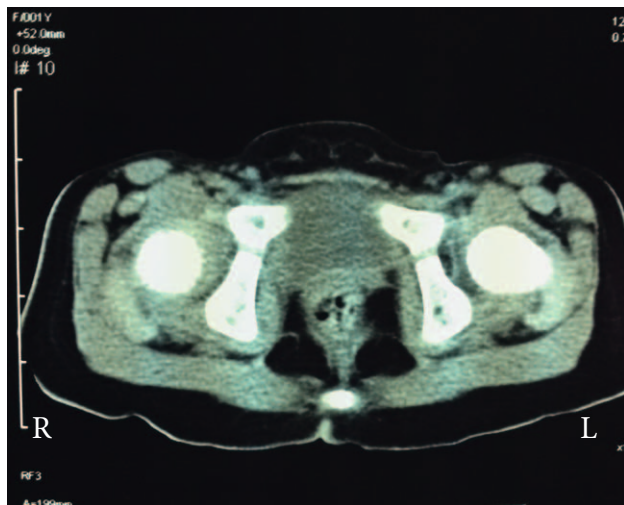Ortopedska poliklinika Vrdoljak, Palmotićeve 23, 10000 Zagreb,

e-pošta: [ozren1974@gmail.com](mailto:ozren1974@gmail.com)

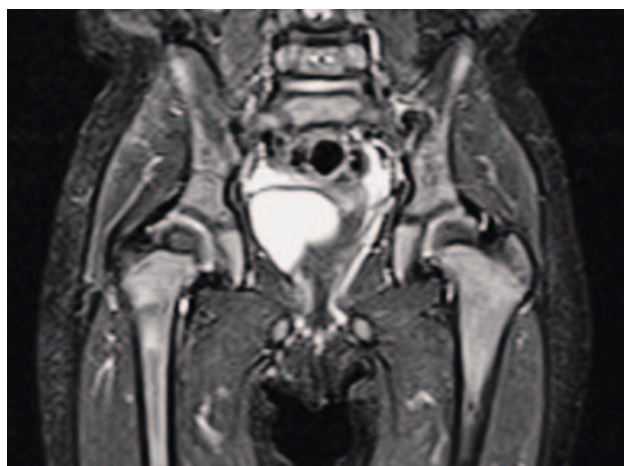Primljeno 10. siječnja 2023., prihvaćeno 25. travnja 2023.



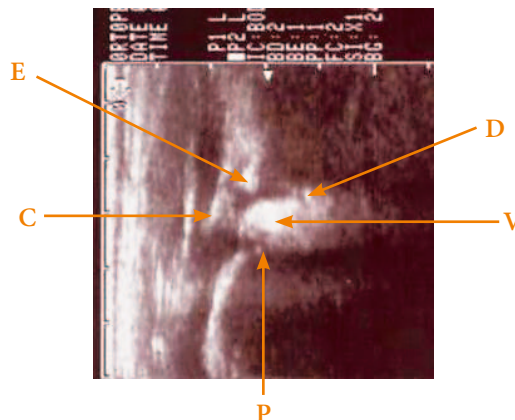
SLIKA 1. NORMALNI ANTEROPOSTERIORNI RENDGENOGRAM OBAJU KUKOVA  
 FIGURE 1. NORMAL ANTEROPOSTERIOR ROENTGENOGRAM OF BOTH HIP



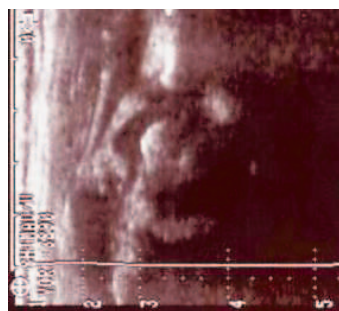SLIKA 2. AKSIJALNI CT OBAJU KUKOVA  
 FIGURE 2. AXIAL CT OF BOTH HIP



SLIKA 3. MR OBAJU KUKOVA  
 FIGURE 3. MRI OF BOTH HIP



SLIKA 4. SONOGRAM STRAŽNJE LUKSACIJE DESNOG KUKA (KORONARNI PRESJEK): E – KOŠTANI RUB ACETABULUMA, C – ZGLOBNA ČAHURA, D – DONJI RUB ACETABULUMA, P – PLOČA RASTA (PALISADE), V – VAKUUM FENOMEN – HIPEREHOGENA ZONA KOJA OZNAČAVA PLIN UNUTAR ZGLOBA  
 FIGURE 4. SONOGRAM OF POSTERIOR HIP DISLOCATION (CORONAL VIEW): E – BONY RIM, C – CAPSULE, D – LOWER EDGE OF THE ACETABULUM, P – GROWTH PLATE (PALISADE), V – VACUUM PHENOMENON – HYPERECHOGENIC ZONE INDICATES GAS INSIDE THE JOINT



SLIKA 5. SONOGRAM DESNOG KUKA – REPOZICIJA  
 FIGURE 5. SONOGRAM OF THE RIGHT HIP – REPOSITION

Javlja se liječniku koji nakon kliničkog pregleda i učinjene UZV snimke kukova ustanovi uredan nalaz. Simptomi iskakanja desnog kuka i dalje perzistiraju te se dijete s 14,5 mjeseci upućuje u ortopedsku ambulantu. Kliničkim pregledom utvrđi se normalno razvijeno dijete, urednog hoda za dob, bez šepanja i bolova. Pokretljivost kukova bila je uredna, osim povećane nutarnje rotacije u odnosu na vanjsku rotaciju. U položaju maksimalne adukcije, fleksije i nutarnje rotacije izazove se luksacijsko-repozicijski fenomen. Dijete se primi na bolničku obradu. Učine se radiološke (RTG) snimke zdjelice s kukovima (slika 1), kompjutorizirane tomografije (CT) (slika 2) i magnetske rezonancije (MR) (slika 3) kukova koje ne pokazuju patoloških promjena na acetabulumu i proksimalnom dijelu femura. Ultrazvučnim pregledom dijagnosticira se luksacija s prikazanim vakuum fenomenom (slika 4) i repozicija desnog kuka (slika 5).

Neurološki status djeteta bio je uredan. Tijekom boravka na odjelu javljala se luksacija desnog kuka uz zvučni preskok po nekoliko puta, koja se spontano reponirala.

Odlučili smo se za konzervativno liječenje sadrenom imobilizacijom desnog kuka u položaju nutarnje rotacije i abdukcije.

Liječenje je nastavljeno kod kuće u trajanju od tri mjeseca. Nakon skidanja imobilizacije klinički se nije mogla izazvati luksacija.

### Rasprava

Habitualna luksacija kuka u dječjoj dobi javlja se rijetko ako se izuzme displazija, septički kuk, generalizirani laksitet zglobova ili prethodna trauma.<sup>1</sup> Nepoznata etiologija i mali broj opisanih slučajeva u literaturi dovode do neusuglašenosti stavova u svezi nazivlja ali i u svrstavanju pojedinih prikazanih slučajeva. Ahmadi i Harkess<sup>2</sup> predlažu da se opetovane česte dislokacije kuka svrstaju u jednu od tri predložene skupine: rekurentne (posttraumatske, nevoljne), volontarne (koje su udružene sa značajnim općim laksitetom zglobova ili paralizom) i habitualne dislokacije (koje nisu uzrokovane traumom i nisu u vezi s općim laksitetom zglobova).

Habitualna luksacija kuka najčešće je stražnja, jednostrana i češća je u djevojčica. Može biti i obostrana.<sup>4</sup> Prednja je izuzetno rijetka. Opisali su je Haddad i Drez 1974. godine<sup>14</sup> kod četverogodišnjeg dječaka i Beaty i Sloan 1989. godine<sup>13</sup> kod osmogodišnje djevojčice. Habitualna luksacija kuka može nastati kao posljedica morfoloških promjena na acetabulumu, proksimalnom dijelu femura ili i na jednom i na drugom (displazija acetabuluma kod sindroma Ehler-Danlos tipa III, Downovog sindroma ili povećana femoralna anteverzija).<sup>1,2,4,5,9,14</sup>

Dob djece s habitualnom luksacijom kuka koja su do sada objavljena u literaturi bila je uvijek poslije prohodavanja.

Keret i suradnici<sup>9</sup> navode da je do 1986. opisano osam slučajeva volontarne habitualne luksacije jednog ili obaju kukova. Oni također prikazuju šestogodišnju djevojčicu sa stražnjom subluksacijom kuka s kliničkim fenomenom preskoka (engl. *clunk*) i „vakuum fenomenom“ koji se prikazuje na rendgenskoj snimci kuka u poziciji subluksacije.

Fenomen preskoka i intraartikularni nalaz vakuum fenomena prvi su opisali Peterson i suradnici.<sup>10</sup>

Nalaz vakuum fenomena najvažniji je prema diferencijalnoj dijagnozi sekundarnih habitualnih luksacija kuka.<sup>10</sup>

Dijagnoza stražnje habitualne luksacije kuka u djece nije lagana. Postavlja se na temelju anamnestičkih po-

dataka od strane roditelja, kliničkog nalaza, RTG-a, CT-a, MR-a i ultrazvuka.<sup>1,11</sup> U nama dostupnoj literaturi nismo našli opisanu habitualnu luksaciju kuka čiji su se simptomi iščašenja javili već u dojenačkoj dobi.

Kod prikazane djevojčice s habitualnom stražnjom luksacijom desnog kuka prvi znak iščašenja pojavio se u devetom mjesecu starosti, kao zvučni fenomen koji je prvi opazila majka djeteta. Kliničkim i ultrazvučnim pregledom nisu nađeni znakovi za razvojni poremećaj kuka. U toj dobi svakako treba isključiti razvojni poremećaj zgloba s pozitivnim znakom po Ortolaniju, ali i ligamentarne preskoke u području kuka.<sup>17</sup>

Slažemo se s većinom autora<sup>1-4,9,10</sup> da je liječenje habitualne stražnje luksacije kuka koja se spontano izaziva u poziciji nutarnje rotacije, fleksije i adukcije u većini slučajeva konzervativno.<sup>7,12-14</sup> Operativno liječenje je indicirano u onim slučajevima kada se javljaju bolovi i šepanje, jer nije postignuta stabilizacija kuka, a prisutne su morfološko-patološke promjene u području kuka.

### Zaključak

Habitualna stražnja luksacija kuka iznimno se rijetko pojavljuje u dječjoj dobi. Uzrok je nepoznat, a do iščašenja dolazi zbog pokreta kuka prema fleksiji, nutarnjoj rotaciji i adukciji. Vodeći simptom je luksacijsko-repozicijski fenomen koji se vidi, čuje i osjeti kao škljocanje ili preskakanje. Iščašenje i spontana repozicija javljaju se bez posebnog uzroka, najčešće kada je dijete uznemireno i plače. Dijagnoza se postavlja detaljnim anamnestičkim podacima, kliničkim pregledom te rutinskom radiološkom (RTG) i ultrazvučnom (UZV) obradom. Gotovo uvijek se primjenjuju i magnetska rezonancija (MR) i/ili kompjutorizirana tomografija (CT) da bi se isključile morfološko-anatomske promjene kuka koje bi mogle biti uzrok iščašenja. Liječenje habitualne luksacije kuka u pravilu je konzervativno. Cilj liječenja je stabilizacija zgloba koja može trajati i više mjeseci. Liječenje je uspješno i ne ostavlja nikakvih promjena na kuku.

### INFORMACIJE O SUKOBU INTERESA

Autori nisu deklarirali sukob interesa relevantan za ovaj rad.

### INFORMACIJA O FINANCIRANJU

Za ovaj članak nisu primljena financijska sredstva.

### DOPRINOS AUTORA

KONCEPCIJA ILI NACRT RADA: OV, DT, JV, MČ

PRIKUPLJANJE, ANALIZA I INTERPRETACIJA PODATAKA: OV, DT, JV, MČ

PISANJE PRVE VERZIJE RADA: OV, DT, JV, MČ

KRITIČKA REVIZIJA: OV, JV

## LITERATURA

1. Kwang SS, In HC, Young JS, Hyun DS, Ho SL. Habitual dislocation of the hip in Children: Report of eight additional cases and literature review. *J Pediatr Orthop*. 2003;23:178–83.
2. Ahmadi B, Harkess JW. Habitual dislocation of the hip: a new, simple classification and report of a case. *Clin Orthop* 1983; 175:209–12.
3. Stuart PR, Epstein HP. Habitual hip dislocation. *J Pediatr Orthop*. 1991;11:541–2.
4. Iwamoto Y, Katsuki I, Oishi T, Sugioka Y, Sasaki K. Voluntary dislocation of both hips in a child. A case report. *Int Orthop*. 1989;13(4):263–5.
5. Welby F, Filipe G, Mary P. Voluntary bilateral dislocation of the hip in children: a case report and review of the literature. *Rev Chir Reparatrice App Mot*. 2003;89:62–6.
6. Nucamendi F, Gonzales S, Campunzano S. Voluntary dislocation of the hip. Report of two cases. *Acta Ortop Mex*. 2008; 22(5):329–34.
7. Heikkinen ES, Sulamaa M. Recurrent dislocation of the hip. *Acta Orthop Scand*. 1971;42:58–62.
8. Garty B-Z, Mukamel M, Goldberg I, Grunebaum M. Recurrent dislocation of the hip in a child presenting as nocturnal pains. *J Pediatr Orthop*. 1986;6:470–2.
9. Keret D, Reis ND. Voluntary habitual dislocation of the hip joint in a child. *J Pediatr Orthop*. 1986;2:222–3.
10. Pettersson H, Theander G, Dajnielsson L. Voluntary habitual dislocation of the hip in children. *Acta Radiol Diagn*. 1980; 21:303–7.
11. Chan YL, Cheng JCY, Tang APY. Voluntary habitual dislocation of the hip. Sonographic diagnosis. *Pediatr Radiol*. 1993; 23:147–8.
12. Moon MS, Sun DH, Moon YW. Habitual voluntary dislocation of the hip in child. *Int Orthop*. 1996;20:330–2.
13. Beaty JH, Sloan M. Recurrent voluntary anterior dislocation of the hip: Case report and review of the literature. *J Pediatr Orthop*. 1989;9:331–4.
14. Haddad RJ, Drez D. Voluntary recurrent anterior dislocation of the hip. *J Bone. Joint Surg (Am)*. 1974;56:419–22.
15. Ogden JA. Hip. U: Ogden JA, ur. *Skeletal injury in the Child*. New York: Springer-Verlag; 2000, str. 831–51.
16. Mazhar FN, Ghazavi MT, Jafari D, Gharanizadeh K. Habitual dislocation of the hip: a rare case report. *Med J Islam Republ Iran*. 2014;28:11.
17. Pelsser V, Cardinal E, Hobden R, Aubin B, Lafurture M. Extraarticular snapping hip. *Am J Roentgenol*. 2001;176:67–73.