

# Usporedba dijagnostičke vrijednosti kompjuterizirane tomografije i magnetske rezonancije Schmorlove hernije kod mladih osoba



<sup>1,2</sup>Darko Tomić

<sup>1</sup> Ivana Stojak

<sup>2</sup> Vesna Majher Tomić

<sup>1</sup> Tea Marić

<sup>1</sup> Marija Topalović

<sup>1</sup> Fakultet zdravstvenih studija Sveučilišta u Mostaru, Bosna i Hercegovina

<sup>2</sup> Hrvatska bolnica „Dr. fra Mato Nikolić“, Nova Bila, Bosna i Hercegovina

## Sažetak



**Uvod:** Schmorlove hernije su često dijagnosticirane degenerativne promjene kralježaka koje se javljaju kod mladih osoba. U dijagnostici Schmorlove hernije najčešće se primjenjuju metode kompjuterizirana tomografija (CT) i magnetska rezonancija (MR). Oba modaliteta pružaju detaljne informacije o strukturi i stanju kralježaka, ali se razlikuju po principu rada i karakteristikama slike koje generiraju uz svoje prednosti i ograničenja.

**Materijal i metode:** Istraživanje Schmorlovih hernija kod mladih osoba, s fokusom na usporedbu dijagnostičke vrijednosti kompjuterizirane tomografije i magnetske rezonancije, provedeno je u Zavodu za radiologiju Sveučilišne kliničke bolnice Mostar.

**Rezultati:** Rezultati istraživanja pokazali su da je najmlađi ispitanik imao 14 godina, a najstariji 89 godina. Ispitanika mladih od 45 godina bilo je 27 % u ukupnom

broju ispitanika. U našem istraživanju bilo je više ispitanika muškog spola, njih 57 %. Znatno je više ispitanika imalo nalaz MR-a, njih 64 %, dok je ispitanika s nalazom MSCT-a bilo 36 %. Kod pretrage MSCT najčešće je nalaz Schmorlove hernije bio u torakalnoj regiji, 42 %. Za razliku od MSCT-a, kod MR-a su se pojavile diskretne promjene na pokrovnim plohama (10 %).

**Zaključak:** Odabir između CT-a i MR-a ovisit će o kliničkim okolnostima, dostupnosti i ciljevima dijagnostičkog postupka. Važno je individualno prilagoditi dijagnostički pristup svakom pacijentu kako bi se postigla optimalna dijagnostička točnost i donijele informirane odluke o liječenju.

---

**Ključne riječi:** kompjuterizirana tomografija, magnetska rezonancija, Schmorlova hernija

---

**Datum primitka:** 26.5.2023.

---

**Datum prihvatanja:** 1.10.2023.

---

<https://doi.org/10.24141/1/9/2/2>

---

**Autor za dopisivanje:**

Darko Tomić

A: Hrvatska bolnica „Dr. fra Mato Nikolić“, Nova Bila, Bosna i Hercegovina

T: +387 61 177 250

E-pošta: darkotomic@hotmail.com

---

## Uvod

Godine 1927. patolog Christian Georg Schmorl opisao je specifičnu vrstu vertebralne lezije, vidljive prvenstveno u torakolumbalnoj kralježnici, koja je danas poznata kao Schmorlova hernija. (SH) su hernijacije *nucleus pulposus* (NP) kroz hrskavičnu i koštanu završnu ploču u tijelo susjednog kralješka. Zabilježeno je da su višestruke Schmorlove hernije visoko povezane s bolešću lumbalnog diska i bolovima u donjem dijelu leđa.<sup>1</sup> Najbolji način snimanja za otkrivanje SH-a jest MR. Iako obične radiografije mogu otkriti ove lezije, uglavnom su korisne u kasnijim stadijima lezije kada je došlo do kalcifikacije oko SH-a. MR je, međutim, zlatni standard, djelomično zato što može otkriti akutne lezije SH-a. To bi moglo dovesti do ranije dijagnoze i brzog liječenja simptomatskih lezija. Osim toga, pokazalo se da MR može razlikovati simptomatske i asimptomatske Schmorlove hernije.<sup>2</sup> MR pojačan gadolinijским kontrastom može dodatno razlikovati edem kosti ili otok mekog tkiva od epiduralnog apscesa; međutim, kontraindiciran je u bolesnika s alergijom na kontrast i slabom funkcijom bubrega. U bolesnika s lošom bubrežnom funkcijom difuzijski ponderirani prikaz (DWI) može biti koristan alat za razlikovanje infektivne patologije od neinfektivnih cističnih lezija. U kasnim stadijima MR pokazuje opsežan edem srži koji se proteže preko dvaju susjednih tijela kralješka ili strukturalni kolaps tijela kralješka sa sjenama paraspinalnoga mekog tkiva.<sup>3</sup> Konvencionalna radiografija ima vrlo ograničenu vrijednost za dijagnosticiranje SH-a. Korisna je samo u kasnoj fazi SH-a gdje se oko lezije pojavljuje skleroza. Ovi se nalazi rano i detaljnije mogu vidjeti na CT snimci. Alternativno, zbog prisutnosti edema kosti na CT-u s dvostrukom energijom može se posumnjati na infektivnu/upalnu patologiju. Dijagnoza SH-a i drugih patologija kralježnice višedetektorskom kompjuteriziranom tomografijom (MSCT) postala je češća posljednjih godina. Kayan i suradnici izvijestili su da su MSCT-om otkrili SH s točnošću od 87 %.<sup>4</sup>

## Materijal i metode

Svrha rada i istraživanja bila je provesti usporedbu dijagnostičke vrijednosti kompjuterizirane tomografije (CT) i magnetske rezonancije (MR) za Schmorlovu herniju kod mladih osoba. Cilj je bio analizirati obje metode kako bi se utvrdilo koje od njih pruža precizniju i pouzdaniju dijagnostičku informaciju o prisutnosti i karakteristikama Schmorlove hernije. Istraživanje se provelo u Zavodu za radiologiju Sveučilišne kliničke bolnice Mostar. Istraživanje se provelo u razdoblju od 1. siječnja do 31. prosinca 2021., a prikupljeni su podaci iz bolničkih programskih sustava BIS i IMPAX. Za statističku analizu prikupljenih podataka primijenjen je program Microsoft Excel 2007.

## Rezultati istraživanja

U našem istraživanju sudjelovala su 374 ispitanika. Ispitanici su u periodu istraživanja imali dijagnostičku pretragu kompjuterizirane tomografije i magnetske rezonancije, a imali su Schmorlovu herniju. Slike u nastavku prikazuju primjere CT-a i MR-a Schmorlove hernije iz naše studije.

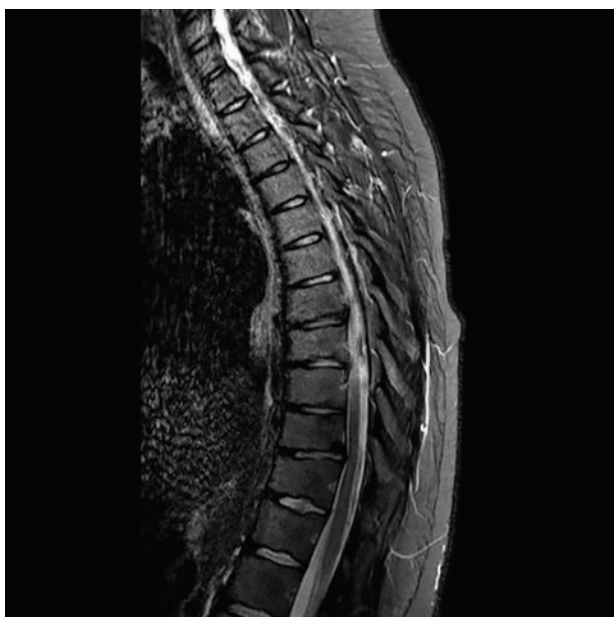Najmlađi ispitanik imao je 14 godina, a najstariji 89 godina. Više od polovice ispitanika, njih 57 %, bilo je starije od 55 godina. U dobnoj skupini od 45 do 54 godine bilo je 20 % ispitanika, 14 % u dobnoj skupini od 35 do 44 godine, 6 % u dobnoj skupini od 25 do 34 godine i 4 % u dobnoj skupini od 0 do 24 godine.

S obzirom na to da je cilj rada istražiti osobe mlađe dobi, obradit će se rezultati za ispitanike u dobi do 45 godina. Takvih je ispitanika bilo 89 ili 27 % u ukupnom broju ispitanika.

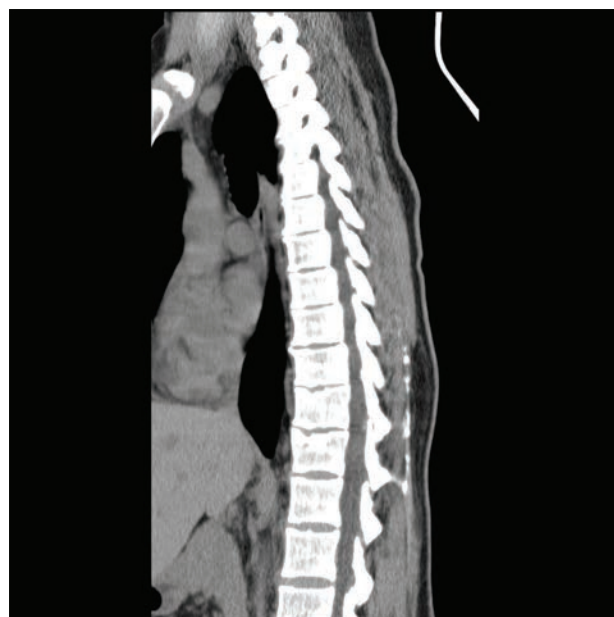U našem istraživanju bilo je više ispitanika muškog spola, njih 57 %, dok je ispitanika ženskog spola bilo 43 %.

Znatno je više ispitanika imalo nalaz MR-a, njih 64 %, dok je ispitanika s nalazom MSCT-a bilo 36 %.

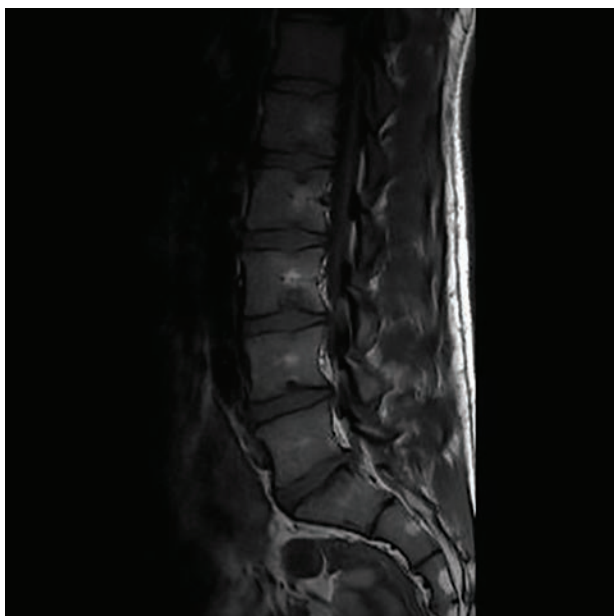Kod obaju spolova bilo je više učinjenih pretraga MR, kod muškaraca 65 %, a kod žena 66 %.



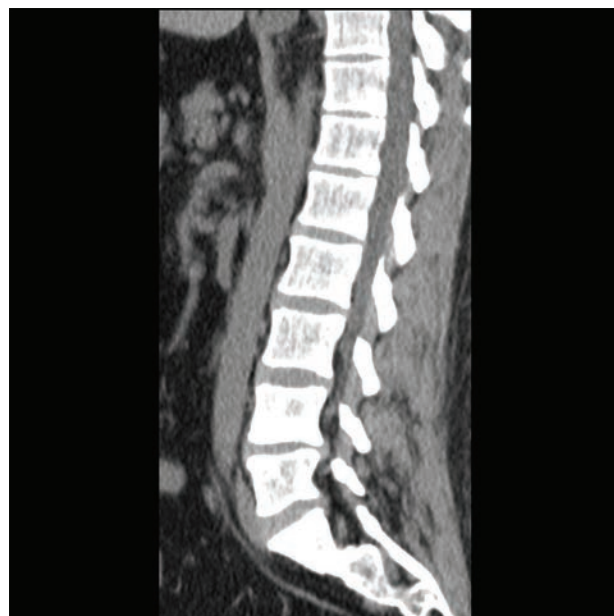Slika 1. **MRI T2 sagitalni prikaz torakalne kralježnice sa Shmorlovom hernijom**  
(Izvor: autor)



Slika 2. **CT sagitalni prikaz torakalne kralježnice sa Shmorlovom hernijom**  
(Izvor: autor)



Slika 3. **MRI T2 sagitalni prikaz lumbalne kralježnice sa Shmorlovom hernijom**  
(Izvor: autor)



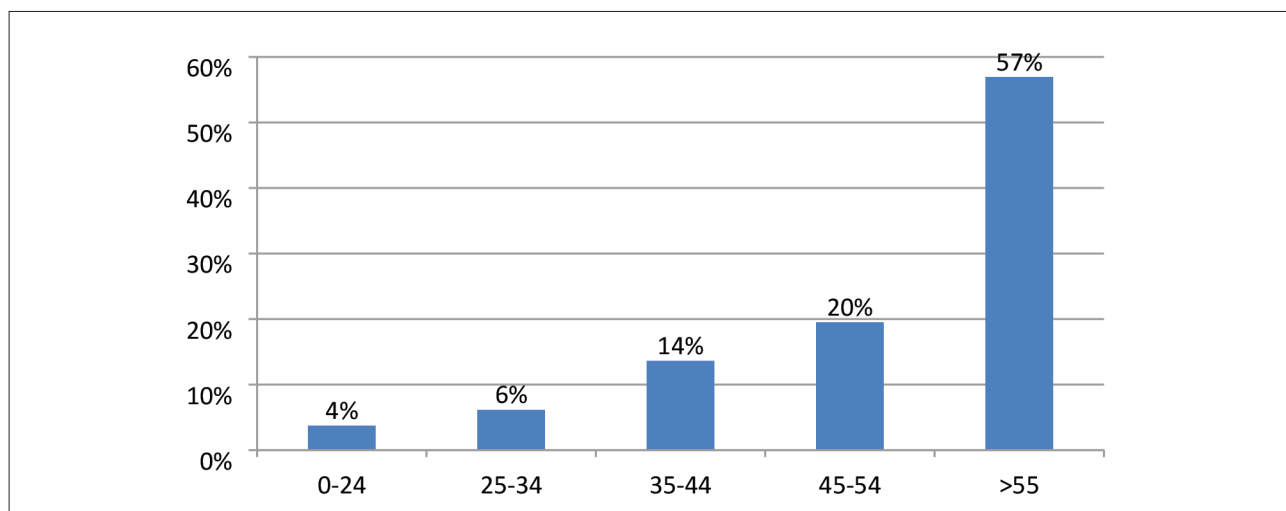
Slika 4. **CT sagitalni prikaz lumbalne kralježnice sa Shmorlovom hernijom**  
(Izvor: autor)

Pretraga MSCT učinjena je kod 35 % muškaraca i 34 % žena.

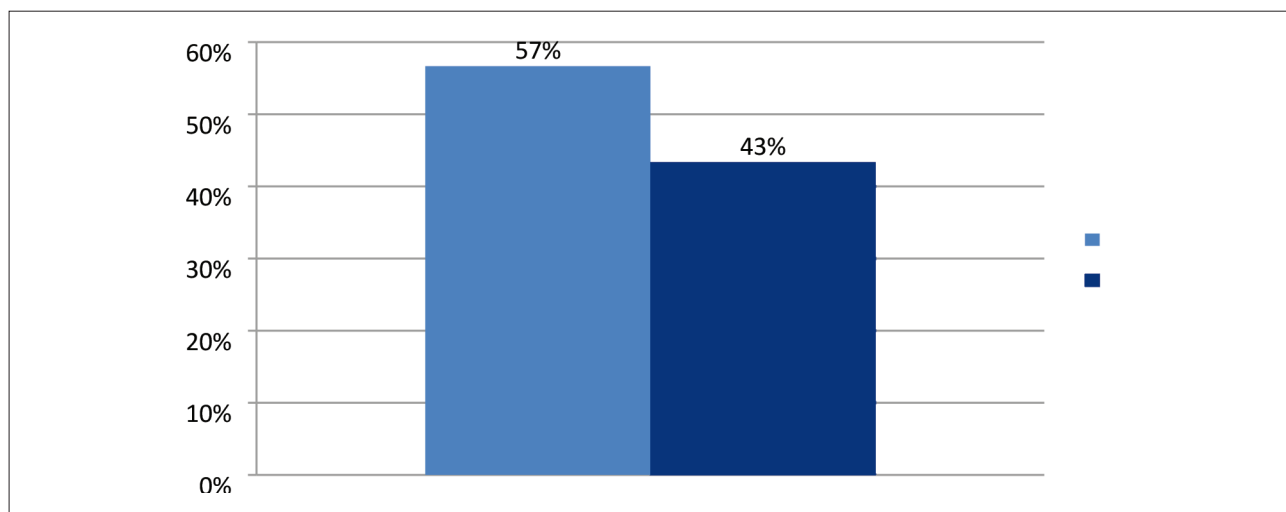
U ispitivanoj skupini ženski su ispitanici bili zastupljeniji u dobnoj skupini od 25 do 34 godine, njih 32 %, dok je muškaraca u istoj skupini bilo 22 %. Muškaraca je bilo više u dobnoj skupini od 34 do 45 godina, njih 63 %, dok

je u istoj skupini bilo 53 % žena. U dobnoj skupini od 15 do 24 godine isti je postotak, po 16 %, ispitanika obaju spolova.

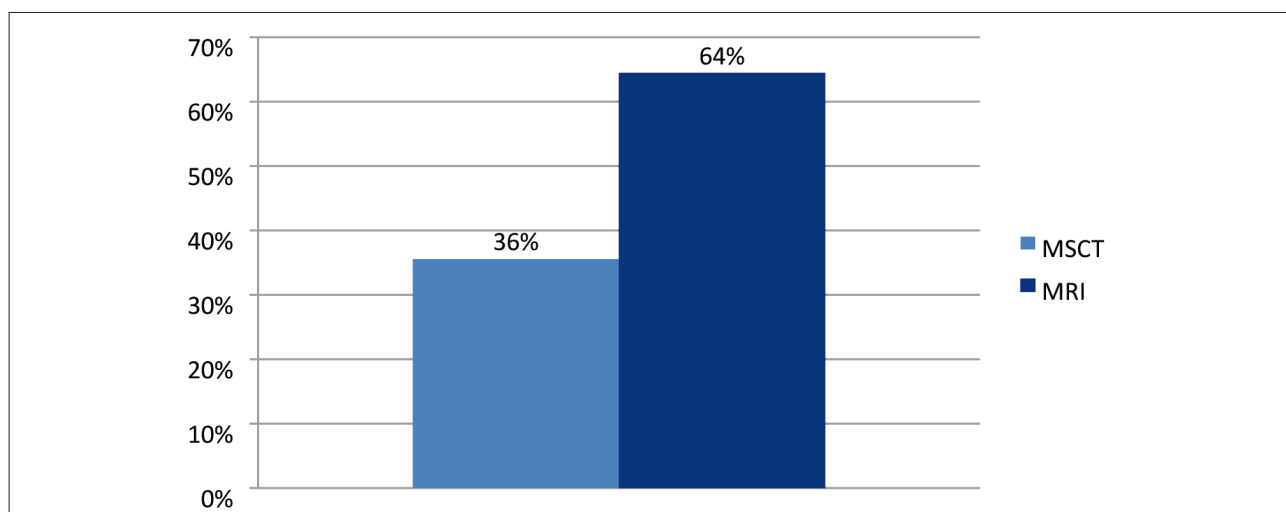
Kod pretrage MSCT najčešće je nalaz Schmorlove hernije bio u torakalnoj regiji, 42 %, potom u lumbalnoj regiji,



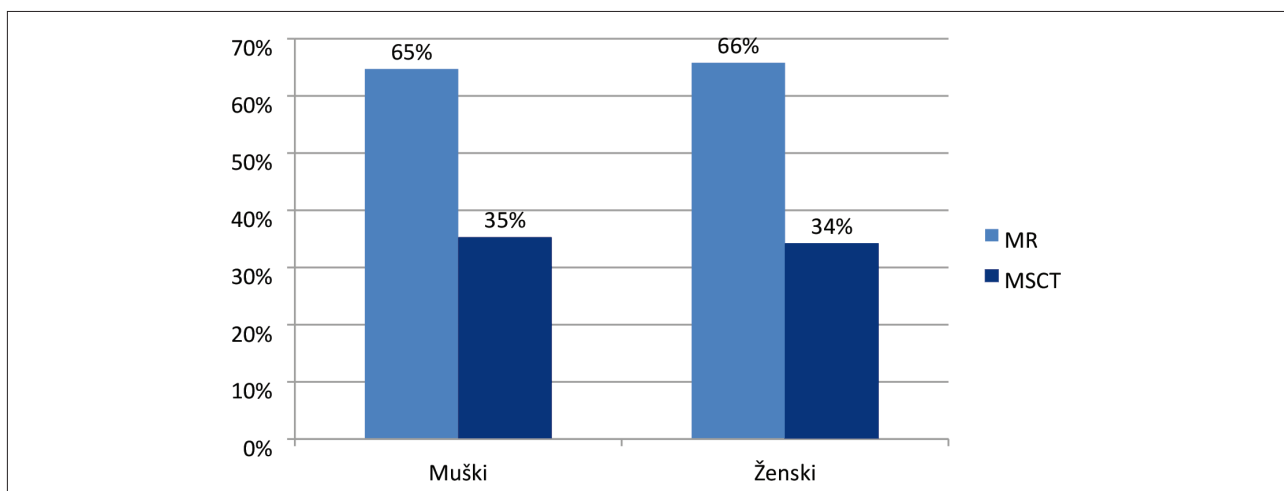
(Grafikon 1. Razdioba ukupnog broja ispitanika prema dobnim skupinama)



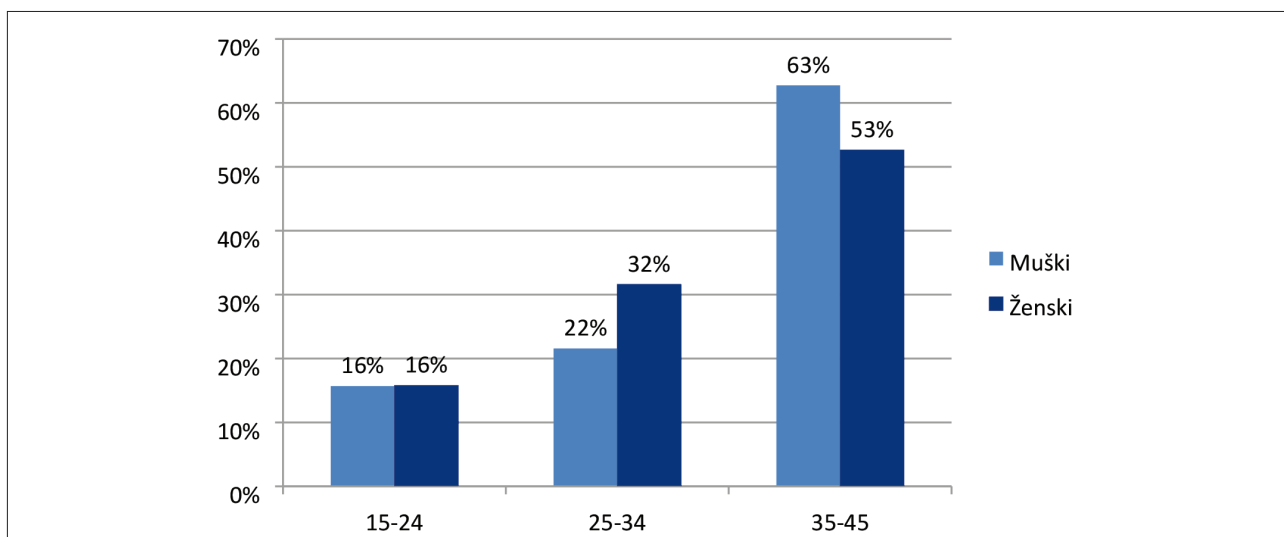
Grafikon 2. Razdioba ispitanika prema spolu



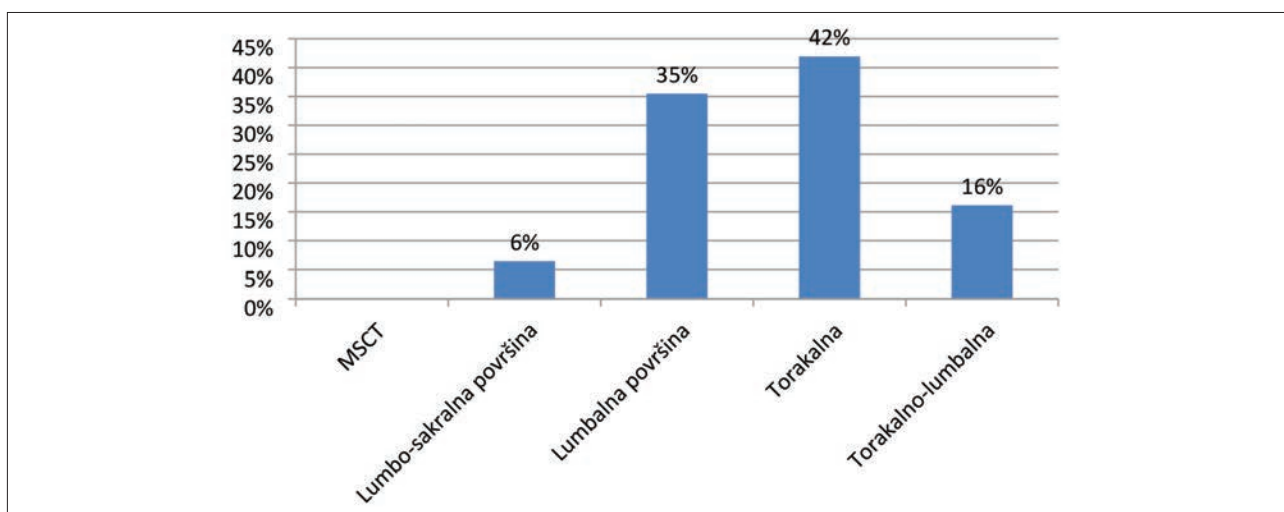
(Grafikon 3. Razdioba ispitanika prema vrsti dijagnostičke pretrage)



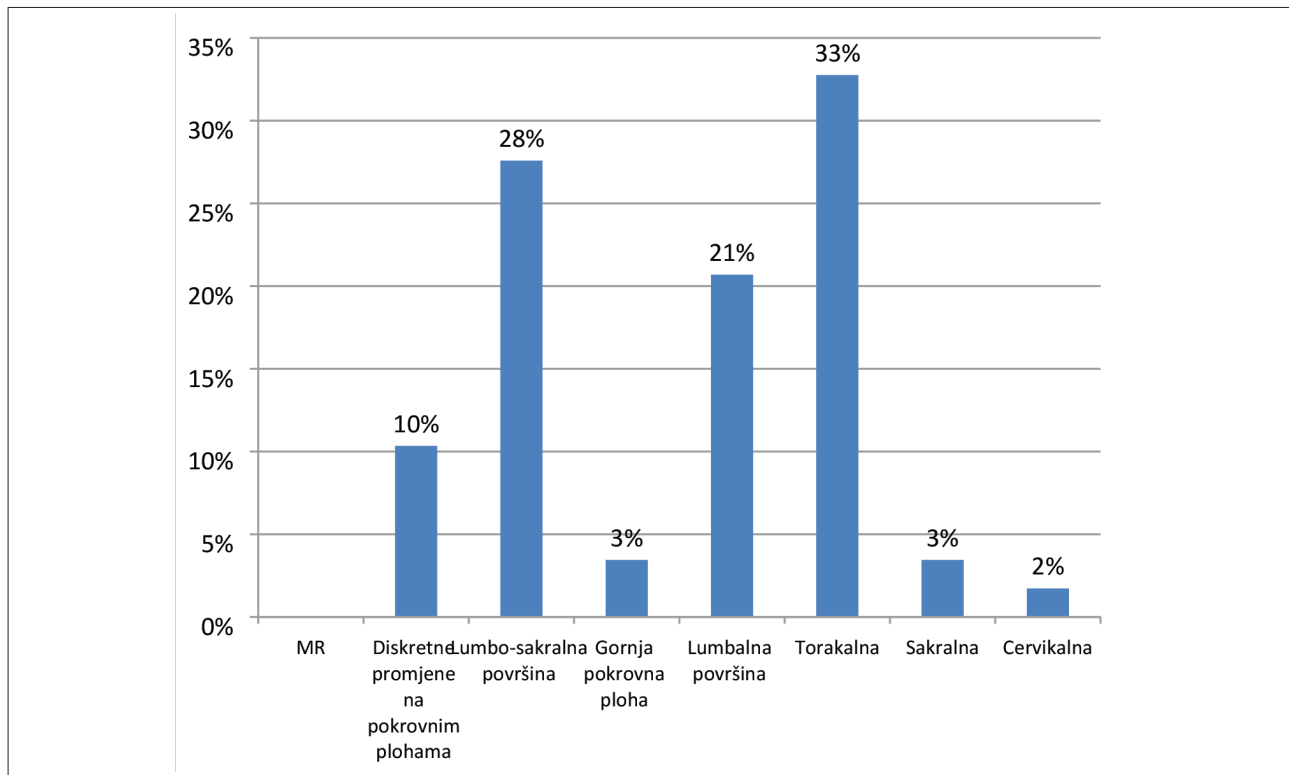
Grafikon 4. Spolna razdioba ispitanika prema vrsti dijagnostičke pretrage



Grafikon 5. Dobna razdioba ispitanika prema spolu



Grafikon 6. Dijagnostički nalaz kod pretrage MSCT



Grafikon 7. Dijagnostički nalaz kod pretrage MR

35 %, 16 % u torakalnolumbalnoj i 6 % u lumbosakralnoj regiji.

Kod dva ispitanika nalaz je bio Mb. Scheuermann, po jedan u lumbalnoj i u torakalnoj regiji.

Za razliku od MSCT-a, kod MR-a su se pojavile diskretne promjene na pokrovnim ploham (10 %), kod 3 % ispitanika nađene su promjene u gornjoj pokrovnoj plohi, nalaz u torakalnoj regiji bio je kod 33 % ispitanika, u lumbosakralnoj regiji 28 %, 21 % u lumbalnoj, kod 3 % u sakralnoj regiji i kod 2 % u cervikalnoj regiji.

## Diskusija

U svojem istraživanju usporedili smo dijagnostičku vrijednost CT-a i MR-a za Schmorlovu herniju kod mladih osoba. Naši rezultati pokazuju da obje metode imaju svoje prednosti i ograničenja. CT se ističe svojom sposobnošću pružanja detaljnog prikaza kostiju i struktura kralježnice. Ova nam tehnika omogućuje precizno odre-

đivanje veličine i lokalizacije hernije, što je ključno za planiranje daljnje terapije. Također, CT je brži i dostupniji u većini medicinskih ustanova, što čini ovu metodu praktičnom za hitne slučajeve i hitne procjene. S druge strane, MR pruža detaljniji prikaz mekih tkiva, uključujući intervertebralne diskove i spinalni kanal. Ova tehnika omogućuje bolje razumijevanje patoloških promjena i može pomoći u identifikaciji drugih potencijalnih problema kao što su upale ili oštećenja mekih tkiva. MR također nudi prednost neupotrebe ionizirajućeg zračenja, što je važno kod pregleda mladih osoba. Važno je istaknuti da odabir između CT-a i MR-a ovisi o specifičnim kliničkim okolnostima i ciljevima dijagnostičkog postupka. U nekim slučajevima kombinacija objiju metoda može biti najbolji pristup za postizanje cjelovite i pouzdane dijagnoze.

Wang i suradnici u svojoj studiji na 1179 osoba podvrgnutih magnetskoj rezonanciji (MR) otkrili su da je prevalencija hernije u lumbalnoj kralježnici 28,4 %. Otkrili su da je izraženija u muškaraca i najčešća u kralješcima L2 i L3.<sup>5</sup> Yin i suradnici u svojoj studiji Schmorlove hernije uz primjenu kinematičke magnetske rezonancije otkrili su da je prevalencija bila 28,4 %, s većom pojavnnošću kod muškaraca. Također su otkrili da je pojava Schmorlove hernije pozitivno povezana s de-

generacijom lumbalnog diska.<sup>6</sup> Sve se više prepoznaje degeneracija diska kod adolescenata obilježena suženjem diskovnog prostora, nepravilnošću završne ploče i središnjom hernijom intervertebralnog diska kroz završnu ploču u tijelo kralješka. Lezija uzrokovana ovom degeneracijom diska naziva se Schmorlova hernija. U ranijim studijama patologija je uočena uglavnom u donjem dijelu kralježnice, gdje je povezana s mehaničkom boli u donjem dijelu leđa; ova kombinacija se smatra rijetkim entitetom i bila je popularno poznata kao lumbalna Scheuermannova bolest. Nedavne studije pokazale su da je ova patologija bolan proces koji se javlja i u torakalnoj i lumbalnoj kralježnici bez deformacije kralježnice. Simptomi su složeni i povezani sa sužavanjem diskovnog prostora, nepravilnošću završne ploče i Schmorlovim hernijama. Ovo je stanje sada poznato kao adolescentna displazija diska (ADD). Radiografske karakteristike povezane s ADD-om također se vide kod juvenilne diskogene bolesti.<sup>7,8</sup>

## Zaključak

Uzimajući u obzir usporedbu dijagnostičke vrijednosti CT-a i MR-a za Schmorlovu herniju kod mladih osoba, naša je studija identificirala prednosti i ograničenja obje metoda. CT pruža detaljan pregled kostiju i kralježnice te je brz i široko dostupan. S druge strane, MR omogućuje detaljniji prikaz mekih tkiva i može otkriti dodatne patološke promjene. Odluka o odabiru metode mora se temeljiti na individualnim kliničkim potrebama i ciljevima dijagnostike. Daljnja istraživanja s većim uzorcima pacijenata trebala bi se provesti kako bi se potvrdili naši rezultati i pružila preciznija smjernica u dijagnostici Schmorlove hernije kod mladih osoba.

## Referencije

1. Williams FM, Manek NJ, Sambrook PN, Spector TD, Macgregor AJ. Schmorl's nodes: common, highly heritable, and related to lumbar disc disease. *Arthritis Rheum.* 2007; 57: 855–860. doi: 10.1002/art.22789.
2. Zhang N, Li FC, Huang YJ, Teng C, Chen WS. Possible key role of immune system in Schmorl's nodes. *Med Hypotheses.* 2010; 74: 552–554.
3. Kim HS, Raorane HD, Sharma, S. et al. Infected Schmorl's node: a case report. *BMC Musculoskelet Disord.* 2020; 21: 280.
4. Kayan M, Bora A, Üstün ED, Benzin Ş, Kayan F, Gülşen İ. Rutin abdominal ÇDBT incelemelerinde disk ve disk dışı patolojilerin değerlendirilmesi. *S.D.Ü. Tıp Fak Derg.* 2013; 20: 131–138.
5. Wang Y, Wang Y, Yin R. Distribution of Schmorl's nodes in lumbar spine and their relationship with lumbar disc degeneration. *Zhonghua Yi Xue Za Zhi.* 2014; 94(35): 2736–2739.
6. Jagannathan D, Indiran V, Hithaya F. Prevalence and Clinical Relevance of Schmorl's Nodes on Magnetic Resonance Imaging in a Tertiary Hospital in Southern India. *J Clin Diagn Res.* 2016 May; 10(5): TC06–TC09.
7. Hamanishi C, Kawabata T, Yosii T, Tanaka S. Schmorl's nodes on Magnetic resonance imaging. Their incidence and clinical relevance. *Spine (PhilaPa 1976)* 1994; 19(4): 450–453.
8. Anakwenze OA, Kancherla V, Rendon N, Drummond DS. Adolescent disc dysplasia and back pain. *J Child Orthop.* 2011 Feb; 5(1): 49–53.



---

## COMPARISON OF THE DIAGNOSTIC VALUE OF COMPUTED TOMOGRAPHY AND MAGNETIC RESONANCE IMAGING OF SCHMORL'S HERNIA IN YOUNG PEOPLE

---

<sup>1,2</sup> Darko Tomić

<sup>1</sup> Ivana Stojak

<sup>2</sup> Vesna Majher Tomić

<sup>1</sup> Tea Marić

<sup>1</sup> Marija Topalović

<sup>1</sup> Faculty of Health Studies, University of Mostar, Bosnia and Herzegovina

<sup>2</sup> Croatian Hospital "Dr. Fr. Mato Nikolić" Nova Bila, Bosnia and Herzegovina

was 89 years old. Respondents under the age of 45 were a total of 27% of the total number of respondents. In our research, there were more male respondents, 57% of them. Significantly more subjects had MRI findings, 64% of them, while 36% of subjects had MSCT findings. In the MSCT examination, Schmorl's hernia was most often found in the thoracic region, 42%. In contrast to MSCT, MR showed discrete changes in the endplates (10%).

**Conclusion:** The choice between CT and MR will depend on the clinical circumstances, availability and goals of the diagnostic procedure. It is important to individually adapt the diagnostic approach to each patient in order to achieve optimal diagnostic accuracy and make informed treatment decisions.

---

### Abstract

---

**Introduction:** Schmorl's hernias are frequently diagnosed as degenerative changes in the vertebrae that occur in young people. In the diagnosis of Schmorl's hernia, the two most commonly used methods are computed tomography (CT) and magnetic resonance (MR). Both modalities provide detailed information on the structure and condition of the vertebrae, but they differ in the principle of operation and the characteristics of the image they generate with their advantages and limitations

**Material and methods:** Research on Schmorl's hernias in young people, with a focus on comparing the diagnostic value of computed tomography and magnetic resonance imaging, was conducted at the Department of Radiology of the University Clinical Hospital Mostar.

**Results:** The results of the research showed that the youngest respondent was 14 years old, and the oldest

---

**Keywords:** computed tomography, magnetic resonance, Schmorl's hernia.

---