

ŽELJANA BAŠIĆ*

Forenzička procjena spola na koštanim ostacima mjenjenjem nagiba čeone kosti

Sažetak

Procjena spola jedan je od prvih koraka u forenzičkoj identifikaciji ljudskih koštanih ostataka te je za hrvatsku populaciju potrebno razviti pouzdane metode za procjenu spola, uzevši u obzir, u prethodnim radovima dokazanu, populacijsku specifičnost. Osim u manjem broju istraživanja, do sada nije istražen spolni dimorfizam za hrvatsku populaciju (osim za bedrene i goljenične kosti, prsnu kost te orbite). Stoga je cilj ovoga istraživanja bio analizirati spolni dimorfizam mjere nagiba čeone kosti na suvremenoj hrvatskoj populaciji s pomoću snimaka kompjutorizirane tomografije (MSCT). Odabrana je mjera nagiba čeone kosti jer je navedeni nagib važan i u morfološkoj procjeni spola, no do sada se nije kvantificirao. Ukupno je u istraživanje uključeno 180 MSCT snimaka, odnosno 180 lubanja (90 muškaraca i 90 žena) poznatoga spola i dobi. Izmjeren je frontalni (glabelarni) kut – onaj koji zatvaraju pravac koji prolazi glabelom, a paralelan je s frankfurtskom horizontalom, i tangenta na obris čeone kosti. Testiran je spolni dimorfizam, pri čemu je razina statističke značajnosti postavljena na $P < 0,05$. Za dobivanje modela za klasifikaciju spola rabljena je diskriminantna funkcijska analiza. Mjera nagiba čeone kosti pokazala je statistički značajan spolni dimorfizam ($P < 0,001$). Dobivena je točnost procjene spola za muškarce i žene te za ukupni uzorak od 91,3%. To je istraživanje pokazalo da je spolni dimorfizam nagiba čeone kosti u suvremenoj hrvatskoj populaciji iznimno izražen te da se može rabiti u forenzičkim slučajevima. Istraživanje je također skrenulo pozornost na važnost uporabe medicinskih snimaka u forenzici te na uključivanje nestandardnih mjera u izradu standarda za procjenu spola.

ključne riječi: procjena spola, moderni uzorak, forenzika, MSCT, nagib čeone kosti.

* izv. prof. dr. sc. Željana Bašić, voditeljica Laboratorija za forenzičnu i biološku antropologiju, Sveučilište u Splitu, Sveučilišni odjel za forenzične znanosti, Split, Hrvatska.

1. UVOD

Identifikacija ljudskih koštanih ostataka važan je dio forenzičkih znanosti, osobito u slučajevima avionske nesreće te analize žrtava pronađenih u masovnim grobnicama (Primorac i Schanfield, 2023).

Svaka analiza ljudskih koštanih ostataka ima za cilj utvrditi biološki profil osobe, odnosno procijeniti podrijetlo, spol, dob, patološke i traumatske promjene (Iscan i Steyn, 2013). Dodatno je za proces identifikacije u forenzičkim slučajevima nužno zabilježiti sve promjene koje bi mogle pomoći u individualizaciji osobe, a to se ponajviše odnosi na bilježenje specifičnosti pronađenih na tijelu, poput intervencija na zubima, implantata, kirurških zahvata na kostima i sl. (Lessig i Rothschild, 2012). Nakon procjene podrijetla prvi korak u svakom procesu individualizacije jest i procjena spola osobe. Točnost procjene spola uvjetuje sve druge analize jer pogrešno procijenjen spol može dovesti do pogrešne procjene dobi (standardi procjene dobi različiti su za muškarce i žene), potom pogrešne procjene prosječne tjelesne visine (formule za izračun prosječne tjelesne visine različite su za muškarce i žene) i sl. (Iscan i Steyn, 2013).

Stoga je forenzičkim antropolozima polazna postavka točne procjene spola jedan od važnijih koraka u identifikaciji osobe. Iako se taj korak može činiti jednostavnim jer su većinom i na koštanim ostatcima dobro izražena spolna obilježja, stvarni slučajevi stručnjacima često predstavljaju problem. Naime, u slučajevima masovnih katastrofa ili pak masovnih grobnica koje su posljedica genocida, dolazi do miješanja ostataka te njihova fragmentiranja, što otežava daljnje analize (Ekštajn i sur., 2021). Također, spolni je dimorfizam u različitim populacijama različit, i to zbog fototipskih i genotipskih obilježja, ali i aktivnosti kojima se osobe bave tijekom života te su stoga razvijeni i populacijski standardi procjene spola (Bašić i sur, 2013; Šlaus i sur. 2013; Šlaus i sur., 2004).

Spol se na koštanim ostatcima može analizirati na tri načina. Prvi je morfološki pregled kostura, u kojem najveći spolni dimorfizam pokazuju zdjelica i lubanja. Spolni dimorfizam zdjelice očituje se u funkcionalnim razlikama muškarca i žene, gdje ženska zdjelica treba biti šira (i niža) kako bi se omogućio porođaj, a muška je, kako bi bolje podržavala uspravan hod, viša i uža. Te se razlike vide i na nekim drugim značajkama zdjelice poput ventralnog grebena, pubične simfize i sl. Na lubanji su razlike između muškaraca i žena također izražene. Muškarcima je čelo koso, ženama okomito; nadočni su lukovi muškarcima izraženiji i deblji, ženama tanji; muškarcima su zbog djelovanja vratnih mišića izražene nugalne linije, a mastoidni nastavak je veći i širi, s izraženijim sulkusima, dok su ženama te strukture manje izražene. Smatra se da je točnost ocjene spola pregledom zdjelice i lubanje, ako su obje očuvane, veća od 95% (Iscan i Steyn, 2013; Šlaus, 2006). To ovisi o iskustvu istraživača, poznavanju populacijskih značajki, ali i izraženosti dimorfizma na promatranim koštanim ostatcima. Upravo zbog toga što iza takve analize najčešće ne stoji statistička metoda, tj. ne zna se točnost rezultata, rabi se naziv – ocjena spola. Ako se pak koriste s mjerama kostiju te se odluka temelji na statističkom modelu, tada je riječ o procjeni spola (Jerković i sur., 2018).

Za mjerene metode postoje standardi za mjerenja koštanih ostataka, od kojih se najčešće primjenjuju standardi sveučilišta u Tennesseeju (Langley i sur., 2016), a i manje iskusni istraživači mogu slijedeći upute izmjeriti mjere bez pogrešaka koje bi dalje utjecale na naredne korake istraživanja (Langley i sur., 2018). Na temelju mjerenja većega broja koštanih ostataka poznatoga spola mogu se izrađivati standardi za procjenu spola. S obzirom na to da su i mjere

pojedinih kostiju populacijski specifične, prethodna su istraživanja pokazala da je potrebno izraditi standarde za procjenu spola za svaku populaciju (Bruzek i Murail, 2006). Za populaciju SAD-a postoje dobro definirani standardi jer oni imaju sustav doniranja tijela te su im ljudski ostatci dostupni za istraživanja (Klein, 2014). S druge strane, u Europi se osteološke zbirke sastoje većinom od arheoloških koštanih ostataka osoba čiji spol, dob i drugi podatci nisu poznati pa takve zbirke nisu pogodne za izradu standarda. Dio europskih zbirki ipak čuva ostatke s nalazišta s poznatim podatcima o preminulima na temelju crkvenih i drugih zapisa ili je, pak, riječ o modernim forenzičkim zbirkama (Petaros, 2021). U Hrvatskoj, pak, takvih zbirki nema, osim manje zbirke kranija koja se čuva na Medicinskom fakultetu Sveučilišta u Zagrebu (Petaros, 2021). Nažalost, zbog stradalih u Domovinskome ratu i posljedične analize masovnih grobnica, dio istraživanja u Hrvatskoj ipak je bio moguć te su tako izrađeni standardi za bedrene i goljenične kosti za modernu hrvatsku populaciju (Šlaus i sur., 2003; Šlaus i sur., 2013). No druge su kosti te spolni dimorfizam moderne hrvatske populacije slabo istraženi, što se počinje mijenjati uvođenjem medicinskih snimaka u forenzičku antropologiju. Naime, medicinske snimke (osobito kompjutorska tomografija; *multi slice computed tomography* – MSCT) pokazale su se iznimno korisnima u forenzičkim istraživanjima. Snimke pacijenata mogu se prikupljati retrospektivno, pri čemu su poznati spol i dob pacijenta, a na samim snimkama vidljiva su patološka i traumatska stanja, što otvara nove perspektive za forenzičku antropologiju i postavljanje standarda za procjenu spola (ali i dobi te drugih obilježja važnih za individualizaciju). Kada se prikupi dovoljan broj uzoraka, tada je moguće izraditi standarde za procjenu spola (Bedalov, 2019; Jerković, 2022; Krešić, 2022). Ti se standardi većinom temelje na utvrđivanju pokazuje li pojedina kost (ili mjera) spolni dimorfizam te ako posjeduje, izradi statističkih klasifikacijskih modela u koje je moguće uvrstiti mjere pojedine kosti ili samo jednu mjeru te dobiti podatke o tome je li riječ o muškarcu ili ženi te koja je točnost procjene spola (Spradley i Jantz, 2011). Upravo je ta točnost važan podatak, pogotovo vještacima, jer postojanjem metode i podatka o točnosti, oni mogu iznijeti svoj stručni nalaz i mišljenje na sudu, imajući iza sebe podatak o točnosti procjene spola, koji sud može ocijeniti u sklopu ostalih dokaza (Hamilton, 1997). Do sada su na hrvatskoj suvremenoj populaciji s pomoću MSCT snimaka istražene mjere orbita (Krešić i sur., 2022) i prsne kosti (Bedalov i sur., 2019).

Treća metoda za analizu spola jest molekularna metoda, gdje se najčešće u setovima za identifikaciju DNK-a rabi amelogenin (Primorac i Schanfield, 2023). Amelogenin je protein koji se rabi u određivanju spola na temelju razlika X i Y kromosoma. Intron 1 AMELX-a sadržava deleciju od šest parova baza u odnosu na intron 1 AMELY-ona, što se može vidjeti nakon umnažanja DNK-a te gel-elektroforeze. Naime, ako su prisutni i AMELX i AMELY, tada su vidljive dvije vrpce (u muškaraca), a ako je prisutan samo AMELX, tada je vidljiva samo jedna vrpca (u žena). Tako je spol najjednostavnije odrediti molekularnim metodama jer je amelogenin sastavni biljeg većine setova za identifikaciju (Primorac i sur., 2008). No AMELY varira i unutar pojedinaca i unutar populacija, pa je zamijećeno da mutacija unutar AMELY (zbog umetanja šest parova baza) može prouzročiti da amplikon bude iste duljine kao AMELX. Također, moguće je da u nekih muškaraca AMELY bude u potpunosti izbrisan. I u jednome i u drugome slučaju doći će do pogrešnog određivanja spola jer će pri gel-elektroforezi biti vidljiva samo jedna vrpca (što će istraživača uputiti na to da je riječ o ženi, iako nije). Rađena su brojna istraživanja o učestalosti takvih varijacija te su one, koliko je za sada poznato, također populacijski specifične. U austrijskoj nacionalnoj bazi podataka pogreška je iznosila 0,018% (Steinlechner i sur., 2002), u Meksiku 0,081% (Velarde-Félix i sur., 2011), dok je u španjolskoj populaciji točnost iznosila 99,84% (Francès i sur., 2007).

Stoga se često preporučuje da se naprave i dodatne analize, poput analize SRY (Thangaraj, 2002). Ipak, riječ je o metodi koja iza sebe ima statističku pozadinu te se unatoč rijetkim, ali mogućim pogreškama, smatra zlatnim standardom pa se stoga kod primjene molekularnih metoda govori o određivanju spola. Nedostaci molekularnih metoda najviše proizlaze iz očuvanosti samih uzoraka pa tako u fragmentiranih uzoraka, uzoraka koji su dulje bili u zemlji ili vodi, spaljenih uzoraka i sl. može doći do degradacije DNK-a, što onda otežava analize (Latham i Miller, 2019). Uz to, u forenzičkim slučajevima analiza koštanih ostataka često prethodi, ili se odvija usporedno, s DNK analizama te je stoga važna primjena odgovarajuće metode za procjenu spola.

U ovom će se istraživanju analizirati nagib čeone kosti za procjenu spola. Nagib čeone kosti dio je standardne morfološke analize gdje se primjenjuje vizualni pregled lubanje. Kod muškaraca čelo je nakošeno zbog morfologije lubanje, izraženosti nadočnih lukova, veličine sinusa i oblika orbita, dok je kod žena upravo zbog nježnijih koštanih elemenata, kada se lubanja promatra iz profila, čelo položeno ravno (Šlaus, 2006; Iscan i Steyn, 2013). No preporuka je stručnjaka da se vizualni pregled zamijeni mjerenjem zbog izbjegavanja subjektivnosti i povećanja točnosti procjene spola. Prethodno je istraživanje pokazalo da postoji spolni dimorfizam i na hrvatskoj populaciji na mjeri frontalnoga nagiba, no ono se odnosilo na srednjovjekovne populacije (Petaros i sur., 2017). Navedeni se standardi ne bi smjeli primjenjivati na forenzičke slučajeve jer temporalne, sekularne i populacijske promjene dovode do promjena u dimenzijama i obliku lubanje (Lieberman i sur., 2000; Jantz i Meadows Jantz, 2000, Hubbe, 2009). Stoga je potrebno istražiti pokazuje li frontalni nagib na suvremenoj hrvatskoj populaciji spolni dimorfizam te ako pokazuje, utvrditi je li točnost procjene spola dovoljna za primjenu standarda za suvremenu hrvatsku populaciju.

2. MATERIJALI I METODE

2. 1. Materijali

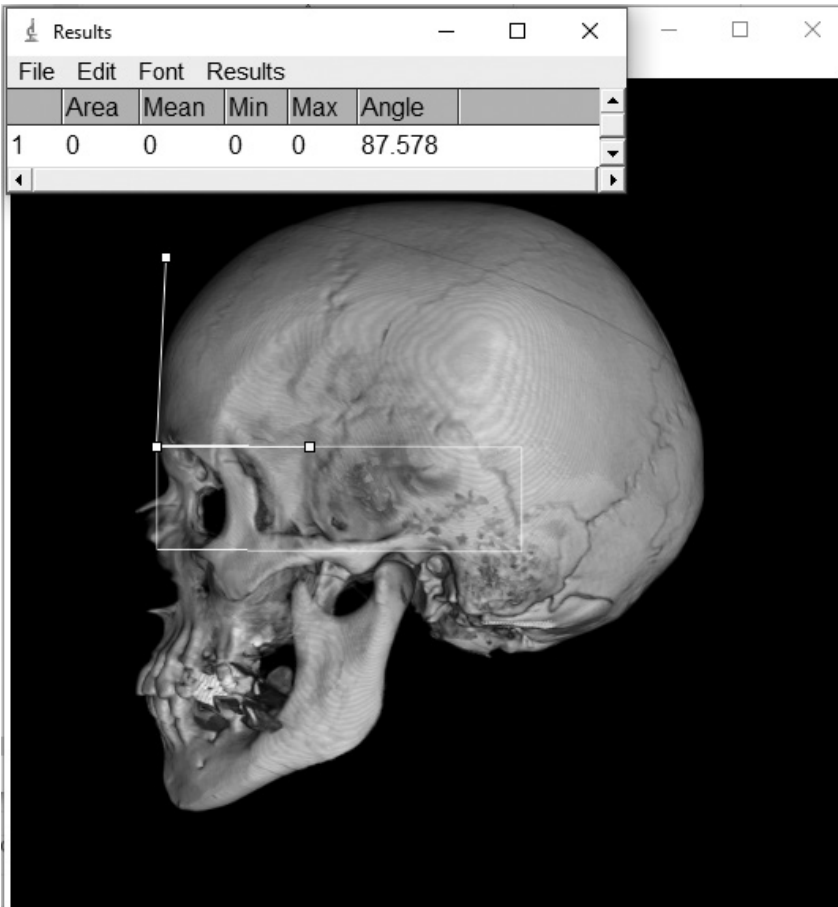
Uzorak se sastojao od MSCT snimaka glave 160 pacijenata (80 muškaraca i 80 žena). Riječ je o retrospektivnom istraživanju gdje su uzete snimke pacijenata snimljenih u Kliničkom bolničkom centru Split i Zagreb. U Splitu su pacijenti snimljeni MSCT uređajem Definition Edge, Siemens AG Medical Solutions, Erlangen, Germany; a u Zagrebu Sensation AS 128, Siemens AG Medical Solutions, Erlangen, Germany. Iz istraživanja su isključene maloljetne osobe, osobe s traumom glave, kraniotomijom te bolestima koje mogu utjecati na mjerenja te također nisu uzete u obzir snimke u kojima je debljina sloja bila veća od milimetra.

Etičko odobrenje

Ovo istraživanje odobrila su etička povjerenstva: Kliničkog bolničkog centra Zagreb (Klasa: 8.1-21/216-3; Ur. br: 02/21 AG.), Kliničkog bolničkog centra Split (Klasa: 500-03/17-01/56; Ur. br.: 2181-147-01/06/M.S.-17-2) i Sveučilišnog odjela za forenzične znanosti, Sveučilišta u Splitu (Klasa: 024-04/17-03/00026; Ur. br.: 2181-227-05-12-17-0003).

2. 2. Postupci

Snimke su obrađene u softveru OsiriX MD 12.5 (Pixmeo SARL, Geneva, Swiss 2021) s pomoću alata za trodimenzijsko renderiranje volumena (engl. *3D volume rendering* – VRT) gdje je lubanja postavljena u profilni položaj (lijevi profil), izrezana od ostataka (artefakti na snimci, ostale koštane strukture, npr. prvi vratni kralješak, podjezična kost) te potom otvorena s pomoću alata trodimenzijsko renderiranje površine (engl. *3D surface rendering*) i izvezena kao slika u 2D formatu. Prikazi su spremljeni u formatu TIFF. Potom su slike otvorene programom ImageJ (Rasband, 1997-2018) gdje je s pomoću alata Rotated Rectangle označena frankfurtska horizontala (ravnina koja prolazi točkama orbitale i porion). Glabela je potom označena kao najjisturenija gornja točka na području glabele, odnosno supraorbitalnih lukova, vidljiva iz profilnog pogleda (Petaros i sur., 2017). Potom je izmjerjen kut koji zatvaraju pravac koji prolazi glabelom (a paralelan je s frankfurtskom horizontalom) i tangenta na obris čeone kosti. Taj je kut nazvan frontalnim (glabelarnim) kutom (Petaros i sur., 2017) (Slika 1.).



Slika 1: Mjera kuta nagiba čeone kosti. Pravokutnikom je označena frankfurtska horizontala, a dvama pravcima mjera kuta nagiba čeone kosti

2. 3. Statistička analiza

Za rezultate mjerenja izračunani su deskriptivni statistički pokazatelji (srednja vrijednost, standardna devijacija – SD, raspon) te su razlike između mjera muškaraca i žena ispitane t-testom za nezavisne uzorke. Za dobivanje modela za klasifikaciju spola rabljena je diskriminantna funkcijska analiza. Točnost procjene spola testirana je metodom izostavljanja jednoga člana uzorka (engl. *leave one out*) za ukupni uzorak te zasebno za muškarce i žene. Statistička je analiza napravljena softverom IBM SPSS (verzija 22, SPSS Inc., Chicago, IL, USA), s razinom statističke značajnosti postavljenom na $P < 0,05$.

3. REZULTATI

Srednja vrijednost i standardna devijacija frontalnog nagiba u muškaraca iznosila je $68,51^\circ \pm 4,40$ (raspon $59,03^\circ - 78,34^\circ$), a u žena $80,19^\circ \pm 4,16$ (raspon $68,36^\circ - 80,19^\circ$).

T-test za nezavisne uzorke pokazao je da se muškarci i žene statistički značajno razlikuju u vrijednostima nagiba čela ($t = -17,246$; $P < 0,001$). Linearnom diskriminantnom analizom utvrđeno je da nagib čela također pokazuje značajne razlike između dviju skupina te ima visoku snagu razdvajanja pri klasifikaciji muškaraca i žena (Wilksov $\lambda = 0,347$; $F = 297,418$; $P < 0,001$).

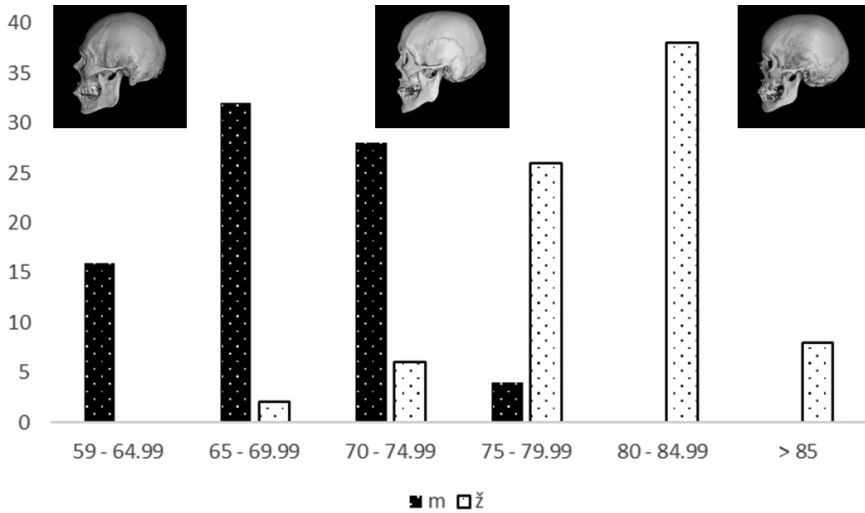
Izrađena je diskriminantna funkcija za procjenu spola:

$$(\text{frontalni nagib } (^\circ) \times 0,234) - 17,367$$

Mjera frontalnog nagiba nepoznate osobe uvrsti se u navedenu diskriminantnu funkciju. Ako je dobiveni rezultat manji od jedan, riječ je o muškarcu, a ako je veći od jedan, riječ je o ženi.

Točnost klasifikacije na križno vrednovanom uzorku iznosi 91,3% za muškarce, žene i ukupni uzorak.

Na Slici 2. prikazana je razdioba mjera nagiba čela za muškarce i žene te primjeri koštanih elemenata za ekstreme i graničnu vrijednost koja odjeljuje muškarce i žene ($73,34^\circ$). Na osi X prikazani su kutovi nagiba čela u rasponima od pet stupnjeva dok je na osi Y prikazan broj osoba u određenoj kategoriji (spolu). U rasponima višim od 80° i manjim od 70° gotovo nema preklapanja između spolova, dok su ona izražena oko granične vrijednosti, odnosno u rasponu od 70° do 80° .



Slika 2: Razdioba mjera nagiba čela po spolu i nagibu čela s primjerima izgleda frontalnoga nagiba

4. RASPRAVA

Rezultati ovoga istraživanja pokazali su kako u hrvatskoj populaciji čeonog nagiba ima jako izražen spolni dimorfizam te je dobar pokazatelj spola. Naime, točnost procjene spola koja iznosi 91,3% forenzički je relevantna osobito ako se uzme u obzir da je riječ o samo jednoj mjeri. Jednostavnost samoga mjerenja također se treba uzeti u obzir jer bi takvo mjerenje bilo dostupno i manje iskusnim istraživačima, dajući pri tome visok stupanj točnosti. Ovim se istraživanjem pokazalo da samo jedna mjera lubanje može biti forenzički važna te dosegnuti visok stupanj točnosti, gotovo poput analize DNK-a. To ne znači da se DNK analize ne bi trebale provoditi, no antropološke analize uvijek prethode analizama DNK-a, što, uzevši u obzir dugotrajnost i neizvjesnost analize DNK-a, istragu može uputiti u pravom smjeru i prije nego što se dobiju rezultati molekularnih analiza.

Točnost procjene spola dobivena u ovom istraživanju veća je od one dobivene u prethodnim istraživanjima. Primjerice, tako je u istraživanju Petaros i suradnika točnost procjene za portugalsku populaciju iznosila 71,8%, za američku bjelačku populaciju 71,7%, za američku crnačku populaciju 65,4% te za kinesku populaciju 66,3%. Granična vrijednost frontalnog nagiba koja odvaja muškarce i žene u svim navedenim populacijama (Portugalci, američki bijelci, američki crnci, Kinezi) iznosila je 78,2° (Petaros i sur., 2017). Granična vrijednost koja je u ovom istraživanju odvajala muškarce i žene bila je nešto niža i iznosila je 74,35°. Navedeni rezultat znači da osobe ženskog spola u hrvatskoj populaciji imaju nešto izraženiji (kosiji) čeonog nagib nego što je to pokazalo prethodno istraživanje. No važno je napomenuti da je u istraživanju Petaros i suradnika taj podatak zbiran, odnosno primjenjiv na čak četiri populacije koje uključuju europsku, sjevernoameričku i azijsku populaciju (Petaros i sur., 2017) te stoga uključuje i različite točnosti procjene spola u svakoj od njih. S druge strane, nešto viša točnost procjene spola primjenom mjerenja čeonog nagiba pokazana je u istraživanju na američkim bijelcima i iznosila je 82,4% (Abdel Fatah i sur., 2014).

Razlozi veće točnosti procjene spola u ovome istraživanju možda se kriju u veličini promatrane populacije, ali i dataciji kostura iz pojedinih zbirki gdje pojedine zbirke sadrže koštane ostatke datirane prije sto godina (primjerice, u Terryjevoj zbirci sve su osobe rođene prije 1890). (Yurka, 2014). Zbirka Hamann-Todd koja je također upotrijebljena u istraživanju Petaros i sur. (Petaros i sur., 2017), sastoji se od osoba umrlih u razdoblju od 1912. do 1938. (Museum of Natural History, n.d.). Nadalje, kineska populacija koja je analizirana u istom istraživanju ima neujednačen broj muškaraca i žena (upola manje muškaraca), iako je riječ o suvremenom uzorku, gdje su podatci prikupljeni iz CT snimaka (Petaros i sur., 2017). Upravo navedeno upućuje na važnost analize suvremenih populacija za izradu standarda za forenzičku uporabu te na važnost prikupljanja reprezentativnoga uzorka.

Također, zanimljivo je da se samo jednom, pojedinačnom mjerom lubanje može s većom točnošću procijeniti spol nego kombinacijom mjera lubanje, ali i drugih kostiju. Primjerice, istraživanje Spradleya i Jantza na američkoj populaciji pokazalo je da su za procjenu spola s pomoću standardnih mjera bolje mjere dugih kostiju nego mjere lubanje. Naime, točnost multivarijantne procjene spola na postkranijalnim elementima iznosila je do 94%, dok najbolja kombinacija mjera lubanje nije prelazila 90% točnosti. Važno je napomenuti da su oni u svome istraživanju rabili isključivo standardne mjere kostura (Spradley i Jantz, 2011), što upućuje na važnost testiranja i ostalih mjera na kosturu jer je to istraživanje pokazalo točnost od 91,3%, što je u njihovu istraživanju nadmašeno samo kombinacijom mjera postkranijalnoga kostura.

Iako je ovo istraživanje provedeno na relativno malom uzorku, pokazalo je potencijal čeonog nagiba za procjenu spola na hrvatskoj populaciji. Također, kako bi se dodatno potvrdili točnost i promjenjivost izrađenih standarda, poželjno bi bilo dodatno validirati diskriminantnu funkciju, i to na neovisnom testnom uzorku.

Buduća istraživanja trebala bi se orijentirati na nestandardne mjere kostura na koštanim strukturama koje su se pokazale važnima i u morfološkom pregledu kostura. Tako su za ovo istraživanje odabrani upravo čeona kost i nagib čela koji, prema sadašnjim saznanjima, ima izražen spolni dimorfizam, ne samo pri morfološkom pregledu koštanih ostataka nego i pri mjerenju kostura. Navedeno je važno i u forenzičkim slučajevima, pogotovo jer se mogu napraviti i retrogradna mjerenja (s fotografije kostura), a i sama bi se fotografija s terena mogla poslati u antropološki laboratorij kako bi se spol procijenio u nekoliko minuta. Razlog se krije u tomu što se za mjerenje kuta nagiba čeone kosti ne treba kalibrirati slika jer je riječ o mjeri kuta, dok je za druge (linearne) mjere lubanje potrebno dodati mjernu traku koju je teško dodati u pravu ravninu, što onda otežava mjerenje linearnih mjera s fotografija.

5. ZAKLJUČAK

Ovo je istraživanje pokazalo važnost uporabe nestandardnih mjera u biološkoj i forenzičkoj antropologiji, pogotovo onih struktura koje su prepoznate kao dobre za morfološku procjenu spola, jer ih je s pomoću današnje tehnologije moguće kvantificirati. Dodatna prednost kvantificiranja morfoloških metoda jest i u tome što ih mogu upotrebljavati i osobe koje nisu stručnjaci u području, jer je riječ o jednostavnom mjerenju. Visoka točnost procjene spola s pomoću mjerenja čeonoga nagiba trebala bi pomoći forenzičkim i biološkim antropolozima u njihovu svakodnevnom radu.

LITERATURA

1. Abdel Fatah, E. E., Shirley, N. R., Jantz, R. L., & Mahfouz, M. R. (2014). Improving sex estimation from crania using a novel three-dimensional quantitative method. *Journal of Forensic Sciences*, 59(3), 590–600.
2. Bašić, Ž., Anerić, I., Vilović, K., Petaros, A., Bosnar, A., Madžar, T., ... & Anđelinović, Š. (2013). Sex determination in skeletal remains from the medieval Eastern Adriatic coast – discriminant function analysis of humeri. *Croatian medical journal*, 54(3), 272–278.
3. Bedalov, A., Bašić, Ž., Marelja, I., Dolić, K., Bukarica, K., Missoni, S., Šlaus, M., Primorac, D., Anđelinović, Š., & Kružić, I. (2019). Sex estimation of the sternum by automatic image processing of multi-slice computed tomography images in a Croatian population sample: a retrospective study. *Croatian medical journal*, 60(3), 237–245.
4. Bruzek, J., & Murail, P. (2006). Methodology and reliability of sex determination from the skeleton. *Forensic anthropology and medicine: complementary sciences from recovery to cause of death*, 225–242.
5. Ekštajn, H., Kružić, I., & Bašić, Ž. (2021). Forensic investigation of a mass grave at Ovčara, near Vukovar, of victims killed by the Serbian army in 1991. *ST-OPEN*, 2, 1–26.
6. Francès, F., Portolés, O., González, J. I., Coltell, O., Verdú, F., Castelló, A., & Corella, D. (2007). Amelogenin test: From forensics to quality control in clinical and biochemical genomics. *Clinica Chimica Acta*, 386(1-2), 53–56.
7. Hubbe, M., Hanihara, T., & Harvati, K. (2009). Climate signatures in the morphological differentiation of worldwide modern human populations. *The Anatomical Record: Advances in Integrative Anatomy and Evolutionary Biology*, 292(11), 1720–1733.
8. Hamilton, H. G. (1997). The movement from Frye to Daubert: Where do the states stand. *Jurimetrics*, 38, 201.
9. Iscan, M. Y., & Steyn, M. (2013). *The human skeleton in forensic medicine*. Charles C Thomas Publisher. Illinois, USA.
10. Jantz, R. L., & Meadows Jantz, L. (2000). Secular change in craniofacial morphology. *American Journal of Human Biology: The Official Journal of the Human Biology Association*, 12(3), 327–338.
11. Jerković, I., Bašić, Ž., Kružić, I., & Anđelinović, Š. (2018). Creating reference data on sex for ancient populations using the Probabilistic Sex Diagnosis method: A validation test using the results of aDNA analysis. *Journal of Archaeological Science*, 94, 44–50.
12. Jerković, I., Bašić, Ž., Bareša, T., Krešić, E., Hadžić, A. A., Dolić, K., Čavar Borić, M., Budimir Mršić, D., Čavka, M., Šlaus, M., Primorac, D., Anđelinović, Š., & Ivana Kružić (2022). The repeatability of standard cranial measurements on dry bones and MSCT images. *Journal of Forensic Sciences*, 67(5), 1938–1947.
13. Klein, N. S. (2014). *A Comparative Study of Human Decomposition Research Facilities in the United States: The Role of "Body Farms" in Forensic Applications*. Louisiana State University and Agricultural & Mechanical College.
14. Krešić, E., Bašić, Ž., Jerković, I., Kružić, I., Čavka, M., & Erjavec, I. (2022). Sex estimation using orbital measurements in the Croatian population. *Forensic Science, Medicine and Pathology*, 1–7.
15. Langley, N. R., Jantz, L. M., Ousley, S. D., Jantz, R. L., & Milner, G. (2016). Data collection procedures for forensic skeletal material 2.0. *University of Tennessee and Lincoln Memorial University*.

16. Langley, N. R., Jantz, L. M., McNulty, S., Maijanen, H., Ousley, S. D., & Jantz, R. L. (2018). Error quantification of osteometric data in forensic anthropology. *Forensic science international*, 287, 183–189.
17. Latham, K. E., & Miller, J. J. (2019). DNA recovery and analysis from skeletal material in modern forensic contexts. *Forensic sciences research*, 4(1), 51–59.
18. Lessig, R., & Rothschild, M. (2012). International standards in cases of mass disaster victim identification (DVI). *Forensic science, medicine, and pathology*, 8, 197–199.
19. Lieberman, D. E., Pearson, O. M., & Mowbray, K. M. (2000). Basicranial influence on overall cranial shape. *Journal of human evolution*, 38(2), 291–315.
20. Museum of Natural History, T. C. (n.d.). *Collection Areas & Database | Cleveland Museum of Natural History*. Collection Areas & Database | Cleveland Museum of Natural History. <https://www.cmnh.org/human-health-evolutionary-medicine/collection-database>.
21. Petaros, A., Caplova, Z., Verna, E., Adalian, P., Baccino, E., de Boer, H. H., ... & Cattaneo, C. (2021). The Forensic Anthropology Society of Europe (FASE) map of identified osteological collections. *Forensic science international*, 328, 110995.
22. Petaros, A., Garvin, H. M., Sholts, S. B., Schlager, S., & Wärmländer, S. K. (2017). Sexual dimorphism and regional variation in human frontal bone inclination measured via digital 3D models. *Legal Medicine*, 29, 53–61.
23. Primorac, D., Marjanović, D., Lauc, G., Čurić, G., Gornik, I., Anđelinović, Š., ... & Asplen, C. (2008). *Analiza DNA u sudskoj medicini i pravosuđu*. Medicinska naklada.
24. Primorac, D., & Schanfield, M. (Eds.). (2023). *Forensic DNA applications: An interdisciplinary perspective*. CRC Press.
25. Rasband, W. S., ImageJ, U. S. National Institutes of Health, Bethesda, Maryland, USA, <https://imagej.nih.gov/ij/>, 1997–2018.
26. Steinlechner, M., Berger, B., Niederstätter, H., & Parson, W. (2002). Rare failures in the amelogenin sex test. *International journal of legal medicine*, 116(2), 117–120.
27. Spradley, M. K., & Jantz, R. L. (2011). Sex estimation in forensic anthropology: skull versus postcranial elements. *Journal of forensic sciences*, 56(2), 289–296.
28. Šlaus, M., Strinović, D., Škavić, J., & Petrovečki, V. (2003). Discriminant function sexing of fragmentary and complete femora: standards for contemporary Croatia. *Journal of forensic sciences*, 48(3), JFS2002159.
29. Šlaus, M., Tomičić, Z., Uglešić, A., & Jurić, R. (2004). Craniometric relationships among medieval Central European populations: implications for Croat migration and expansion. *Croatian medical journal*, 45(4), 434–444.
30. Mario Šlaus: Bioarheologija – demografija, zdravlje, traume i prehrana starohrvatskih populacija, Školska knjiga, Zagreb, 2006.
31. Šlaus, M., Bedić, Ž., Strinović, D., & Petrovečki, V. (2013). Sex determination by discriminant function analysis of the tibia for contemporary Croats. *Forensic science international*, 226(1–3), 302.e1–302.e4.
32. Thangaraj, K., Reddy, A. G., & Singh, L. (2002). Is the amelogenin gene reliable for gender identification in forensic casework and prenatal diagnosis? *International journal of legal medicine*, 116, 121–123.
33. Velarde-Félix, J. S., Salazar-Flores, J., Martínez-Cortés, G., García, A. F., Muñoz-Valle, J. F., Ríos-Tostado, J. J., Rubi-Castellanos, R., & Rangel-Villalobos, H. (2011). Deletion mapping and paternal origin of a Mexican AMELY negative male. *Legal Medicine*, 13(5), 262–264.

34. Yurka, L. N. (2014). An Evaluation of Metric Methods of Race Differentiation in the Human Pelvic Girdle for the Application of Expert Witness Testimony.

Zahvala: Ovim putem želim zahvatiti studentici Sveučilišnog odjela za forenzične znanosti Sveučilišta u Splitu za pomoć pri prikupljanju podataka i generiranju 2D slika iz 3D zapisa.

Financiranje: Ovo je istraživanje financirala Hrvatska zaklada za znanost Uspostavnim istraživačkim projektom HRZZ-UIP2020-02-7331 – Forenzička identifikacija ljudskih ostataka analizom MSCT snimaka (CTforID).

Abstract _____

Željana Bašić

Forensic Sex Estimation of Skeletal Remains Using Frontal Bone Inclination

Sex estimation is one of the first steps in the forensic identification of human skeletal remains, so it is necessary to develop reliable methods for sex estimation for the Croatian population, taking into consideration the population specificity discussed in previous papers. Until now, apart from a small number of studies, sexual dimorphism has not been investigated for the Croatian population (except for the femur, tibia, sternum, and orbits). Therefore, the aim of this study was to analyze the sex dimorphism of the frontal bone inclination in the modern Croatian population using computed tomography (MSCT) scans. The measurement of the inclination of the frontal bone was chosen because it is also important in the morphological sex assessment, but it has not been quantified until now. In total, 180 MSCT images were included in the research; that is, 180 skulls (90 men and 90 women) of known sex and age were analyzed. The frontal (glabellar) angle - the angle enclosed by the line that passes through the glabella parallel to the Frankfurt horizontal plane and tangent to the outline of the frontal bone- was measured. Sexual dimorphism was tested, with the level of statistical significance set at $P < 0.05$. Discriminant functional analysis was used to obtain a model for sex classification. The measurement of the inclination of the frontal bone showed a statistically significant sexual dimorphism ($P < 0.001$). The accuracy of sex estimation for men and women and the total sample was 91.3%. This research has shown that the sexual dimorphism of the frontal bone inclination in the modern Croatian population is extremely pronounced and that it can be used in forensic cases to estimate sex. The research also pointed to the importance of using medical images in forensics and the inclusion of non-standard measures in developing standards for sex estimation.

Keywords: sex estimation, contemporary sample, forensics, MSCT, frontal bone inclination.