

Upotreba hijaluronske kiseline u parodontologiji

Gabriela Ljubičić¹

izv. prof. dr. sc. Ana Badovinac²

[1] studentica 6. godine, Sveučilište u Zagrebu, Stomatološki fakultet

[2] Zavod za parodontologiju, Sveučilište u Zagrebu, Stomatološki fakultet

SAŽETAK

Hijaluronska kiselina (HA) prirodni je glikozaminoglikan s protuupalnim, imunomodulatornim i regenerativnim svojstvima. U parodontologiji, HA se koristi kao dodatak terapiji parodontnih bolesti zbog svog doprinosa u procesima zacjeljivanja i u mehanizmima supresije upale. Kombinacija struganja i poliranja korijenova s primjenom HA pokazala je poboljšanje kliničkih parametara, uključujući smanjenje krvarenja i dubine parodontnih džepova. Također, kiselina se pokazala učinkovitom u liječenju gingivnih recesija i nedostataka interdentalne papile, smanjujući pojavnost postoperativnih komorbiditeta. Zbog interakcije s osteoprogenitornim stanicama, pronašla je svoje mjesto i u regenerativnoj kirurgiji parodonta prilikom liječenja intrakoštanih defekata. Iako su rezultati istraživanja još uvijek heterogeni, HA se smatra korisnim terapijskim sredstvom u parodontologiji, a potrebna su daljnja istraživanja kako bi se preciznije definirali njezini učinci.

Ključne riječi: hijaluronska kiselina, parodontitis, gingivitis, mukogingivna kirurgija, regenerativna kirurgija, interdentalna papila, struganje i poliranje korijenova

Uvod

Hijaluronska kiselina (HA) je nesulfatirani glikozaminoglikan čija se struktura temelji na ponavljajućim molekulama d-glukuronske kiseline i N-acetil-D-glukozamina naizmjenično povezanih β -(1 → 4) i β -(1 → 3) vezama. Zahvaljujući svojoj prirodnoj rasprostranjenosti, biokompatibilnosti i ulozi u procesu cijeljenja, ovaj biopolimer postaje tema velikog broja istraživanja te sredstvo liječenja raznih bolesti. Budući da je kiselina pokazala značajan spektar aktivnosti, poput antiupalnog, imunomodulatornog, antikancerogenog i antiproliferativnog djelovanja te povoljnu ulogu u usporavanju starenja i postupcima popravaka kožnih defekata, na tržištu ju pronalazimo u različitim oblicima poput hidrogelova, dermalnih filera, intradermalnih injekcija, krema, pjena, gelova i sl. (1). Molekula kiseline prisutna je u mnogim sojevima bakterija te u tkivima svih kralježnjaka, a posebno su obilna nalazišta u embrionalnim tkivima

i u ekstracelularnom matriksu vezivnog tkiva gdje, zahvaljujući negativnom naboju i izrazitoj hidrofilnosti, sudjeluje u hidrataciji, održavanju homeostaze i utječe na otpornost tkiva na kompresijske sile. Najveća koncentracija HA pronađena je u staklastom tijelu oka i u pupčanoj vrpici, a HA visoke molekulske mase ključna je komponenta sinovijalne tekućine (2).

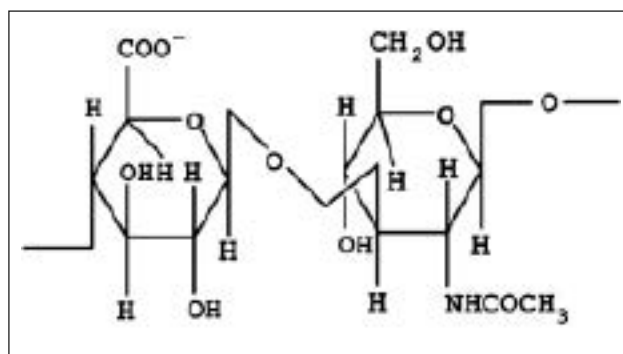
Funkcija

Nakon što se izluči iz fibroblasta i hondrocita, HA aktivno sudjeluje u staničnoj signalizaciji i procesu cijeljenja rana. U ranoj fazi cijeljenja njena jedinstvena struktura olakšava difuziju hranjivih tvari i otpadnih produkata, a potičući proliferaciju i migraciju keratinocita sintetiziranih u epidermisu, izravno utječe na proizvodnju keratina. Uloga u procesu cijeljenja povezana je s CD44 receptorom koji je, osim na molekuli hijaluronske kiseline, prisutan na staničnoj membrani

gotovo svake stanice u ljudskom tijelu. Navedeni receptor igra krucijalnu ulogu tijekom upalnog odgovora, a sudjeluje i u procesu mobilizacije fibroblasta u područje rane iz okolnog tkiva. Važno je naglasiti da je funkcija HA određena molekulskom masom; HA s višom molekulskom masom stimulira protuupalni odgovor, dok molekule niže molekulske mase izazivaju upalu. Upalni odgovor koji pokreću fragmenti HA niže molekulske mase može se pripisati njihovom afinitetu za ranije navedeni CD44 receptor (3). Pretpostavlja se da HA stimulira migraciju i epidermalnih stanica, a njena kemijska svojstva omogućuju biološki aktivnim tvarima uključenim u kozmetičke proizvode prodiranje u epidermis. Određeni kozmetički proizvodi s HA dokazali su se učinkovitim u zaštiti kože od UV zračenja zbog potencijalnog antioksidativnog učinka. Svoj zadatak u liječenju raka HA ostvaruje vežući se s lijekovima, posebice paklitakselom i docetakselom, budući da su konjugati inicijalno hidrofobnih lijekova dovoljno hidrofilni za intravensku primjenu, a istodobno se pospješuje dostizanje tumorskih stanica zahvaljujući afinitetu prema CD44 receptoru (4). HA utječe na poboljšanje regeneracije tkiva i jer zadržava veliku količinu vode, čime izravno sprječava stvaranje ožiljaka. Osim toga, dokazano je da HA niske molekulske mase potiče angiogenezu, što je također povoljna stavka u procesu zacjeljivanja, dok HA visoke molekulske mase djeluje antiangiogeno, ali pospješuje osteoindukciju. HA posjeduje i bakteriostatsku aktivnost, a dokazano je da je ta aktivnost najviša kada se koriste preparati s visokim koncentracijama kiseline srednje i niže molekulske mase (5).

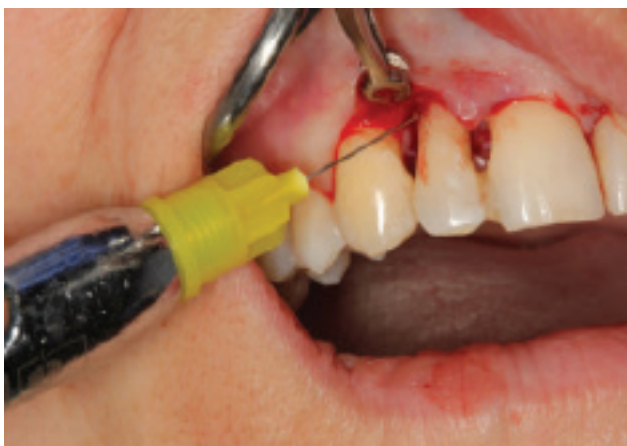Primjena u parodontologiji

Sukladno ranije navedenim povoljnim svojstvima, eminentni stručnjaci počeli su provoditi istraživanja kako bi ispitali utjecaj HA u liječenju parodontnih bolesti te dokazali da kombinacija struganja i poliranja korijenova i topikalne primjene hijaluronske kiseline ima pozitivan učinak na parodontno zdravlje. Struganje i poliranje korijenova samo po sebi ima pozitivan utjecaj na parodontno tkivo jer smanjuje broj patogenih organizama u parodontnom džepu, a istovremena primjena lokalnih ili sistemnih antibakterijskih lijekova pokazala se kao opcija koja dodatno poboljšava kliničke parametre. Budući da je primjena antibiotika

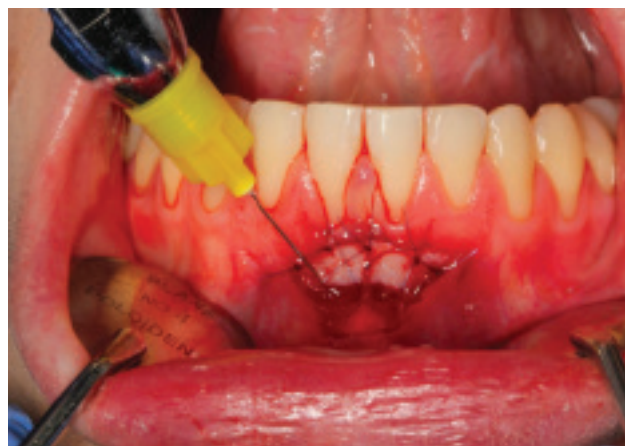

Slika 1. Prikaz kemijske strukture hijaluronske kiseline.

ograničena uslijed razvoja bakterijske rezistencije, a hijaluronska kiselina dovodi do smanjenja koncentracije prostaglandina i metaloproteinaza, što rezultira usporenim uništavanjem okolnog parodontnog tkiva, početak njenog korištenja kao potporne terapije učinio se kao logičan slijed događaja. Sahayata i sur. koristili su 0,2 % HA gel kod pacijenata s gingivitisom, a sam tretman doveo je do smanjenja krvarenja gingive i poboljšanja zdravlja, što se pripisalo protuupalnom i antiedematoznom djelovanju kiseline. Nadalje, Piloni i sur. istraživali su utjecaj HA na kliničke parametre kod pacijenata sa parodontitisom. Rezultati su pokazali poboljšane ishode u grupi pacijenata koji su tretirani HA, na što je ukazalo značajno smanjenje krvarenja pri sondiranju. Eick i sur. evaluirali su efektivnost HA u kombinaciji sa struganjem i poliranjem korijenova, a rezultati su pokazali značajno veće smanjenje dubine sondiranja džepova u grupi s HA, u usporedbi s grupom u kojoj je provedeno samo struganje i poliranje korijenova (5, 6). Gubitak interdentalne papile također je jedan od vodećih problema u suvremenoj parodontologiji, a osim što predstavlja estetski problem zbog nastanka tzv. „crnih trokuta“, nepovoljno utječe i na fonaciju te predstavlja predilekcijsko mjesto za nakupljanje plaka. Različiti kirurški postupci nameću se kao potencijalno rješenje, ali kompliciran pristup te ograničena krvna opskrba papile čine njihovu predvidljivost i rezultate nesigurnima. Korištenje injekcijskih gelova s HA pokazalo se kao povoljan minimalno invazivan postoperativnom nelagodnom pacijenata (7). U istraživanju koje su proveli Alhabashneh i sur. zabilježeno je statistički značajno smanjenje visine crnog trokuta tijekom 6 mjeseci nakon tretmana injekcijama HA. Opaženo je klinički vidljivo smanjenje visine crnog



Slika 2. Primjena HA u regenerativnom kirurškom zahvatu – intrakoštani defekt na zubu 12 distalno. Ljubazno ustupila izv. prof. dr. sc. Ana Badovinac.



Slika 3. Primjena HA u mukogingivnom kirurškom zahvatu – proširenje pojasa pričvrstne gingive slobodnim gingivnim transplantatom. Ljubazno ustupila izv. prof. dr. sc. Ana Badovinac.

trokuta od oko 8 %, 39 % i 29 % nakon tri tjedna, tri mjeseca i 6 mjeseci. Važno je istaknuti da je od trećeg do šestog mjeseca visina crnog trokuta značajno porasla za 0,21 mm (10 %), što se može objasniti činjenicom da se HA prirodno razgrađuje u tijelu. Rezultati su potvrdili ranije spoznaje; Awartani i Tatakis također su zabilježili smanjenje površine crnog trokuta, no studija Bertl i sur. nije pokazala značajne razlike u skupini koja je primila injekciju HA u odnosu na kontrolnu skupinu koja je tretirana injekcijom fiziološke otopine. Razlike u rezultatima mogu biti povezane s korištenim materijalom i koncentracijom istoga, razlikama u metodama i mjestima primjene lijeka te razlikama u veličini gubitka papile (8). Svoju ulogu kiselina je pronašla i u mukogingivnoj kirurgiji kao pomoćno sredstvo u procesu prekrivanja recesija. Recesije se najčešće pojavljuju uslijed parodontne bolesti te kao posljedica neadekvatne tehnike četkanja, a u terapiji istih koriste se peteljkašti režnjevi, slobodni vezivnotkivni i gingivni transplantati te derivati caklinskog matriksa. Najbolji rezultat u terapiji recesija klase I i II po Milleru pokazali su slobodni vezivnotkivni transplantat i derivati caklinskog matriksa u kombinaciji s koronarno pomaknutim režnjem. Pilloni i sur. uspoređivali su ishode terapije recesija klase I po Milleru: koronarno pomaknuti režanj sam i u kombinaciji s hijaluronskom kiselinom, a mjereni parametri bili su dubina recesije, dubina sondiranja, razina pričvrstka i keratiniziranog tkiva. Oticanje i subjektivni osjećaj nelagode bili su znatno manji u testnoj skupini tjedan dana nakon operativnog zahvata, a nakon 18 mjeseci smanjenje

recesije iznosilo je 2,7 mm u testnoj skupini, a u kontrolnoj 1,9 mm. Dobitak razine pričvrstka bio je 3,0 mm u testnoj skupini te 2,0 mm u kontrolnoj skupini; nije bilo osjetnih razlika u vrijednostima dubina sondiranja i količini keratiniziranog tkiva među skupinama (9). U istraživanju Rajana i sur. 9 mjeseci nakon provedene terapije zabilježeno je 77,84 % prekrivenosti korijena kontrolne skupine gdje je upotrijebljen slobodni vezivnotkivni transplantat (SVT) s koronalno pomaknutim režnjem te 82,15 % testne skupine gdje je uz tehniku koronalno pomaknutog režnja primijenjen gel HA. Gel korišten u ovom istraživanju nudio je nekoliko prednosti u odnosu na SVT, uključujući eliminaciju postojanja drugog kirurškog mjesta za uzimanje transplantata i s kirurškim zahvatom povezanih morbiditeta i trauma, smanjeno vrijeme trajanja operacije, veću prihvaćenost postupka od strane pacijenata i zadovoljavanje estetskih zahtjeva (10). Istraživanja su pokazala i da HA potiče osteogenezu, poboljšava rast kosti djelujući kao nositelj osteoinduktivnih spojeva te potiče njenu ravnomjernu distribuciju i postizanje adekvatne gustoće. Kim i sur. primijenili su HA u alveolama nakon ekstrakcije zuba, a rezultati su pokazali značajno povećanje formacije kosti u usporedbi s kontrolnom skupinom. Osim toga, 2016. godine Chen i sur. prezentirali su biološke dokaze da HA visoke molekulske mase pospješuje ranu mineralizaciju stanica pulpe posredstvom CD44 receptora. Dokazano je i da HA pospješuje osteogenetski učinak koštanog morfogenetskog proteina (BMP-2) interferencijom sa Smad obitelji unutarstaničnih proteina. HA također suprimira fosforilaciju kinaze

regulirane vanstaničnim signalima (ERK), kao i djelovanje antagonista BMP-2 poput noggina i follistatina (11, 12). Budući da je cilj vođene tkivne regeneracije (GTR) stvaranje nove kosti, cementa i vezivnog tkiva, početak uporabe HA u regenerativnoj kirurgiji nije bio iznenađujuć. Ideja istraživanja koje su proveli Engstrom i sur. bila je istražiti protuupalne i regenerativne učinke HA na kost. Jedna skupina ispitanika sastojala se od pacijenata koji bili podvrgnuti struganju i poliranju korijenova, dok je druga skupina podvrgnuta GTR operaciji vođenom membranom kako bi se spriječilo urastanje epitela u ranu. Nakon 6 mjeseci, prosječne dubine sondiranja smanjene su s 7,8 mm na 3,7 mm na testnim područjima tretiranim HA i s 7,3 mm na 4,3 mm na kontrolnim područjima u grupi tretiranoj kirurškom terapijom. U nekirurškoj skupini nakon 6 mjeseci, prosječne dubine sondiranja smanjene su s 6,4 mm na 3,9 mm na testnim područjima tretiranim HA i s 6,8 mm na 4,2 mm na kontrolnim područjima (13). Ballini i sur. koristili su HA i autologni koštani nadomjestak, dobiven iz intraoralnog područja za liječenje intrakoštanih defekata, nakon struganja i poliranja korijenova. Nakon 9 mjeseci, radiološke snimke pokazale su obećavajuće rezultate s obzirom da u kirurškom postupku nije korištena membrana; popunjenje intrakoštanih defekata, izostanak bakterijske kontaminacije, a dobitak pričvrstka prosječno je iznosio 2,6mm (14).

Zaključak

Na temelju dosadašnjih istraživanja i saznanja, hijaluronska kiselina pokazuje potencijal kao terapijski agens za obnavljanje parodontnog integriteta zbog svog protuupalnog i antibakterijskog djelovanja. S obzirom na njezinu ključnu ulogu u procesu cijeljenja i regeneracije tkiva nakon upale i ozljeda, može se koristiti kao dodatak mehaničkoj terapiji u liječenju gingivitisa i parodontitisa, regenerativnoj kirurškoj terapiji, terapiji recesija i prilikom gubitka interdentalne papile. Međutim, istraživanja o njezinoj primjeni u parodontologiji još uvijek su heterogena i ne pružaju konzistentne rezultate, dok neki autori izvještavaju o pozitivnim učincima, drugi pak ne bilježe značajne razlike u kliničkim ishodima između kontrolnih i testnih skupina. Važno je istaknuti da primjena hijaluronske kiseline nije dovela do pogoršanja kliničkih parametara niti negativnih učinaka u nekirurškim i kirurškim

parodontnim zahvatima, ali su potrebna daljnja istraživanja s većim brojem ispitanika i dugoročnim praćenjem kako bi se dobili precizniji zaključci o ulozi hijaluronske kiseline u regeneraciji tkiva.

Literatura

1. Bukhari SNA, Roswandi NL, Waqas M, Habib H, Hussain F, Khan S, et al. Hyaluronic acid, a promising skin rejuvenating biomedicine: A review of recent updates and pre-clinical and clinical investigations on cosmetic and nutricosmetic effects. *Int J Biol Macromol.* 2018 Dec; 120(Pt B):1682-95.
2. Abatangelo G, Vindigni V, Avruscio G, Pandis L, Brun P. Hyaluronic Acid: Redefining Its Role. *Cells.* 2020;9(7):1743.
3. Dovedyts M, Liu ZJ, Bartlett S. Hyaluronic acid and its biomedical applications: A review. *Engineered Regeneration.* 2020;1:102-13.
4. Juncan AM, Moisă DG, Santini A, Morgovan C, Rus L-L, Vonica-Țincu AL, et al. Advantages of Hyaluronic Acid and Its Combination with Other Bioactive Ingredients in Cosmeceuticals. *Molecules.* 2021;26(15):4429.
5. Bhati A, Fageeh H, Ibraheem W, Fageeh H, Chopra H, Panda S. Role of hyaluronic acid in periodontal therapy: review. *Biomed Rep.* 2022 Sep 28;17(5):91.
6. Davidopoulou S, Kalfas S, Karakostas P. Use of hyaluronic acid in periodontal disease treatment: A systematic review. *J Contemp Dent Pract.* 2022;23:355-70.
7. Makdisi J, Akbari S, Zayeri F, AslRoosta H, Yaghoobee S. Application of Hyaluronic Acid for Treatment of Interdental Papillary Deficiency: A Systematic Review and Meta-Analysis. *Front Dent.* 2023 Jun 6;20:19.
8. Alhabashneh R, Alomari S, Khaleel B, Qinawi H, Alzaubi M. Interdental papilla reconstruction using injectable hyaluronic acid: A 6 month prospective longitudinal clinical study. *J Esthet Restor Dent.* 2021 Apr;33(3):531-7.
9. Hercigonja M. Uporaba hijaluronske kiseline u regeneraciji parodonta [Diplomski rad]. Zagreb: Sveučilište u Zagrebu, Stomatološki fakultet; 2020.
10. Rajan P, Rao NM, Nera M, Rahaman SM. Hyaluronon as an adjunct to coronally advanced flap for the treatment of gingival recession defects. *Natl. J. Integr. Res. Med.* 2015;6:94-100.
11. Lorenzi C, Leggeri A, Cammarota I, Carosi P, Mazzetti V, Arcuri C. Hyaluronic Acid in Bone Regeneration: Systematic Review and Meta-Analysis. *Dent J (Basel).* 2024 Aug 19;12(8):263.
12. Zhai P, Peng X, Li B, Liu Y, Sun H, Li X. The application of hyaluronic acid in bone regeneration. *Int J Biol Macromol.* 2020 May 15;151:1224-39.
13. Engström PE, Shi XQ, Tronje G, Larsson A, Welander U, Fritthiof L, et al. The effect of hyaluronan on bone and soft tissue and immune response in wound healing. *J Periodontol.* 2001 Sep;72(9):1192-200.
14. Ballini A, Cantore S, Capodiferro S, Grassi FR. Esterified hyaluronic acid and autologous bone in the surgical correction of the infra-bone defects. *Int J Med Sci.* 2009;6(2):65-71.