

Planocelularni karcinom kože aksilarne regije u hrčka

Cutaneous squamous cell carcinoma of the axillary region in a hamster



Huber, D.

Sažetak

Planocelularni karcinom iznimno je rijetka dijagnoza za kožnu neoplaziju u hrčka. Zbog svoje rijetkosti nisu identificirani rizični faktori za razvoj neoplazije niti se radi stupnjevanje dijagnosticiranih neoplazija, kao što je to slučaj kod pasa i mačaka. Ovaj rad opisuje slučaj kutanog planocelularnog karcinoma u hrčka, popraćen makroskopskim i mikroskopskim slikama te pregledom dosadašnjeg znanja o tim tumorima u hrčka.

Ključne riječi: planocelularni karcinom, karcinom pločastog epitela, hrčak

82

Abstract

Squamous cell carcinoma is an extremely rare diagnosis for cutaneous neoplasia in hamsters. Due to its rarity, risk factors for the development of neoplasia have not been identified, nor are the diagnosed tumors graded, as it is the case in canines and felines. This paper describes a case of cutaneous squamous cell carcinoma in a hamster, accompanied by gross and microscopic images, and a review of the current knowledge about these tumors in hamsters.

Key words: squamous cell carcinoma, SCC, hamster

Anamneza

Dostavljen je uzorak kožne tvorbe uklonjene iz lijevog pazušnog područja hrčka, ženskog spola, starog jednu godinu. Tvorba je multinodularna oblika, veličine 30 mm x 17 mm, tvrdoelastične konzistencije, pomična na podlozi. Površina je prekrivena alopetičnom kožom koja je fokalno ulcerirana. Tvorba je 24 sata fiksirana u 4 %-tnom neutralnom i puferiranom formalinu, narezana na tanke podužne presjeke, rutinski dehidrirana u histokinetu, uklopljena u parafin, izrezana na rezove debljine 4 µm i obojena hematoksilin-eozin (HE) bojom za histološke preparate.

Makroskopski nalaz vidljiv je na slici 1.

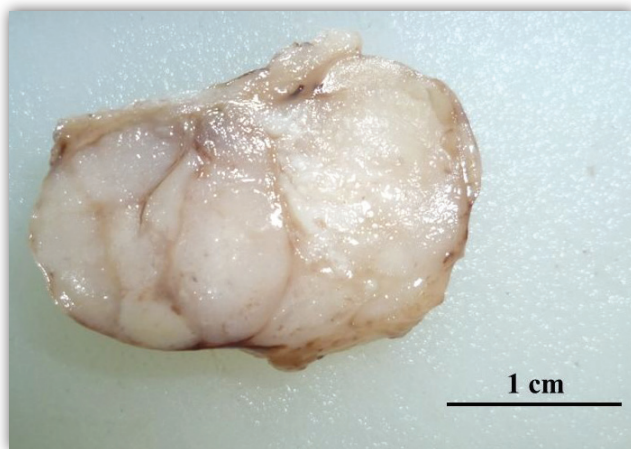
Histološki nalaz vidljiv je na slikama 2 do 5.

Dijagnoza: planocelularni karcinom (karcinom pločastog epitela).

Komentar

Planocelularni karcinomi (karcinomi pločastog epitela) maligne su neoplazije koje se razvijaju od pločastih epitelnih stanica (Goldschmidt i Goldschmidt, 2017.). Iako se najčešće pojavljuju kao tumori kože, mogu se razviti u bilo kojemu organu čija je sluznica

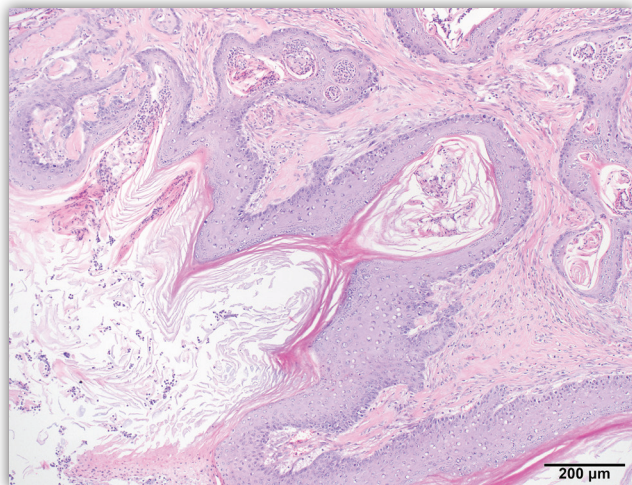
Dr. sc. Doroteja HUBER, dr. med. vet., univ. mag. med. vet., docentica, Zavod za veterinarsku patologiju, Veterinarski fakultet, Sveučilište u Zagrebu. Dopisna autorica: dhuber@vef.unizg.hr



Slika 1. Tvorba uklonjena iz lijevog pazušnog područja hrčka, nakon fiksacije u formalinu – tvorba je multinodularna oblika, bijele boje, suhe prezerne površine i prhke koherencije.

obložena pločastim epitelom, primjerice u jednjaku, nežljezdanom dijelu želučane sluznice konja i svinja, predželucima preživača, usnoj i nosnoj šupljini u svih domaćih životinja (najčešće u pasa i mačaka) te u mokraćnom mjehuru, što je često kod goveda (Goldschmidt i Goldschmidt, 2017.).

U domaćih su životinja zabilježeni različiti rizični čimbenici za razvoj kožnog planocelularnog karcinoma, poput izloženosti UV zračenju, nedostatka pigmenta i odsutnosti ili smanjena gustoće dlake na zahvaćenim područjima (Goldschmidt i Goldschmidt, 2017.). Kod nekih tipova planocelularnog karcinoma, poput planocelularnog karcinoma *in situ* (bovenoidni *in situ* karcinom), u pasa i mačaka detektiran je papilomavirus, koji se povezuje s razvojem ove neopla-

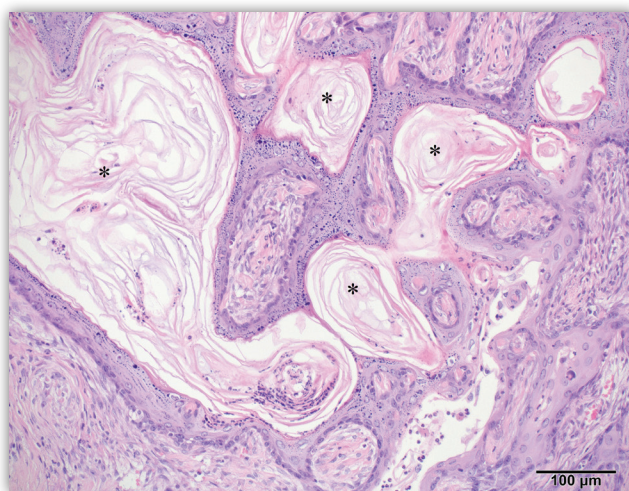


Slika 2. Iz epidermisa u dermis urasta neoplazija koja tvori grebene i otočiće međusobno odvojene velikom količinom vezivnotkivne strome. Prema izgledu tumorskih stanica i obrascu rasta neoplazija odgovara planocelularnom karcinomu. HE, povećanje objektiva 10 x.

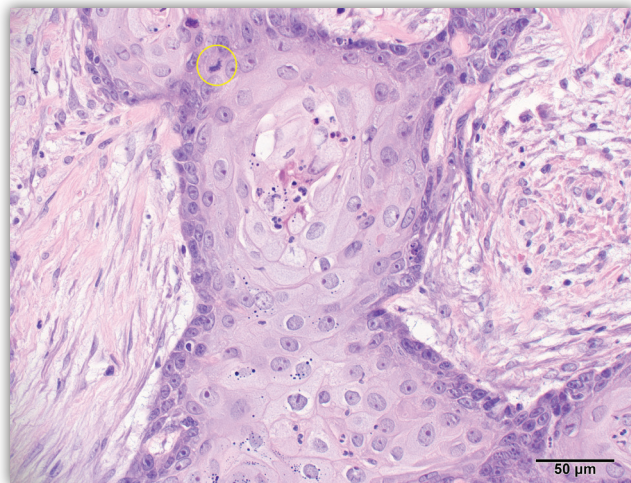
zije (Goldschmidt i Goldschmidt, 2017.). U goveda, konja i pasa zabilježena je pasminska predispozicija, pa herefordsko i simentalsko govedo pokazuju povećan rizik za planocelularni karcinoma kada se drže na većim nadmorskim visinama s duljim ekspozicijom Sunčevu zračenju (Goldschmidt i Goldschmidt, 2017.). U konja se neoplazija najčešće pojavljuje u belgijskog konja (Brabant) te pasmina Clydesdale, Shire, američki *paint* i Appaloosa (Goldschmidt i Goldschmidt, 2017.). U pasa je povećana incidencija zabilježena u krvosljednika (pas Sv. Huberta), velikog šnaucera, Keeshonda, irskog plavog terijera i bulmastifa (Goldschmidt i Goldschmidt, 2017.). Slični rizični čimbenici i predispozicija nisu zabilježeni u hrčaka, zbog niske prevalencije ove neoplazije i posljedičnog nedostatka podataka koji bi omogućili veća epidemiološka istraživanja. Osim toga, većina hrčaka uzgaja se ili drži u kontroliranom unutarnjem okolišu, bez znatnije izloženosti UV zračenju (Banks i sur., 2010.).

Hrčci su popularni egzotični kućni ljubimci, a često se koriste i kao laboratorijske životinje (Kondo i sur., 2008.). Tumori kože i potkožja rijetko su zabilježeni u hrčaka (Bennett, 2012.), a najčešće dijagnosticirane neoplazije jesu melanom i mastocitom (Bennett, 2012.). U mačaka postoji predispozicija za razvoj tumora u koži uške, kapaka i hrpta nosa, međutim slična anatomaska predispozicija nije uočena u hrčaka, kao što je već navedeno, zbog niske prevalencije (Goldschmidt i Goldschmidt, 2017.).

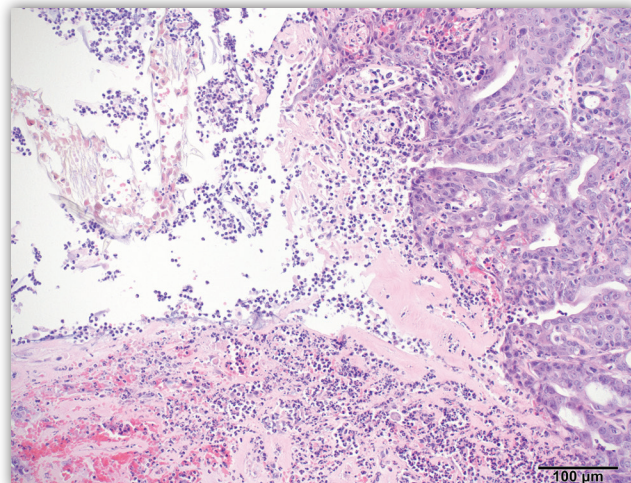
Za razliku od pasa i mačaka, u kojih je planocelularni karcinom jedan od najčešćih tumora kože (Mauldin i Peters-Kennedy, 2016.; Huber i sur., 2024.), kod hrčaka se radi o rijetkoj dijagnozi. U istraživanju koje je obuhvatilo populaciju hrčaka držanih kao



Slika 3. U središtu brojnih otočića i trabekula vidljivo je nakupljanje keratina u obliku keratinskih bisera (zvjezdice), koji su karakteristični za planocelularni karcinom. HE, 20 x.



Slika 4. Tumorske stanice pokazuju anizocitozu, anizokariozu, divovske stanične oblike i naglašene nukleoluse unutar jezgre. Povremeno se vide mitoze (žuti krug) HE, 40 x.



Slika 5. Na površini neoplazije vidljiv je fokalno ekstenzivni ulkus kože uz prateće krvarenje, gnojnu upalu i nastanak serocelularne kruste sastavljene od upalnih stanica, fibrina, eritrocita, propalih stanica i ostataka dlake. HE, 20 x.

kućni ljubimci otkriveno je šest slučajeva planocelularnog karcinoma u skupini od 85 hrčaka tijekom razdoblja od 14 godina, što čini prevalenciju od 7 % (Kondo i sur., 2008.). Suprotno tome, istraživanja provedena na populacijama laboratorijskih hrčaka nisu otkrila ni jedan planocelularni karcinom na više od 1400 pregledanih jedinki (Pour i sur., 1976.; Pour i sur., 1979.).

U prikazanom slučaju u ovom radu za dijagnostičku je obradu bila dostupna samo uklonjena odstranjena neoplazija, uz ograničene kliničke podatke. Podaci o preživljenju životinje nakon kirurške ekscizije i postavljanja dijagnoze nisu poznati, kao ni informacija o prisutnosti eventualnih metastaza u organizmu životinje.

Literatura

- BANKS, R. E., J. M. SHARP, S. D. DOSS, D. A. VANDERFORD (2010): Hamsters. U: Banks, R. E., J. M. Sharp, S. D. Doss, D. A. Vanderford: Exotic Small Mammal Care and Husbandry. Wiley-Blackwell, Danvers, MA, USA (103-109).
- BENNETT, R. A. (2012): Soft Tissue Surgery. U: Quesenberry, K. E., J. W. Carpenter: Ferrets, Rabbits & Rodents – Clinical Medicine and Surgery, 3rd ed. Elsevier Saunders, St. Louis, Missouri, USA (373-391).
- GOLDSCHMIDT, M. H., K. H., GOLDSCHMIDT (2017): Epithelial and Melanocytic Tumors of the Skin. U: Meuten, D. J.: Tumor sin Domestic Animals, 5th ed., Wiley Blackwell, Ames, Iowa, USA (96-99).
- HUBER, D., K. SEVERIN, D. VLAHOVIĆ, S. KRIŽANAC, S. MOFARDIN, I. MIHOKOVIĆ BUHIN, L. MEDVEN ZAGRADIŠNIK, I.-C. ŠOŠTARIĆ-ZUCKERMANN, A. GUDAN KURILJ, B. ARTUKOVIĆ, M. HOŠTETER (2024): Cancer morbidity in Croatian cats: Retrospective study on spontaneously arising tumors (2009–2019). Top. Companion. Anim. Med. 58, 100841. doi: 10.1016/j.tcam.2023.100841.
- KONDO, H., M. ONUMA, H. SHIBUYA, T. SATO (2008): Spontaneous Tumors in Domestic Hamsters. Vet. Pathol. 45, 674-680. doi: 10.1354/vp.45-5-674
- MAULDIN, E. A., J. PETERS-KENNEDY (2016): Squamous cell carcinoma – Integumentary System. U: Grant Maxie, M. Pathology of Domestic Animals, 6th ed., Elsevier. St. Louis, Missouri, USA (712-714).
- POUR, P, J. ALTHOFF, S. Z. SAIMASI, K. STEPAN (1979): Spontaneous Tumors and Common Diseases In Three Types of Hamsters. J. Natl. Cancer. Inst. 63, 797-811. doi: 10.1093/jnci/63.3.797.
- POUR, P., N. KMOCH, E. GREISER, U. MOHR, J. ALTHOFF, A. CARDESA (1976): Spontaneous Tumors and Common Diseases in Two Colonies of Syrian Hamsters. I. Incidence and Sites. J. Natl. Cancer. Inst. 56, 931-935. doi: 10.1093/jnci/56.5.931.