

Denzitometrijska procjena gustoće mandibularne kosti na ortopantomogramima

Dubravka Knezović Zlatarić¹
Asja Čelebić¹
Ognjen Milat²

¹Zavod za stomatološku
protetiku Stomatološkog
fakulteta Sveučilišta u
Zagrebu

²Institut za fiziku, Zagreb

Sažetak

Svrha rada bila je ocijeniti preciznost mikrodenzitometrijske metode na ortopantomogramima. U tu je svrhu upotrebljen bakreni kalibracijski klin (BKK) sastavljen od 5 slojeva, debeo od 0,1 do 0,5 mm. Ortopantomogrami su digitalizirani, a na digitaliziranim su snimkama izmjerene razine sivila na bakrenom kalibracijskom klinu te u području istraživanja. Izmjerene vrijednosti svih razina sivila, uz pomoć polinomne funkcije trećeg stupnja izražene su u ekvivalentima debljine bakrenog kalibracijskog klina. Uspoređujući vrijednosti ekvivalenata u području istraživanja na prvoj i drugoj digitaliziranoj snimci istog pacijenta vidljivo je da se razlike među njima kreću unutar 10%. Deset pacijenata dobrovoljaca slikano je dva puta, u vremenskom razmaku od 5 minuta. Rezultati su pokazali da je mikrodenzitometrijskom metodom moguće otkriti promjene u mineralnom sastavu koštanoga tkiva kada one dosegnu 10%.

Ključne riječi: *denzitometrija, mandibula, ortopantomogrami.*

Acta Stomat Croat
2002; 29-37

IZVORNI ZNANSTVENI
RAD

Primljeno: 18. rujna 2001.

Adresa za dopisivanje:

Dubravka Knezović Zlatarić
Zavod za stomatološku
protetiku
Stomatološki fakultet
Gundulićeva 5, 10000 Zagreb

Uvod

Rendgenska je slika najjednostavniji način za otkrivanje koštanih promjena. No osteopenija na rendgenskoj slici postaje vidljiva tek kada zahvati 30%, a ponekad čak i 50-60% koštane strukture.

Ortopantomogram se, kao radiološka tehnika, u stomatologiji upotrebljava već mnogo godina te je nezamjenjivo sredstvo u kliničkoj protetskoj dijagnostici i u planiranju protetskog tretmana. Također je vrlo koristan u oralnoj kirurgiji, osobito prigodom ekstrakcijskih i operativnih zahvata.

Neke vrlo precizne tehnike, poput kompjutorizirane tomografije i magnetske rezonancije, unapre-

đuju preciznost dijagnostike, međutim uporaba te tehnologije vrlo je skupa.

U stomatološkoj protetici vrlo je važno nadzirati i pratiti stanje koštanih struktura čeljusti, naročito gustoću rezidualnoga grebena gornje i donje čeljusti podložnog resorptivnim promjenama nakon vađenja zuba te u tijeku nošenja djelomičnih ili potpunih proteza.

U tu svrhu danas se rabe razne tehnike: gama-fotonska apsorpciometrija (1-4), X-ray dvofotonska apsorpciometrija (5-9), jednofotonska ili dvofotonska apsorpciometrija (9-11), dvoenergijska apsorpciometrija (12-16), kvantitativna kompjutorizirana tomografija (12-16) i raščlamba neutronske aktivacije (17, 18).

Skandinavski su istraživači (19, 20) razvili standardne metode za mjerenje visine alveolarnoga grebena na ortopantomogramu u svrhu procjene gubitka kosti.

Najjednostavniji i najjeftiniji način za procjenu koštanoga gubitka u gornjoj i donjoj čeljusti u protetici svakako je ortopantomogram. No vrlo je teško uspoređivati dva različita ortopantomograma, što je nužno kako bi se procijenilo stanje gornje i donje čeljusti.

Poteškoće nastaju prigodom standardizacije položaja glave pacijenta pri slikanju, zatim pri razlici u dozi zračenja i jakosti struje, te zbog anatomskih varijacija koštanih struktura (14). Razlike u ekspoziciji, razvijanju filma i digitalizaciji ortopantomograma potrebno je kompenzirati uporabom bakrenoga kalibracijskog klina (BKK). U literaturi je poznato vrlo mnogo različitih materijala i različite konzistencije materijala koji se rabe u svrhu izradbe BKK-a: alumunij (21-24), bakar (25-27), nikal (28, 29), tekućine poput CsCl ili CaCl₂ (13) koje simuliraju gustoću kosti, etatol koji simulira gustoću masnih stanica, ili voda koja simulira gustoću mekih tkiva (30).

Ortopantomogrami, standardizirani na taj način, omogućuju mjerenje razmjernih vrijednosti mineralnoga sastava košanih struktura gornje i donje čeljusti.

Svrha ovoga istraživanja bila je istražiti ponovljivost procedure te odrediti stupanj pouzdanosti mikrodenzitometrijske metode služeći se BKK-om sastavljenim od 5 slojeva na ortopantomogramima.

Materijali i metode

U istraživanju je sudjelovalo deset pacijenata dobrovoljaca. Svim su ispitanicima potanko objašnjeni protokol snimanja i svrha istraživanja te su ispitanici pismeno dali svoj pristanak. Svim su pacijentima napravljena dva ortopantomograma (unutar 5 minuta) pod gotovo podjednakim uvjetima (položaj pacijentove glave, položaj rendgen aparata, te duljina ekspozicije). Rendgenski je uređaj (Siemens, Orthophos) namješten na prosječnu vrijednost napona od 69 kV, uz konstantnu jakost struje od 16 mA/s te vrijeme ekspozicije od 16 sekundi. U tu

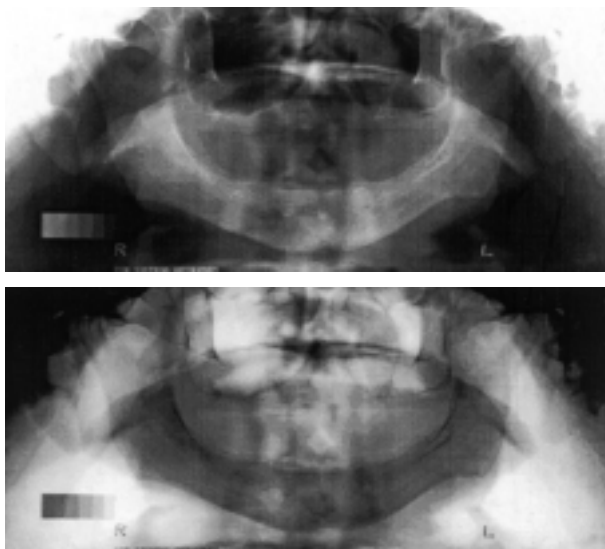
svrhu upotrebljeni su Kodak T-Mat S/RA filmovi (15 x 30 cm). Svi su filmovi razvijeni u automatskoj tamnoj komori (Dürr Dental XR 24 Nova) programiranoj na 12 minuta. U donji desni dio kućišta rendgenskoga filma postavljen je BKK (kako ne bi pokrivaio koštane strukture mandibule) kao referentna vrijednost u svim snimanjima.

BKK se sastojao od 5 slojeva debljine od 0,1 do 0,5 mm. Na taj su način sve moguće razlike u ekspoziciji, razvijanju filma ili digitalizaciji slika svedene na najmanju mjeru.

Ortopantomogrami su digitalizirani na transparentnom skeneru Lynotype-Hell (8-bit, 300 DPI).

Na svim digitaliziranim slikama očitane su razine sivila (eng. gray level - GL) na svakom sloju BKK-a te na četiri slučajno odabrane točke na mandibuli u području istraživanja (engl. region of interest - ROI). Očitavanje razine sivila izvršeno je s pomoću Scion image (Beta 4.0.2) softvera za mjerenje razine sivila na slici. Svim su digitaliziranim slikama prije očitavanja bijele i crne boje invertirane (Slika 1).

S obzirom na činjenicu da usporedba dvaju digitaliziranih slika s pomoću izmjerenih razina sivila (GL) nije dovoljno precizna, sve razine sivila pre-računane su u pripadajuće optičke gustoće (OD) po formuli:



Slika 1. Digitalizirani i invertirani oblik ortopantomograma
Figure 1. Digitised and inverted image of the panoramic radiograph

$$OD = -\log I_1/255$$

OD - optička gustoća, i

I_1 - izmjerena razina sivila.

Kako bi se moglo uspoređivati dvije digitalizirane slike, vrijednosti optičkih gustoća BKK-a, korigiranih regresijskom krivuljom, trebale bi biti podjednake. Na taj su način optičke gustoće izražene u ekvivalentima debljine BKK-a (Eq SWT) (optičke gustoće korigirane su uporabom regresijske krivulje polinoma trećega stupnja (31, 32)), a dvije su različite digitalizirane slike izjednačene (kompenzirane su moguće razlike nastale tijekom snimanja i digitaliziranja).

Optička gustoća svakoga sloja BKK-a postavljena je u korelaciju sa stvarnom, izmjerenom debljinom svakoga sloja BKK-a (SWT) koristeći se regresijskom krivuljom polinoma trećega stupnja.

Optičke gustoće svih točaka u području istraživanja (ROI) na isti su način pretvorene u ekvivalente stvarne debljine BKK-a (Eq ROI).

Zatim su izračunane razlike između stvarne debljine BKK-a i dobivenih ekvivalenata stvarne debljine BKK-a (SWT - Eq SWT) te su te vrijednosti izražene postotkom (error % SW) prema formuli:

$$100 - Eq\ SWT * 100 / SWT.$$

Jednaki postupak proveden je u svih deset pacijenata.

Rezultati

Vrijednosti i procedura izračunavanja za prvoga pacijenta prikazane su u tablici 1, slici 2, tablici 2 i slici 3.

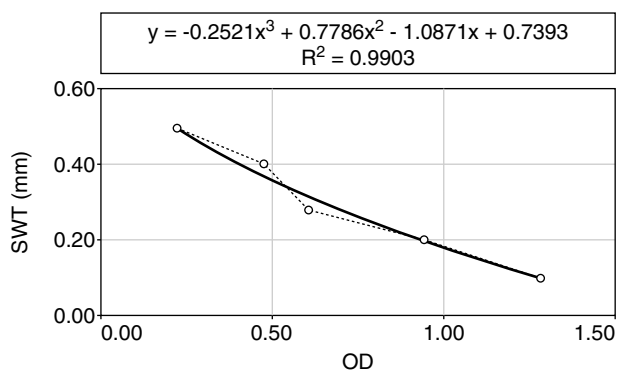
U tablici 1 prikazane su vrijednosti izmjerenih razina sivila za sve slojeve BKK-a (GL SW1) i za sve točke ROI-a (GL ROI1) te njihove izračunane vrijednosti optičkih gustoća (OD SW1, OD ROI1) na prvom ortopantomogramu. Formula za izračunavanje ekvivalenata debljine BKK-a (Eq SWT1) i korelacija optičkih gustoća svih slojeva BKK-a (OD SW1) i stvarne debljine BKK-a (SWT) na prvom ortopantomogramu prvoga pacijenta prikazane su na slici 2.

Prikazana formula uporabljena je i da bi se izračunali ekvivalenti debljine BKK-a za sve točke ROI-a za prvi ortopantomogram (Eq ROI1).

Tablica 1. Varijable izmjerene na prvom ortopantomogramu

Table 1. Variables measured on the first panoramic radiograph

GL SW 1	OD SW 1	SWT	EQ SWT	SWT - EQ SWT	Error % SW 1
14.00	1.26	0.10	0.10	0.00	0
29.00	0.94	0.20	0.19	0.01	5
67.00	0.58	0.30	0.32	-0.02	6.25
88.00	0.46	0.40	0.38	0.02	5
140.00	0.26	0.50	0.50	0.00	0
GL ROI 1	OD ROI 1		EQ ROI 1		
81.00	0.50		0.36		
116.00	0.34		0.45		
146.00	0.24		0.52		
83.00	0.49		0.37		



Slika 2. Odnos optičke gustoće BKK i stvarne debljine BKK na prvom ortopantomogramu

Figure 2. Relation between OD SW and SWT on the first panoramic radiograph

Kako bi se vidjelo postoji li razlika između ekvivalenata debljine i stvarne debljine BKK-a, te su vrijednosti međusobno oduzete (SWT - Eq SWT1), a dobivena vrijednost predstavlja rezidualnu pogrešku na prvom ortopantomogramu (error % SW1) te je izražena u obliku postotka.

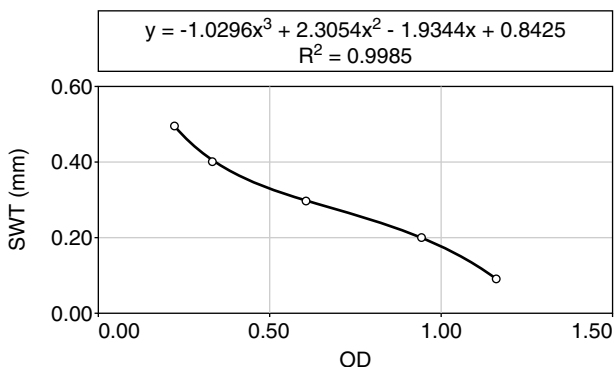
Isti je postupak uporabljen pri izračunavanju drugoga digitaliziranog ortopantomograma kod prvoga pacijenta (tablica 2, slika 3).

Uspoređujući dva ortopantomograma u prvoga pacijenta, razlika u ekvivalentima debljine BKK-a (Eq SWT) u svim slojevima nije bila veća od 6,25%,

Tablica 2. Varijable izmjerene na drugom ortopantomogramu

Table 2. Variables measured on the second panoramic radiograph

GL SW ₂	OD SW ₂	SWT	EQ SWT	SWT-EQ SWT	Error % SW ₂
18.00	1.15	0.10	0.10	0.00	0
28.00	0.96	0.20	0.20	0.00	0
70.00	0.56	0.30	0.30	0.00	0
112.00	0.36	0.40	0.40	0.00	0
148.00	0.24	0.50	0.50	0.00	0
GL ROI ₂	OD ROI ₂		EQ ROI ₂		Error % ROI ₂
83.00	0.49		0.33		9
140.00	0.26		0.48		10
151.00	0.23		0.51		2
97.00	0.42		0.36		3



Slika 3. Odnos optičke gustoće BKK i stvarne debljine BKK na drugom ortopantomogramu

Figure 3. Relation between OD SW and SWT on the second panoramic radiograph

a razlika u ekvivalentima u točkama ROI-a (Eq ROI) nije bila veća od 10%.

Nakon istog izračunavanja za svih 10 pacijenata, razlika u ekvivalentima debljine BKK-a (Eq SWT) nije bila veća od 7,5%, a razlika u ekvivalentima u točkama ROI-a (Eq ROI) nije bila veća od 10%.

Rasprava

Povećana uporaba ortopantomograma, kao važnoga sredstva u protetskoj dijagnostici, omogućuje

još veću dostupnost bitnih podataka u vezi sa stanjem koštanih struktura čeljusti.

U literaturi su dosad zabilježena brojna nastojanja za usporedbom dvaju digitaliziranih snimaka istog pacijenta bez njihove prethodne standardizacije. Rezultati takvih istraživanja pokazala su se manje preciznima (33).

Nije moguće dobro pratiti promjene u stanju rezidualnih grebena gornje i donje čeljusti bez uporabe kalibracijskoga klina.

Osnovna uloga kalibracijskoga klina jest kompenzirati sve moguće razlike u snimanju, razvijanju i digitalizaciji ortopantomograma.

Mnogi autori u literaturi navode uporabu aluminijskoga kalibracijskog klina (21-24), no zbog svoje veličine i debljine aluminijski je kalibracijski klin vrlo nezgrapjan za aplikaciju na filmsku kasetu ortopantomograma. Zbog toga se razloga vrlo često rabi bakreni kalibracijski klin.

Devlin i Horner su se npr. služili kalibracijskim klinom izrađenim od nikla, sastavljenim od 13 slojeva (28, 29).

Međutim, duljina takva klina obično je prevelika da bi se klin mogao postaviti na filmsku kasetu a da pritom ne pokriva tvrda koštana tkiva.

Iako je mnogo preciznije izraditi kalibracijski klin sa što više slojeva, u ovom se je istraživanju pokazalo da je BKK s pet slojeva dovoljan (sve izmjerene razine sivila u području istraživanja bili su unutar raspona najviše i najniže razine sivila BKK-a) te da zbog svoje dužine ne prelazi preko tvrdih struktura na filmu.

U nekim istraživanjima od optičkih gustoća svih slojeva BKK-a (OD SW) oduzimate su optičke gustoće tkiva neposredno uz BKK (21-24, 28, 29).

U ovom istraživanju BKK je postavljen tako da ne pokriva tvrda tkiva pa ta procedura nije bila potrebna. Ponekad sjene mekih tkiva koje se pojavljuju na slici mogu utjecati na rezultate, no najviša vrijednost rezidualne pogreške (error) za BKK u ovom je istraživanju bila samo 7,5%.

Veće rezidualne pogreške također mogu nastati zbog problema u standardizaciji položaja glave prigodom slikanja. To se umanjuje uporabom kefalostata.

Najveće rezidualne pogreške (10%) nastaju zato što nije moguće odrediti točno isto mjesto za mje-

renje razine sivila u točkama u području istraživanja na drugoj slici, za razliku od rezidualnih pogriješka na BKK-u (7,5%).

S obzirom na to da konvencionalna tehnika vizualne raščlambe nije dovoljno precizna da otkrije male promjene u gustoći koštanoga tkiva, metoda mikrodenzitometrije je metoda izbora kod praćenja resorptivnih promjena. Ta metoda može otkriti nastale promjene kada one prijeđu 10%, dok se vrijednosti unutar 10% smatraju pogriješkom u metodi.

Deset posto promjene koštanoga tkiva nije moguće otkriti golim okom. Ponekad je potrebno da te promjene dosegnu i do 50-60% kako bi postale vidljive.

Dodatno unapređenje metode bilo bi kada bi se oduzimale optičke gustoće mekih tkiva neposredno uz BKK-a te bi tada rezidualna pogriješka mogla biti i manja od 10%.

Zaključak

Usporedba dobivenih vrijednosti ekvivalenata bakrenog kalibracijskog klina u području istraživanja, na prvoj i drugoj digitaliziranoj snimci istog pacijenta pokazala je da razlika između njih nije veća od 10%. Svaka vrijednost veća od 10% može se, dakle pripisati promjeni u gustoći kosti mjereno dijela koštane strukture.

Može se zaključiti da je opisanom metodom mikrodenzitometrije moguće otkriti promjene u koštanoj strukturi gornje i donje čeljusti već kod 10% gubitka kosti.

Literatura

- SHIRAKI M, SHIRAKI Y, AOKI C, MIURA M. Vitamin K₂ (menatetrenone) effectively prevents fractures and sustains lumbar bone mineral density in osteoporosis. *J Bone Miner Res* 2000; 15: 515-21.
- MORGAN HM, SHAKESHAFT JT, LILICRAP SC. Gamma-ray scattering for mandibular bone density measurement. *Br J Radiol* 1999; 1069-72.
- FOUNTOS G, YASUMURA S, GLAROS D. The skeletal calcium/phosphorus ratio: a new *in vivo* method of determination. *Med Phys* 1997; 25: 1303-10.
- AHL T, DALEN N, NILSSON H, DAHLBORN M. Trabecular patterns of the calcaneum as an indeks of osteoporosis. A comparison using gamma-absorptiometry. *Int Orthop* 1993; 17: 266-8.
- PANDURIĆ J, DODIG D, KORŠIĆ M, KLARIĆ-JURKOVIĆ T. Comparison of mandibular and femoral bone density in totally and partially edentulous population. *Coll Antropol* 1996; 20: 371-6.
- MILNER M, HARRISON RF, GILLIGAN E, KELLY A. Bone density changes during two years treatment with tibolone or conjugated estrogens and norgestrel, compared with untreated controls in postmenopausal women. *Meno-pause* 2000; 7: 327-33.
- ONG FR, BOUAZZA-MAROUF K. Evaluation of bone strength: corelation between measurements of bone mineral density and drilling force. *Proc Inst Mech Eng* 2000; 214: 385-99.
- VALKEMA R, PRPIC H, BLOKLAND JA, CAMPS JA, PAPAPOULOS SE, BIJVOET OL, PAUWELS EK. Dual photon absorptiometry for bone mineral measurements using a gamma camera. *Acta Radiol* 1994; 35: 45-52.
- JONASSON G, KILIARIDIS S, GUNNARSSON R. Cervical thickness of the mandibular alveolar oprocess and skeletal bone mineral density. *Acta Odontol Scand* 1999; 57: 155-61.
- REUSZ GS, SZABO AJ, PETER F, KENESEI E, SALLAY P, LATA K, SZABO A, TULASSAY T. Bone metabolism and mineral density following renal transplantation. *Arch Dis Child* 2000; 83: 146-51.
- HANGARTNER TN, SKUGOR M. Comparison of absorptiometric evaluations from total-body and local-regional skeletal scans. *J Clin Densitom* 2000; 3: 215-25.
- KLEMETTI E, VAINIO P. Effect of bone mineral density in skeleton and mandible on extraction of teeth and clinical alveolar height. *J Prosthet Dent* 1993; 69: 21-5.
- KLEMETTI E, VAINIO P, LASSILA V, ALHAVA E. Cortical bone mineral density in the mandible and osteoporosis status in postmenopausal women. *Scand J Dent Res* 1993; 101: 219-23.
- KLEMETTI E, KOLMAKOV S, KROGER H. Pantomography in assessment of the osteoporosis risk group. *Scand J Dent Res* 1994; 102: 68-72.
- KLEMETTI E, VAINIO P. Effect of maxillary edentulousness on mandibular residual ridges. *Scand J Dent Res* 1994; 102: 309-12.
- KLEMETTI E, COLLIN H-L, FORSS H, MARKKANEN H, LASSILA V. Mineral status of skeleton and advanced periodontal disease. *J Clin Periodontol* 1994; 21: 184-8.
- KRIBBS PJ, SMITH DE, CHESNUT III CH. Oral findings in osteoporosis. Part I: Measurement of mandibular bone density. *J Prosthet Dent* 1983; 50: 576-9.
- KRIBBS PJ, SMITH DE, CHESNUT III CH. Oral findings in osteoporosis. Part II: Relationship between residual ridge and alveolar bone resorption and generalized skeletal osteopenia. *J Prosthet Dent* 1983; 50: 719-24.
- WESTERHOLM N. The determination by orthopantomographic measurement of bone resorption in the bone of the jaws. *Odontol Tidskr* 1966; 74: 52-60.

20. AINAMO J, TAMMISALO EH. The orthopantomogram in quantitative assessment of marginal bone loss. *Suom Hammaslaak Toim* 1967; 63: 132-8.
21. KRIBBS PJ, CHESNUT III CH, OTT SM, KILCOYNE RF. Relationships between mandibular and skeletal bone in an osteoporotic population. *J Prosthet Dent* 1989; 62: 703-7.
22. KRIBBS PJ. Comparison of mandibular bone in normal and osteoporotic women. *J Prosthet Dent* 1990; 63: 218-22.
23. KRIBBS PJ. Two-year changes in mandibular bone mass in an osteoporotic population. *J Prosthet Dent* 1992; 67: 653-5.
24. KRIBBS PJ, CHESNUT III CH, OTT SM, KILCOYNE RF. Relationships between mandibular and skeletal bone in a population of normal women. *J Prosthet Dent* 1990; 63: 86-9.
25. DUCKWORTH JE, JUDY PF, GOODSON JM, SOC-RANSKY SS. A method for the geometric and densitometric standardization of intraoral radiographs. *J Periodontol* 1983; 54: 435-40.
26. YOSHIOKA T, KOBAYASHI C, SUDA H, SASAKI T. Quantitative subtraction with direct digital dental radiography. *Dentomaxillofac Radiol* 1997; 26: 286-94.
27. FUJITA H, DOI K, GIGEN ML, CHAN HP. Investigation of basic imaging properties in digital radiography 5. Characteristic curves of II-TV digital systems. *Med Phys* 1986; 13: 13-8.
28. DEVLIN H, HORNER K. Measurement of mandibular bone mineral content using the dental panoramic tomogram. *J Dent* 1991; 19: 116-20.
29. HORNER K, DEVLIN H. Clinical bone densitometric study of mandibular atrophy using dental panoramic tomography. *J Dent* 1992; 20: 33-7.
30. KLEMETTI E, VAINIO P, LASSILA V, ALHAVA E. Trabecular bone mineral density of mandible and alveolar height in postmenopausal women. *Scand J Dent Res* 1993; 101: 166-70.
31. KRHEN J, KNEZOVIĆ-ZLATARIĆ D, KOBLER P, ČELEBIĆ A, MILAT O, DŽUBUR A. Intraoralno mikrodenzitometrijsko ispitivanje gustoće kosti. *Acta Stomatol Croat* 2001; 35: 343-53.
32. KNEZOVIĆ-ZLATARIĆ D. Procjena gustoće kosti pod bazom mobilnih proteza izmjerene metodom intraoralne mikrodenzitometrije. Zagreb: Stomatološki fakultet 2001. Doktorska disertacija.
33. KATANEC D, KOBLER P, ŠLAJ M, ANIĆ I, MILOŠAK T. Computer assisted densitometric image analysis (CADIA) of bone density in periradicular bone defects healing. *Coll Antropol* 1998; 22 (Suppl): 7-13.