

# PROMJENE SUBHONDRALE KOSTI KOD OSTEOARTRITISA

**Izv. prof. dr. sc. Gordana Ivanac, dr. med., specijalist radiologije,**

Klinički zavod za dijagnostičku i intervencijsku radiologiju  
Klinička bolnica Dubrava, Zagreb  
Medicinski fakultet Sveučilišta u Zagrebu

## Uvod

Osteoarthritis (OA) kompleksna je, primarno mehanički uzrokovana bolest uz genetski čimbenik koji dodatno pridonosi težini bolesti. OA nije samo bolest zglobne hrskavice, jer promjene u OA zahvaćaju cijeli zglob: zglobnu hrskavicu, subhondralnu kost, sinoviju zgloba, meniske, ligamente, zglobnu čahuru i okolne mišiće. Zglobna hrskavica, kalcificirana hrskavica te subhondralna i trabekularna kost sinergistički preuzimaju funkcionalno opterećenje zgloba i čine osteohondralnu jedinicu. Poremećaji subhondralne kosti, tj. osteohondralne jedinice pokazali su se bitnim čimbenikom u razvoju i progresiji OA.

Slikovne metode omogućuju otkrivanje promjena zglobova kod OA i njihovo praćenje kroz tijek bolesti. Pritom valja naglasiti da su klasične rentgenske (RTG) snimke i scintigrafija posebno osjetljive za otkrivanje promjena koštanih struktura. Primjenom radiofarmaka mogu se scintigrafijom detektirati zone resorpcije ili stvaranja nove kosti, tj. dobiti slika remodelacijske aktivnosti u kostima. Pritom scintigrafski nalaz odgovara stanju u trenutku pretrage. RTG snimke, s druge strane, pokazuju anatomske promjene koje su rezultat procesa u zglobu koji su se odvijali do trenutka pretrage.

## Promjene subhondralne kosti

Promjene u kosti događaju se u ranoj fazi OA, prije negoli nastupi gubitak zglobnog prostora, te ne moraju biti vidljive na RTG snimkama. Rane promjene mogu se otkriti scintigrafijom kosti, pri čemu se može pratiti izmjenjivanje faza aktivne bolesti i mirovanja. Intenzitet nakupljanja radiofarmaka povezan je s promjenama koje će tek nastupiti, kao što su gubitak zglobnog prostora, osteofitoza i subhondralna skleroza.

## Rane promjene

Osteofitoza i subhondralna skleroza također spadaju u rane promjene u OA i javljaju se prije negoli dođe do suženja zglobnog prostora. Kost ima dobru

opskrbu krvlju i posljedično ima sposobnost brze reakcije na promijenjene odnose u zglobu, dok je suženje zglobnog prostora posljedica gubitka zglobne hrskavice koja se događa tek u kasnijoj fazi bolesti. Međutim, teško je odrediti početak idiopatskog OA i postići eksperimentalni model koji bi pokazao točan redoslijed promjena u zglobu. Nekoliko studija pratilo je promjene u posttraumatskom OA koljena nakon ruptуре prednje ukrižene sveze koljena (ACL) s trenutkom traume kao početkom bolesti. Kod svih pacijenata s nesanimanom rupturom ACL-a opaženo je zadebljanje horizontalnih subhondralnih trabekula medijalnog tibijalnog platoa, između 3 i 4 godine nakon ozljede. Osteofitoza u istom segmentu opažena je u oko 50 % slučajeva u trećoj godini nakon ozljede. Suženje zglobnih prostora i promjene subhondralne kortikalne ploče nisu bile opažene. Zaključak studije je bio da se radiološki vidljive promjene javljaju 3 do 4 godine nakon ozljede, tj. početka bolesti, a zadebljanje horizontalnih subhondralnih trabekula i osteofitoza javljaju se prije suženja zglobnog prostora i prije zadebljanja subhondralne kortikalne ploče. Naravno, pitanje slijedi li idiopatski OA isti obrazac ostalo je neriješeno. Odgovor su pokušale dati studije koje su uključivale pacijente s ranim idiopatskim OA koljena. U takvih je pacijenata opaženo zadebljanje subhondralne kortikalne ploče koje nije bilo vidljivo u kontrolnoj skupini. Dokazano je da je sklerozacija kortikalne ploče povezana s promjenama u debljini hrskavice, a jedna je studija pokazala da postoji prag debljine subhondralne kortikalne ploče ispod kojeg se ne javljaju lezije zglobne hrskavice.

## Subhondralna sklerozacija

Sklerozacija subhondralne kosti vrlo rano se javlja u kostima šake zahvaćenim OA, u vrijeme dok ne postoji suženje zglobnog prostora, već zglobni prostori mogu biti i naglašeno široki u smislu edema hrskavice. U većine pacijenata vidi se zadebljanje kortikalne ploče, a stanjena kortikalna ploča može biti znakom periartikularnih upalnih promjena. Može se uočiti i progresija zone kalcificirane hrskavice prema artikulacijskoj hrskavici, obično u centralnom dijelu konveksiteta artikulacijskih tijela MCP i IP zglobova. Smatra se da su takve promjene posljedica stres-reakcija, pri čemu lipidne venske tromboze dovode do fokalne ishemije i nakon toga reparacije kosti. Centralni položaj progresije zone kalcificirane hrskavice odgovara brojnim vaskularnim kanalima koji prolaze kroz kortikalnu ploču. U koljenskom zglobu zadebljanje kortikalne ploče obično se javlja kasnije, kad dođe do suženja zglobnog prostora. Ipak, rane promjene subhondralne kosti mogu se pokazati makro RTG snimkama, na razini trabekula. Rane promjene uključuju zadebljanje horizontalnih trabekula, a u kasnijoj fazi dolazi i do zadebljanja vertikalnih trabekula. Zadebljanje subhondralne kortikalne ploče i horizontalnih trabekula mogu se detektirati i prije suženja zglobnog prostora.

## Stvaranje nove kosti u OA

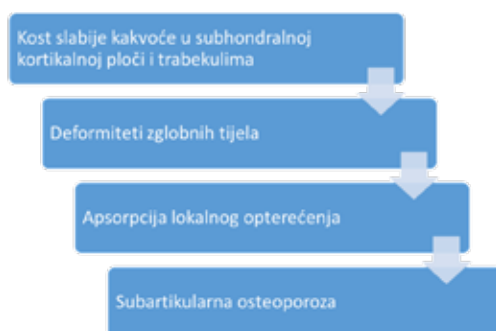
Novonastala kost se brzo odlaže u obliku grubih koštanih vlakana ili isprepletene kosti, zbog čega je subhondralna kost u pacijenata s OA manje čvrsta, razrijeđena, a rezultat toga su deformiteti zglobnih tijela, kao što je npr. aplanacija tibijalnih platoa.

## Promjene periartikularne i subartikularne kosti

Uz područja osteofitoze vidljiva su područja fokalne osteopenije koja je udružena s povećanom vaskularizacijom uz zone stvaranja nove kosti. Veće zone osteoporozе vidljive su u subartikularnoj kosti, uz zonu subhondralne sklerozacije. Promjene periartikularne i subartikularne kosti povezuju se i s promjenama koštane srži u pacijenata s OA koje se mogu prikazati na MRI: moguće je detektirati povećan volumen krvi ili tekućine u kosti, što može biti znakom upale niskog stupnja. Posljedično se smanjuje venska drenaža i nastaje intraosealna hipertenzija.

## Uloga subhondralne kosti u OA

Stvaranje nove kosti u području subhondralne sklerozacije je pokušaj reparacije promijenjenih odnosa u zglobu, no novonastala kost je slabije kvalitete i sliči kalusu koji nastaje na mjestu frakture ili naglog rasta (u subhondralnoj kosti u OA dokazan je povećan metabolizam kolagena uz promijenjen fenotip osteoblasta). Dakle, novonastala kost sadrži promijenjen kolagen i drugačijih je mehaničkih svojstava u odnosu na normalno koštano tkivo. Slabost kosti dovodi do promjene anatomskih odnosa u zglobu: javlja se aplanacija zglobnih tijela koja povećava opterećenje ostatne hrskavice. Istovremeno, aplanacijom dolazi do povećanja zglobne površine i smanjuje se opterećenje kosti, što vodi do osteoporotskih promjena koje dovode do daljnjih deformiteta kosti, čime se zatvara „začarani krug“ bolesti (Slika 1).



Slika 1. Promjene subhondralne kosti u OA održavaju „začarani krug“ bolesti.

## Slikovne metode u OA

**Konvencionalne RTG snimke** i dalje su temelj slikovne dijagnostike u OA. Omogućuju prikaz promjena koštanih struktura poput osteofitose, subhondralne sklerozacije i subartikularne osteoporoze, a širina zglobnog prostora indirektan je pokazatelj promjena zglobne hrskavice.

**Magnetska rezonancija (MRI)** korištenjem T1, T2 i PDW sekvenci omogućuje prikaz fokalnih lezija hrskavice, evaluaciju zglobnih tijela, mišića i ligamenata. U svrhu standardizacije praćenja pacijenata s OA razvijeni su bodovni sustavi kao što su npr. Knee Osteoarthritis Scoring System i Boston Leeds Osteoarthritis Knee Score.

**Ultrazvuk (UZV)** jedina je metoda kojom se zglobne strukture prikazuju u stvarnom vremenu, bez primjene ionizacijskog zračenja. Omogućuje analizu zglobnih struktura, prikaz upalnih promjena (hipervaskularizacija), patologije sinovije (hipertrofija, vaskularizacija, izljev, znakovi sinovitisa).

## EULAR preporuke u slikovnoj dijagnostici perifernog OA

Europska liga protiv reumatizma (EULAR) donijela je 2017. godine preporuke za primjenu slikovnih metoda u dijagnostici OA perifernih zglobova. Među najbitnijim zaključcima valja izdvojiti da se dijagnoza tipičnog oblika OA postavlja kliničkim pregledom, a ne temeljem slikovne dijagnostike. Slikovne metode rezervirane su za dijagnostiku atipičnih oblika bolesti i za praćenje pacijenata s OA. Pritom je RTG snimka u dvije projekcije prva i temeljna pretraga, a za dodatnu analizu koriste se ostale slikovne metode: meka tkiva prikazuju se pomoću UZV-a i MRI-ja, a kosti pomoću CT-a i MRI-ja u svrhu dodatne analize.

Tablica 1. Sažetak preporuka.

Preporuka	Razina dokaza	Razina suglasnosti (CI 95 %)
Slikovna dijagnostika nije potrebna za postavljanje dijagnoze kod pacijenata s tipičnom* prezentacijom OA	III-IV	8,7 (7,9 - 9,4)
Kod atipične prezentacije preporučuje se slikovna dijagnostika kako bi se potvrdila dijagnoza OA i/ili postavila alternativna ili dodatna dijagnoza	IV	9,6 (9,1 - 10)

Rutinska primjena slikovne dijagnostike u praćenju OA se ne preporučuje. Ipak, opravdana je kod neočekivane nagle progresije simptoma ili promjene kliničkih karakteristika kako bi se odredila povezanost s težinom OA ili postojanje dodatnih poremećaja.	III-IV	8,8 (7,9 - 9,7)
Ako je potrebna slikovna dijagnostika, konvencionalne RTG snimke trebaju se učiniti prije upotrebe ostalih modaliteta. Za postavljanje dodatne dijagnoze, meka tkiva prikazuju se pomoću UZV-a ili MRI, a kosti pomoću CT-a ili MRI.	III-IV	8,7 (7,9 - 9,6)
Za optimalni prikaz promjena vezanih uz OA bitno je razmatranje adekvatnih radiografskih projekcija. Za koljeno se tako preporučuju projekcije u opterećenju i patelofemoralna projekcija.	III	9,4 (8,7 - 9,9)
Prema trenutnim istraživanjima, slikovne osobine nisu povezane s odgovorom na kirurško liječenje i slikovne metode ne mogu se preporučiti u svrhu predviđanja odgovora na kirurško liječenje.	II-III	9,4 (8,9 - 9,9)
Točnost intraartikularne injekcije ovisi o svojstvima zgloba i vještini osobe koja izvodi zahvat, a slikovni prikaz može poboljšati točnost zahvata.  Slikovni prikaz posebno je preporučen kod zglobova koji su teže dostupni zbog anatomije (npr. kuk), stupnja deformiteta ili pretilosti.	III-IV	9,4 (8,9 - 9,9)
Kategorije dokaza: Ia, dokazi iz metaanaliza randomiziranih kontroliranih studija; Ib, dokazi iz barem jedne randomizirane kontrolirane studije; IIa, dokazi iz barem jedne kontrolirane studije bez randomizacije; IIb, dokazi iz barem jedne studije drugog kvaziekperimentalnog dizajna; III, dokazi iz neeksperimentalnih deskriptivnih studija, poput komparativnih studija, studija korelacije i slučaj-kontrola; IV, dokazi iz izvještaja ili mišljenja stručnih odbora ili kliničkog iskustva priznatih autoriteta, ili oboje. Razina suglasnosti izražena je kao brojčana ocjena na skali od 0 do 10.  *Tipične osobine uključuju bol vezanu uz korištenje zgloba, kratkotrajnu jutarnju ukočenost, dob iznad 40 godina, simptome vezane uz jedan ili nekoliko zglobova.		

## Literatura

1. Buckland-Wright C. Subchondral bone changes in hand and knee osteoarthritis detected by radiography. *Osteoarthr Cartil.* 2004 Jan 1;12:10-9.
2. Buckland-Wright JC, Bradshaw CR. Clinical applications of high definition microfocal radiography. *Br J Radiol* 1989;62:209-17.
3. Buckland-Wright JC, Patel N. Pattern of advancement in the zone of calcified cartilage detected in hand osteoarthritis. *Osteoarthritis Cartilage* 1999; 7:S41-S44.
4. Matthews DS, Butler DL. The symptomatic anterior cruciate-deficient knee. Part I: the long term functional disability in athletically active individuals. *J Bone Joint Surg [Br]* 1983; 65:154-62.
5. Sakellariou, G. et al. EULAR recommendations for the use of imaging in the clinical management of peripheral joint osteoarthritis. *Ann. Rheum. Dis.* 76, 1484-1494 (2017).
6. Braun, H. J. & Gold, G. E. Diagnosis of osteoarthritis: Imaging. *Bone* 51, 278-288 (2012).
7. Bousson, V., Lowitz, T., Laouisset, L., Engelke, K. & Laredo, J.-D. CT imaging for the investigation of subchondral bone in knee osteoarthritis. *Osteoporos. Int.* 23, 861-865 (2012).