

UDK 618.33-007-073
616.12-073-053.13

Fetalna ehokardiografija

Fetal echocardiography

Ulla Marton^{1*}, Milan Stanojević², Berigoj Mišković², Asim Kurjak²

SAŽETAK. Napretkom tehnologije i umijećem pretraživača fetalna ehokardiografija postala je sastavni dio suvremene perinatologije. Ona nam omogućuje procjenu struktura i funkciju fetalnog kardiovaskularnog sustava, a time i prognozu ploda, ishod trudnoće, kao i ocjenu moguće postnatalne intervencije. Dvodimenzionalnom ultrazvučnom slikom, bilo transvaginalnim ili transabdominalnim putem, ocjenjujemo kvalitativne anatomske odnose, primjenom dopplera u boji i pulsirajućeg dopplera pristupamo ocjeni funkcionalnog stanja kardiovaskularnog sustava, dok uvođenje 3D, 4D i STIC tehnologije omogućuje još jasniju evaluaciju fetalnog srca u svim presjecima. Strukturne anomalije srca i velikih krvnih žila relativno su često zastupljene u populaciji, u 8 do 9 na 1.000 živorođene djece, dok gotovo pola zahvaćenih fetusa ima pridružene ekstrakardijalne ili kromosomske anomalije. Upravo otkrivanje fetusa s mogućom srčanom greškom i njegova daljnja evaluacija pridonosi značaju primjene fetalne ehokardiografije.

Ključne riječi: kromosomske anomalije, fetalno srce, ultrazvuk

ABSTRACT. Advanced technology as well as an increased capability of the ultrasonographers have expanded the use of the ultrasound as a diagnostic tool for the evaluation of the fetal heart. The ultrasound has enabled us to examine in detail embryonic and fetal development. With existing technology, it is possible to detect fetal abnormalities including heart anomalies at the end of the first trimester of pregnancy. The introducing 3D, 4D and STIC technology gave us more opportunity in the examination of the fetal heart. During the last two decades the fetal echocardiography has been established as a reliable, non – invasive technique for the evaluation of the detailed anatomy of the fetal heart. With the combination of the skilled staff and modern technology, it is possible to detect most of the structural anomalies, and, through the use of so-called “soft” or “minor” markers, achieve great success in identifying pregnancies at increased risk for aneuploidy.

Key words: chromosomal anomalies, fetal heart, ultrasound

¹ Poliklinika Dr. Marton, Privatna ginekološka ordinacija, Zagreb

² Klinika za ginekologiju i porodiljstvo, Opća bolnica “Sveti Duh”, Zagreb

Primljeno: 26. 6. 2008.

Prihvaćeno: 1. 8. 2008.

Adresa za dopisivanje:

Ulla Marton, Poliklinika Dr. Marton,
Privatna ginekološka ordinacija,
Andrije Hebranga 20, 10 000 Zagreb
e-mail: ulla.marton1@zg.t-com.hr

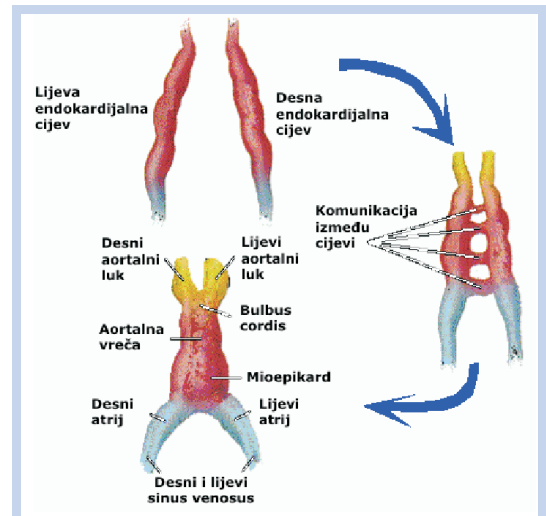
<http://hrcak.srce.hr/medicina>

UVOD

Fetalna ehokardiografija omogućuje procjenu struktura i funkciju fetalnog kardiovaskularnog sustava, time i prognozu ploda, ishod trudnoće, kao i ocjenu moguće postnatalne intervencije, te stoga zasigurno zauzima važno mjesto u suvremenoj perinatologiji¹⁻⁴. Dvodimenzionalnom ultrazvučnom slikom, bilo transvaginalnim ili transabdominalnim putem, ocjenjujemo kvalitativne anatomske odnose, primjenom dopplera u boji i pulsirajućeg dopplera pristupamo ocjeni funkcio-

Prvi otkucaji srca fetusa mogu se zabilježiti pomoću vaginalne sonde između 4. i 5. tjedna gestacije. Primjenom transvaginalne tehnike u pojedinih fetusa može se prikazati presjek kroz četiri srčane komore već u 11. tjednu, a u svih fetusa tijekom 13. tjedna gestacije.

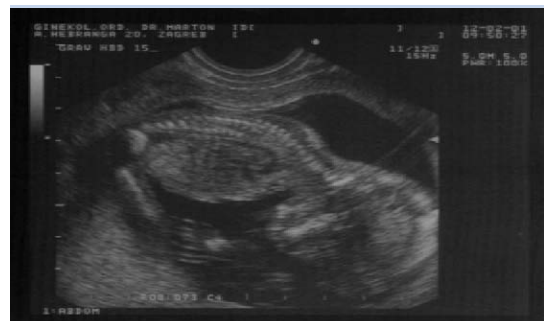nalnog stanja kardiovaskularnog sustava, dok uvođenje 3D, 4D i STIC tehnologija omogućuje još jasniju evaluaciju srca fetusa u svim presjecima. Strukturne anomalije srca i velikih krvnih žila relativno su često zastupljene u populaciji, od 8 do 9 na 1.000 živorođene djece¹. Gotovo pola zahvaćenih fetusa ima pridružene ekstrakardijalne ili kromosomske anomalije²⁻⁴. Usprkos relativno često zastupljenosti srčanih grešaka, dinamika fetusa kao i dinamika samog organa, ali i relativno male dimenzije srčanih struktura, otežavaju otkrivanje malformacija srca fetusa. Upravo stoga mnogi su porodničari nesigurni i nemaju dovoljno iskustva s ovom metodom, a pretragu otežava dinamika organa kao i uvođenje dodatnih dijagnostičkih metoda u svrhu kompletne analize. Etiologija srčanih grešaka još uvijek nije razjašnjena, a smatra se da su prirođene srčane greške rezultat djelovanja multifaktorijalnih čimbenika između 8. i 60. dana embrionalnog razvitka. Strukturalno formiranje srca tijekom embrionalnog razvoja je kompleksno i završava tijekom osmog tjedna embrionalnog razvoja kada se formira primitivan aortalni luk (slika 1). Poremećaji razvoja srčane petlje, septacije, srčanih zalistaka i krvnih žila ovise o složenim morfogenetским i molekularnim mehanizmima.



Slika 1. Strukturalno formiranje srca tijekom embrionalnog razvoja

Figure 1. Embryonal development and structure of the heart

Prva ultrazvučna evaluacija srčanih komora M-prikazom ostvarena je 1972. godine⁵, dok nam danas uporaba sive skale sa živom slikom, visoka rezolucija, doppler u boji i pulsirajući doppler omogućuju relativno jednostavnu analizu kvantitativne i kvalitativne anatomije srca fetusa, aritmije i poremećenih kardijalnih funkcija *in utero*. Primjena visokofrekventne vaginalne sonde (5 – 7MHz) omogućuje potpuno pretraživanje srca fetusa krajem prvog i početkom drugog trimestra. Prvi otkucaji srca fetusa mogu se zabilježiti pomoću vaginalne sonde između 4. i 5. tjedna gestacije. Primjenom transvaginalne tehnike u pojedinih fetusa može se prikazati presjek kroz četiri srčane komore već u 11. tjednu, a u svih fetusa tijekom 13. tjedna gestacije⁶⁻¹¹(slika 2). Za razliku



Slika 2. Prikaz luka aorte pomoću transvaginalne sonde u 15. tj. gestacije.

Figure 2. Aortic arch, transvaginal view, 15th gestational week

od transvaginalne tehnike, procjena anatomije srca fetusa primjenom transabdominalne sonde gotovo je nemoguća prije 16. tjedna (u literaturi je poznat samo jedan prikaz slučaja ventrikulskog septalnog defekta, hipertrofije ventrikulskih zidova i perikardijalnog izljeva u fetusa u dobi od 14 tjedana)¹². Primjena transabdominalne sonde između 18. i 25. tjedna trudnoće smatra se idealnim razdobljem za detaljan prikaz srčane anatomije i prepoznavanje strukturnih anomalija. Srčane strukture prije 16. odnosno 18. tjedna su premalene, dok je poslije 25. tjedna vizualizacija srčanih komora i izlazišta velikih krvnih žila otežana uslijed kalcifikacije fetusnih rebara i kralježnice¹³.

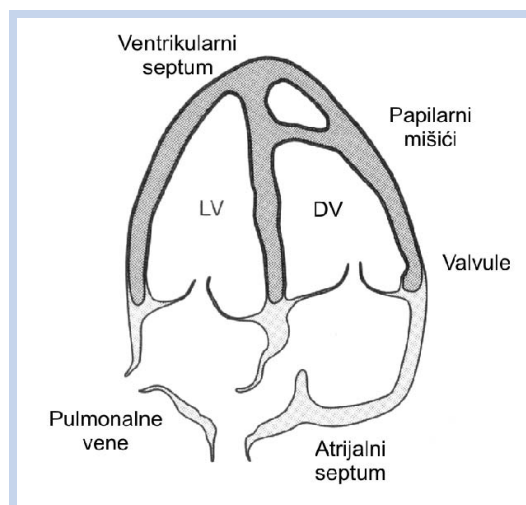
Temeljni cilj fetalne ehokardiografije rano je prenatalno otkrivanje prirođenih srčanih bolesti. Kongenitalne srčane malformacije obuhvaćaju širok spektar strukturnalnih poremećaja, počevši od najjednostavnijih "komunikacijskih" između komora (defekti ventrikulskog iliatrijskog septuma) do gotovo potpunog restrukturiranja veza između različitih srčanih segmenata (transpozicija velikih krvnih žila). Srce samo po sebi zahtijeva sistematski pristup u analizi morfologije i veza između pretkljetki, kljetki i velikih krvnih žila. Sekvencijski pristup analize u ehokardiografiji uveo je Van Praagh, a modificirao Shinebourne sa suradnicima^{14,15}. Becker i Anderson odredili su osnove pretraživanja¹⁵.

Početak u sustavnoj analizi ehokardiografije jest određivanje lijeve i desne strane tijela, odnosno visceralnog situs, pri čemu razlikujemo:

- A) situs solitus (levocardia), normalni anatomski položaj srca u odnosu na ostale organe
- B) situs inversus (dextrocardia), zrcalna slika situs solitusa
- C) situs ambiguus – situs isomericus (mesocardia).

Važnost prepoznavanja odstupanja od normalnog anatomskog položaja nema toliki značaj u donosu na morfološka odstupanja (s dekstrokardijom se normalno živi), ali je značajna zbog podataka da je izvjestan broj kardijalnih i ekstrakardijalnih anomalija učestaliji uz situs inversus. U normalnim uvjetima srce zauzima 30-50% ukupne površine prsišta, ono je simetrično i smješteno u lijevoj polovici, te blago rotirano oko svoje osi s vrhom usmjerenim ulijevo (levocardia, situs solitus). Desna kljetka i pretkljetka nalaze se sprije-

da bliže prednjoj stijenci prsišta, u usporedbi s lijevom kljetkom i pretkljetkom koje su usmjerene prema kralježnici, aorti i želucu (slika 3). Ukoliko uočimo abnormalne položaje srca izrazito ulijevo (levocardia), udesno (dextrocardia) ili pak u središnji prostor prsišta (mesocardia), moraju se isključiti stanja koja uvjetuju eksternalnu kompresiju; dijafragmalna hernija, tumori pluća i mediastinuma. Iz činjenica o etiopatogenezi i genetici srčanih grešaka proizlaze i "indikacije" za fetalnu ehokardiografiju (pozitivna obiteljska anam-



Slika 3. Prikaz četiriju srčanih komora
Figure 3. Four chamber view, scheme

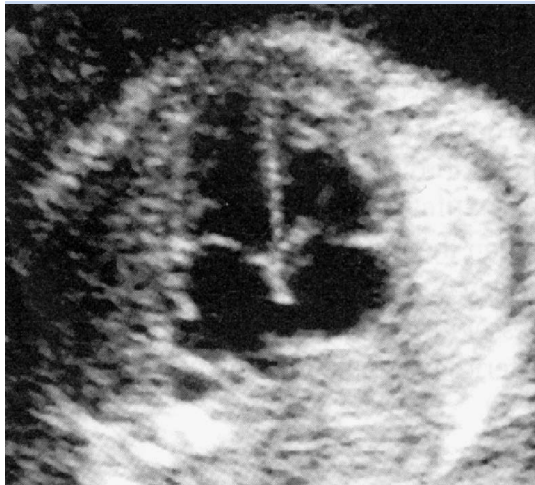
neza s majčine strane, te stanja sa strane fetusa). Spoznaje o regrutaciji srčanih grešaka iz skupine niskorizičnih trudnoća upravo zbog njihove učestalosti pridonijele su uočavanju važnosti probira u svih fetusa^{8,11,15} (tablica 1).

Tablica 1. Indikacije za fetusnu ehokardiografiju
Table 1. Indications for fetal echocardiography

Maternalne	Fetalne
Pozitivna obiteljska anamneza	Odstupanja u količini plodove vode
Dijabetes majke	Neimulnološki hidrops
Lijekovi u ranoj trudnoći	Aritmije
Infekcije u ranoj trudnoći	Ekstrakardijalne nakaznosti
Alkoholizam majke	Kromosomske aberacije
Lupus eritematodes	IUGR
Fenil ketonurija	

PRIKAZ ČETIRIJU SRČANIH KOMORA

Oko 70-80% prirođenih srčanih anomalija može se isključiti prikazom četiriju srčanih komora¹⁶⁻¹⁸. Od svih presjeka kroz srce fetusa najlakše je prikazati presjek kroz četiri srčane komore koji se postiže direktnim transversalnim presjekom kroz fetusno prsište (slika 3, slika 4). Prikaz četiriju srčanih komora trebao bi biti sastavni dio svakog rutinskog ultrazvučnog pregleda fetusa nakon završene biometrije. Kao što je već gore napomenuto, kreće se od osnovne orijentacije lijevo i des-



Slika 4. Ultrazvučni prikaz kroz 4 srčane komore
Figure 4. US scan, four chamber view

no; za njeno određivanje nije važan položaj fetusa, nego se za osnovni orijentir uzima kralježnica. Descendentna aorta leži na kralježnici, lijeva pretkljetka leži na aorti, sternum se nalazi nasuprot kralježnice, a desna je klijetka smještena ispred sternuma (slika 3). Ultrazvučni prikaz srca fetusa na razini četiriju srčanih komora pruža brojne anatomske podatke, kao i niz informacija o njegovoj dinamici:

- 1) srce fetusa zauzima 30-50% ili 1/3 fetalnog prsišta
- 2) srce fetusa je simetričan organ
- 3) lijeva i desna pretkljetka su gotovo iste veličine
- 4) lijeva i desna klijetka su više ili manje gotovo iste veličine
- 5) lijeva pretkljetka smještena je bliže fetusnoj kralježnici, a desna klijetka fetusnom sternumu
- 6) mitralna i trikuspidalna valvula otvaraju se i zatvaraju tijekom svakog srčanog ciklusa

- 7) smještaj mitralne i trikuspidalne valvule nije u istoj razini, trikuspidalna valvula smještena je više apikalno u odnosu na mitralnu valvulu
- 8) debljina ventrikularnih zidova i interventrikularnog septuma gotovo je ista
- 9) interventrikularni septum je intaktan čitavom duljinom
- 10) septomarginalne trabekule desnoga ventrikla formiraju njegov triangularni oblik, što ga razlikuje od lijevoga ventrikla
- 11) interatrijski septum razdvaja lijevi od desnog atrija, koji komuniciraju kroz foramen ovale; valvula foramena ovale leprša pri svakom srčanom "pokretu" u smjeru lijevog atrija
- 12) pulmonalne vene ulaze u lijevi atrij.

Analizom ultrazvučne slike dobivene prikazom četiriju srčanih komora isključuju se sljedeće prirodne anomalije:

- 1) defekt atrijskog septuma
- 2) defekt interventrikuskog septuma
- 3) atrioventrikularni septalni defekt (common A – V canal)
- 4) asimetrija srčanih komora
 - a) sindrom hipoplastičnog lijevog srca
 - b) hipoplastični desni ventrikl
 - c) univentrikularno srce
- 5) Ebstein anomalija
- 6) kardiomiopatija
- 7) situs inversus – dekstrokardija
- 8) ektopično srce
- 9) tumori srca.

DEFEKT ATRIJSKOG SEPTUMA (ASD)

Defekt atrijskog septuma je nepotpuni razvitak membrane koja normalno zatvara foramen ovale. Defekt atrijskog septuma ili single atrium najčešće se dijeli na:

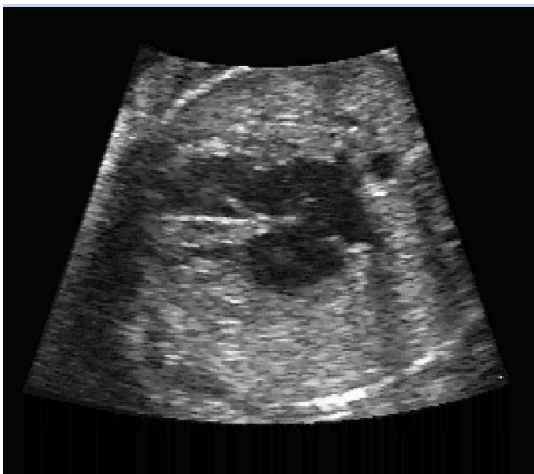- a) defekt atrijskog otvora (defekt sinusa venozusa) – defekt unutrašnjeg dijela atrijskog septuma lociran blizu ulazišta vene kave superior; najčešća pridružena anomalija je nepravilan pulmonalni venski povrat jer plućne vene iz desnog plućnog krila utječu abnormalno u desni atrij;
- b) defekt tijela atrijskih komora (defekt septuma sekunduma) karakteriziran nepravilnošću ili nedostatkom valvule foramena ovale;

- c) defekt izlazišta atrijskog septuma (defekt septuma primuma); gotovo uvijek udružen s anomalijom atrioventrikulskog spoja (vidi CAVC).

Prenatalna dijagnoza ASD-a postavlja se na temelju nedostatka ultrazvučnih odjeka na razini atrijskog septuma. Veliki defekti septuma primuma i sekunduma lako se dijagnosticiraju za razliku od defekta atrijskog otvora i malenih defekata septuma primuma i sekunduma. Važnost primjene dopplera u boji u antenatalnoj dijagnostici kongenitalnih srčanih grešaka prikazala je zagrebačka grupa u postavljanju dijagnoze ASD-a tipa "septum secundum"^{18,19}.

VENTRIKULARNI SEPTALNI DEFEKT (VSD)

Ventrikularni septalni defekt klasificira se s obzirom na položaj defekta. Septum se dijeli na membranozni i muskularni dio, a muskularni na infundibularni, trabekularni i ulazišni dio. Najčešći smještaj VSD-a je membranozni dio septuma odmah ispod trikuspidalne valvule (70%)²⁰. Većina ovih defekata zahvaća i muskularni dio septuma, te su Soto i sur.²¹ predložili novi naziv – perimembranozni defekt. Rijedak oblik ventrikulskog septalnog defekta poznat je pod imenom Gerbodeov defekt. To je defekt membranoznog



Slika 5. Prikaz VSD-a, uočava se "lepršanje" mitralne i trikuspidalne valvule usljed nedostatka perimembranoznog dijela ventrikularnog septuma.

Figure 5. VSD view. Note perimembranouse ventricular septum and floating mitral and tricuspidal valves.

dijela koji leži visoko te omogućuje vezu između lijevog i desnog atrija²⁰. Oko 30% svih strukturnih srčanih defekata čini VSD, što ga svrstava u najčešće kardijalne lezije. Osim izoliranog defekta, VSD se u velikom broju slučajeva nalazi udružen s kompleksnim konotrunkalnim anomalijama kao što su transpozicija velikih krvnih žila, te tetralogija Fallot²². Nemogućnost prikazivanja cjelovitog ventrikulskog septuma upućuje nas na ultrazvučnu dijagnozu VSD-a (slika 5.)^{23,24}. Pažljivim promatranjem ventrikulskog septuma na ra-

Razdoblje između 18. i 25. tjedna trudnoće smatra se optimalnim za detaljan prikaz srčane anatomije i prepoznavanje strukturnih anomalija transabdominalnom sondom.

Oko 70 do 80% prirođenih srčanih anomalija može se isključiti prikazom četiriju srčanih komora. Ultrazvučni prikaz srca fetusa na razini četiriju srčanih komora pruža brojne anatomske podatke, kao i niz informacija o njegovoj dinamici.

zini četiriju srčanih komora može se uočiti njegovo "lepršanje" pri svakoj srčanoj akciji, bilo apikalnog dijela kod defekta muskularnog (trabekularnog) dijela, bilo dijela usmjerenog prema srčanoj bazi – defekt membranoznog dijela. Da bi se izbjegle dijagnostičke pogreške, izuzev prikaza septuma na razini četiriju komora, pregled ventrikulskog septuma trebao bi uključivati i njegov prikaz pomoću dugih osi lijevog i desnog ventrikla i poprečnim presjekom kroz ventrikulske šupljine²⁵. Pregledom ventrikulskog septuma na razini apikalnog prikaza četiriju komora može se postaviti lažno pozitivna dijagnoza VSD-a uslijed ograničene rezolucije ultrazvučnih aparata, što mora pobuditi izuzetan oprez u ultrasoničara. Mora se istaknuti objektivna ograničenost pretrage koju uzrokuje rezolucija ultrazvučnih aparata u detekciji malih septalnih defekata (<0.5 cm). Ukoliko postavimo dijagnozu VSD-a, moramo pažljivo tragati za dodatnim srčanim malformacijama zbog česte udruženosti VSD-a s kompleksnim kardijalnim malformacijama.

ATRIOVENTRIKULARNI SEPTALNI DEFEKT (AVSD)

Osnovu ove malformacije čini abnormalni razvoj endokardijalnih jastučića. AVSD se javlja u nekoliko oblika:

- a) atrijski septalni defekt tipa "ostium primum"
- b) membranozni dio interventrikularnog septuma i mitralni zalistak
- c) komunikacija između atrijskih i ventrikularnih šupljina²⁶.

Oko 30% svih strukturnih srčanih grešaka čini VSD, što ga svrstava u najčešće kardijalne lezije. U velikom broju slučajeva udružen je s kompleksnim konotrunikalnim anomalijama kao što su transpozicija velikih krvnih žila te tetralogija Fallot. Mora se istaknuti objektivna ograničenost pretrage, koju uzrokuje rezolucija ultrazvučnih aparata u detekciji malih septalnih defekata (<0.5cm).

Ultrazvučna dijagnoza AVSD-a postavlja se prikazom defekta membranoznog dijela interventrikularnog septuma i donjeg dijela atrijskog septuma. Promatranjem srčane dinamike može se zapaziti da se tijekom sistole AVSD oblikuje u formaciju poput zaštitnog znaka za tvrtku "Mercedes". Inkompletna forma AVSD-a dijagnosticira se prikazivanjem defekta donjeg dijela atrijskog septuma. Izuzetnu važnost u dijagnosticiranju AVSD-a ima primjena dopplera u boji. Njegovom primjenom na prikazu četiriju komora za vrijeme dijastole prikazuje se jedan protok (umjesto dva) kroz zajednički atrioventrikularski kanal. Na interventrikularskom septumu krvna se struja dijeli u dva dijela puneći svaku od ventrikularnih šupljina²⁷. Postavljanje dijagnoze AVSD-a povlači za sobom detaljnu analizu ostalih srčanih struktura, kao i kromosomsku analizu^{28,29}. Najčešće pridružene kardijalne malformacije su: malpozicija srca (mesocardia, dextrocardia), koarkatacija aorte, tetralogija Fallot, transpozicija velikih krvnih žila, dvostruko izlazni desni ventrikl, prekid kontinuiteta aortalnog luka, pulmonalna stenoza te sindromi polisplenije i asplenije.

ASIMETRIJA SRČANIH KOMORA

UNIVENTRIKULARNO SRCE

Ultrazvučni i patohistološki nalaz atrioventrikularskog spoja vezanog za jednu klijetku definira univentrikularno srce²². Jedinствена komora ventrikulske mase može pripadati bilo lijevom ili desnom ventriklu, kao što može imati i nedefinirani karakter s obzirom na trabekule. Poznato nam je da morfologiju ventrikla određuju trabekule i da je desni ventrikl jače trabekuliran u odnosu na lijevi. U 85% zahvaćenih bolesnika jedinствена klijetka ima morfologiju lijevog ventrikla. Pažljivim promatranjem može se zamijetiti rudimentarna komora. U univentrikularnom srcu čija jedinствена komora anatomske ima karakter lijeve klijetke, rudimentarna komora smještena je sprijeda, dok je u univentrikularnom srcu s anatomske karakteristikama desne klijetke rudimentarna komora smještena više straga. Za određivanje međusobnog odnosa između komora koriste se kratka os kroz ventrikularne šupljine i duga os kroz lijevi ventrikl. Rudimentarna komora može ali i ne mora biti povezana s velikim krvnim žilama. Prenatalna dijagnoza univentrikularnog srca postavlja se prikazom jedne ventrikularne šupljine na presjeku četiriju komora, odnosno na prikazu dviju atrioventrikularnih valvula koje se nadovezuju na jedinственu ventrikularnu komoru.

SINDROM LIJEVOG HIPOPLASTIČNOG SRCA (HLHS)

Nalaz hipoplastičnog lijevog ventrikla uz mitralnu hipoplaziju i aortalnu atreziju ukazuje na HLHS. Na presjeku četiriju komora bitno je obratiti pažnju na simetričnost srca jer svako vidljivo odstupanje u simetriji srčanih komora postavlja sumnju na sindrom hipoplastičnog srca. HLHS je stanje koje je karakterizirano nizom morfoloških promjena koje uključuju: hipoplaziju lijevog ventrikla, atreziju aortalnog ušća, mitralnu hipoplaziju ili atreziju. Uslijed atrezije aortalnog ušća proksimalni dio ascendentne aorte kao i sam luk aorte su hipoplastični^{30,31}. Iako ne postoje normativni kriteriji za ocjenjivanje težine hipoplazije lijevog ventrikla, subjektivnim ocjenjivanjem volumena ventrikla može se zapaziti široki raspon u hipoplaziji komora. U velikoj većini slučajeva postoji teška

hipoplazija popraćena hipoplastičnom ili stenotičnom mitralnom valvulom, dok je atrezija mitralne valvule izuzetno rijedak nalaz. Antenatalna dijagnoza postavlja se nalazom asimetričnih komora (obje komore bi trebale biti podjednake veličine) na presjeku kroz četiri srčane komore. Ultrazvučno se može uočiti manja lijeva ventrikularna šupljina u odnosu na desnu, dok njena stijenka može pokazivati slabiju pokretljivost. Veličina lijevog atrija varira od normalne do smanjene; aortu karakterizira termin "sićušna" i teško se ultrazvučno prikazuje. Prekomjerno opterećenje desnog ventrikla većim volumenom krvi u svakom srčanom ciklusu može dovesti do njegove dilatacije, a kroz dulji vremenski period i do perikardijalnog izljeva, ascitesa i generaliziranog fetusnog hidropsa, koji ne mogu izbjeći oku svakog boljeg ultrasoničara.

Uz sindrom hipoplastičnog lijevog ventrikla udruženog s aortalnom atrezijom kao pridružena anomalija u 80% slučajeva nalazi se koarktacija aorte.

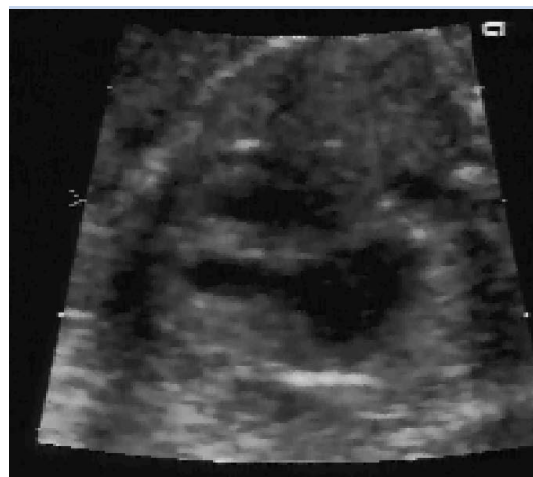
HIPOPLASTIČNI DESNI VENTRIKL (HRV)

Reducirani volumen desnog ventrikla uz hipoplaziju trikuspidalne valvule i pulmonalnog trunkusa upućuje na HRV. Hipoplastični desni ventrikl uvjetovan je u najvećem broju slučajeva pulmonalnom atrezijom, kod koje na mjestu pulmonalnih zalistaka nalazimo neperforiranu membranu uz hipoplastični pulmonalni trunkus i intaktni interventrikularni septum³¹. Patohistološkim nalazom nalazimo sve morfološke karakteristike koje čine desni ventrikl, ali najčešće smanjenog volumena. Pulmonalna atrezija može biti udružena s ventrikulom smanjena volumena (tip I), normalnog ili čak povećanog volumena (tip II)^{32,33}. Ultrazvučna dijagnoza postavlja se prikazom asimetričnih srčanih komora, točnije malene desne komore na presjeku četiriju komora. Slika hipoplastičnog proksimalnog plućnog trunkusa dobivena na kratkoj osi srca na razini velikih krvnih žila potvrđuje dijagnozu. Dijagnostički izazov predstavlja prenatalna identifikacija pulmonalne atrezije s intaktnim interventrikularnim septumom, kod koje je desni ventrikl normalne veličine. Veliki doprinos u postavljanju dijagnoze u ovim slučajevima čini primjena dopplera u boji. Superponiranjem

"boje" nad pulmonalnim ušćem zamijetit će se odsutnost protoka, a ukoliko je prisutna i insuficijencija trikuspidalnog zaliska zapaziti će se regurgitacija krvi u desni atrij iz desnog ventrikla^{33,34}. U dodatne kardijalne anomalije koje se češće javlju uz HRV odnosno trikuspidalnu atreziju ubrajaju se: transpozicija velikih krvnih žila, atrijalni i interventrikularni septalni defekti.

EBSTEINOVA ANOMALIJA

Anomalija Ebstein je malformacija trikuspidalne valvule, koja je često i displastična; septalni zalistak ove valvule smješten je znatno apikalnije u šupljinu desnoga ventrikla u odnosu na mitralnu. Apikalni pomak trikuspidalne valvule čini podjelu desnoga ventrikla na dvije komponente; na atrijalizirani, gornji dio i na donji/funkcionalni dio ventrikularne komore. Zidovi desnoga ventrikla u većini su slučajeva tanki³⁵. Insuficijencija trikuspidalne valvule rezultira povećanjem desnoga atrija, čije povećanje ujedno može biti uzrokovano i displazijom valvule kao i regurgitacijom krvi bez bitnijeg apikalnog pomaka valvule. Antenatalna dijagnostika Ebsteinove anomalije postavlja se uočavanjem značajno nižeg apikalnog položaja trikuspidalne valvule u odnosu na mitralnu na prikazu četiriju komora (slika 6). U najvećem broju slučajeva postoji veliko povećanje desnoga atrija^{24,36}. Pulmonalna atrezija ili stenoza, transpo-



Slika 6. Prikaz anomalije Ebstein, vidljiva je naglašena atrijalizacija desnog ventrikla uz apikalizaciju trikuspidalne valvule.

Figure 6 Ebstein anomaly view. Note right ventricle atrialization and apical position of tricuspidal valve

zicija velikih krvnih žila, te atrioventrikularni defekt najčešće su pridružene anomalije.

KARDIOMIOPATIJE

Pojam kardiomiopatija označava heterogenu skupinu bolesti koje primarno zahvaćaju miokard. Široki spektar etioloških čimbenika može uzrokovati njegova oštećenja. Funkcionalno razlikujemo tri tipa kardiomiopatija:

- 1) kongestivna (dilatirajuća) kardiomiopatija koju karakterizira proširenje srčanih komora s difuzno oslabljenom pumpnom funkcijom srca
- 2) hipertrofična kardiomiopatija za koju je karakteristično zadebljanje miokarda uz moguću opstrukciju srčanih komora
- 3) restriktivna kardiomiopatija, kod koje infiltracija miokarda onemogućuje rastezljivost miokarda.

Različiti etiološki čimbenici kao što su poremećaji metabolizma (mukopolisaharidoze, mukolipidoze, glikogenoze), virusi (coxsackie virus tipa B), ishemija miokarda, antimioekardijalna antitijela i dijabetes majke uvjetuju razvoj kardiomiopatije^{35,37}. Prenatalna dijagnoza neopstruktivne kardiomiopatije temelji se na uočavanju kardiomegalije, te smanjene funkcionalne sposobnosti miokarda kao pumpe^{23,38}. Nerijetko se opažaju i dekompenzacijski perikardijalni izljev, hidrotoraks, ascites, generalizirani hidrops, zadebljanje ventrikularnih zidova i interventrikularnog septuma (najčešće uzrokovani metaboličkim poremećajem koji dovodi do nakupljanja novonastalih metabolita). Biometrijske tablice o debljini i veličini srčanih komora i ventrikularnih zidova Allanove i Wladimiroffa olakšavaju nam donošenje dijagnoze^{32,39}.

SITUS INVERSUS – DEKSTROKARDIJA

Pod pojmom dekstrokardija podrazumijeva se srce pomaknuto u desni hemitoraks s apeksom usmjerenim udesno. Kongenitalna dekstrokardija javlja se u dva oblika:

- 1) situs inversus; srce je zrcalna slika normalnog i u sklopu je kompletnog izmijenjenog smještaja svih abdominalnih i torakalnih organa; želudac i jetra zamijenili su strane, kao i aorta i vena kava inferior. Položaj desnoga ventrikla ostaje sprijeda, dok položaj atrijske slijedi položaj abdominalnih organa bez obzi-

ra na položaj srca kao cjeline u prsištu (situs viscerotransversus), tako da desni atrij nalazimo uvijek na onoj strani gdje je jetru.

- 2) dekstroverzija (izolirana dekstrokardija); srce nalazimo rotirano kompletno udesno, ventrikli nalazimo smješteni straga. Desni atrij i vena kava inferior smješteni su straga i udesno, odnosno na strani gdje su smješteni i u normalnim uvjetima. Uz izoliranu dekstrokardiju nalazimo u većini slučajeva i pridružene kongenitalne malformacije.

Pri postavljanju dijagnoze dekstrokardije moramo isključiti i sekundarnu dekstrokardiju koja je uzrokovana prirođenim malformacijama ostalih organa ili organskih sustava kao što su ljevostrana dijafragmalna hernija, totalna ageneza pluća, cistična fibroza pluća ili tumori pluća.

EKTOPIČNO SRCE

Djelomična ili potpuna dislokacija srca iz toraksa karakterizira ektopično srce. Kanagasuntheram i sur., ovisno o ektopičnom položaju srca, razlikuju četiri najčešća oblika:

- 1) torakalni oblik (60%), protruzija srca izvan torakalne šupljine kroz defekt u sternumu
- 2) abdominalni oblik (30%), smještaj srca u abdominalnu šupljinu nastaje uslijed defekta dijafragme
- 3) torakoabdominalni oblik (7%), poznat još pod imenom sindrom pentalogija Cantrell
- 4) cervikalni oblik (3%), protruzija srca u cervikalnu regiju (vrat)³⁸.

Prenatalna dijagnostika relativno je lagana i temelji se na demonstraciji ektopičnog srca⁴⁰. Prilikom prikaza torakalnog oblika ektopičnog srca stječe se dojam slobodnog plutanja srca u plodovoj vodi, iako je ono povezano s ostalim dijelovima tijela velikim krvnim žilama atipično smještenim i teško prepoznatljivim⁴¹. Primjena tehnike dopplera u boji nezamjenjiva je u njihovoj identifikaciji i prepoznavanju patoloških intrakardijalnih komunikacija²⁷. Ekstrakardijalne anomalije kao što su deformacije skeletnog sustava, središnjeg živčanog sustava, lica i prednjeg trbušnog zida česte su, kao i dodatne intrakardijalne anomalije koje uključuju tetralogiju Fallot i transpoziciju velikih krvnih žila^{40,42}.

TUMORI SRCA

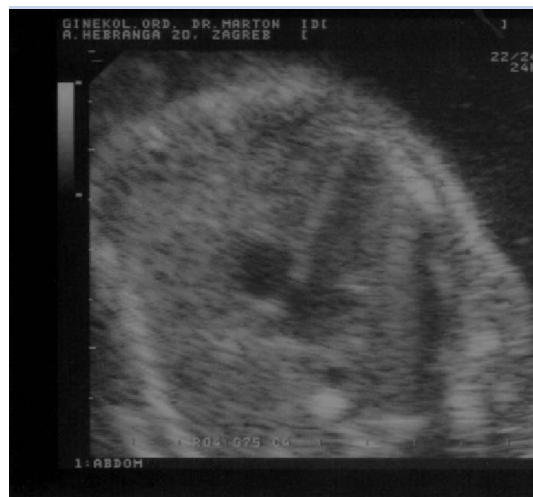Tumori srca obuhvaćaju sve neoplastične proliferativne stanične elemente koje normalno nalazimo u srcu, ali i one koje u njemu ne nalazimo u normalnim životnim okolnostima. S obzirom na lokalizaciju dijelimo ih na intrakavitarne, intramuralne i perikardijalne. Zastupljenost primarnih kardijalnih tumora u općoj populaciji izrazito je niska, oko 0.28%. Prirođeni tumori srca izuzetno su rijetki. Najčešći među tumorima je rabdomiom, s najčešćom lokalizacijom na interventrikularnom septumu⁴³. Rabdomiomi su otprilike u 50% slučajeva udruženi s tuberoznom sklerozom koja se nasljeđuje autosomno dominantno s visokom penetracijom i ispoljava se različitom kliničkom slikom koju najčešće čini trijas simptoma: epilepsija, mentalna retardacija, adenomalojnica i/ili periingvinalni fibromi⁴⁴⁻⁴⁶. U 20% prirođenih tumora srca javljaju se teratomi koji se dijele na ekstraparikardijalne i na intrakardijalne, koji su u većini slučajeva benigni i zahvaćaju korijen aorte i/ili pulmonalne arterije. Ostale tumore čine fibromi, mesoteliomi i hemangiomi⁴⁷. Miksomi su najčešće lokalizirani u lijevoj atriji, a znatno rjeđe u desnoj atriji ili u ventriklima⁴⁸. Velika većina kardijalnih tumora je benignog karaktera, malignitet se javlja u 10% slučajeva⁴⁹. Ultrazvučno se mogu postaviti svi ključni parametri za postavljanje dijagnoze tumora srca. Vizualizacija ehogenih masa koje okupiraju srčane komore ili njezine zidove jedna je osnovnih čimbenika za donošenje dijagnoze. Poznavanjem predilekcijskih mjesta nastajanja mogu se postaviti pretpostavke o vrsti tumora. Patološki odjek u lijevoj atriji i intenzivna ehogena zona iza prednjeg mitralnog kuspisa u diastoli daje nam dobro poznatu sliku miksoma lijevog atrija, dok rabdomiom stvara sliku solidnih, ehogenih masa unutar srčanih komora⁵⁰.

Vizualizacijom četiriju srčanih komora upoznajemo strukturu srca i njegovu funkciju, no dobiveni čimbenici ni izdaleka nisu dostatni za potpunu evaluaciju srca. Prikazom četiriju komora ne dobivamo nikakva saznanja o izlazištu velikih krvnih žila, aortalnom i duktalnom luku, aorti, veni kavi inferior, a posredno ni o kompleksnim kono-trunkalnim anomalijama kao što su tetralogija Fallot, truncus arteriosus, dvostrukoizlazni desni

ventrikl ili transpozicija velikih krvnih žila. Isključivim oslanjanjem na prikaz četiriju srčanih komora također gubimo informaciju o izlazišnom dijelu interventrikularnog septuma, njegovim eventualnim defektima kao i dekstopoziciji aorte, koji se javljaju u tetralogiji Fallot, dvostrukoizlaznom desnom ventriklu i zajedničkom trunkusu. Anatomija arterijalnih valvula također nije dostupna za analizu na prikazu četiriju srčanih komora i time gubimo mogućnost detekcije anomalija aortalne i pulmonalne valvule (npr. aortalne i

Dijagnostički izazov predstavlja prenatalna identifikacija pulmonalne atrezije s intaktnim interventrikularnim septumom, kod koje je desni ventrikl normalne veličine. Velik doprinos u postavljanju dijagnoze u ovim slučajevima čini primjena dopplera u boji.

pulmonalne stenoze). Abnormalnosti aortalnog luka, koarktacija aorte te prekid njegova kontinuiteta također se ne uočavaju na prikazu četiriju srčanih komora. Za potpunu evaluaciju fetuskog srca, osim prikaza četiriju srčanih komora, neophodno je koristiti i ostale presjeke kroz srce. A) Prikazom četiriju komora iz subkostalnog kuta možemo vizualizirati oba atrija, foramen ovale, oba ventrikla, obje atrioventrikularne valvule i interventrikularni septum (slika 7).



Slika 7. Subkostalni prikaz četiriju srčanih komora transvaginalnom sondom u 16. tjednu trudnoće.

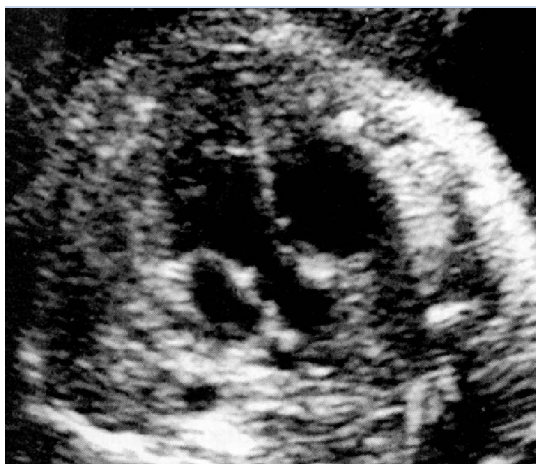Figure 7. Subcostal scan, four chamber view by vaginasonography, 16th gestational week

B) Laganim okretanjem sonde oko njene osi u smjeru lijevog fetusnog ramena dobivamo dugu os lijevoga ventrikla – uzdužni presjek kroz lijevi ventrikl. Svrha ovoga presjeka je vizualizacija ulaznog i izlaznog dijela lijevog ventrikla, interventrikularnog septuma, početnog dijela fetusne ascendentne aorte, te prikaz aortalnog i mitralnog ušća. Ovim presjekom prikazuju se nježne ehogene strukture mitralnih i aortalnih kuspisa i njihovo gibanje u dijastoli; kuspisi mitralnog ušća otvaraju se prema ventrikularnoj šupljini, dok su aortalni kuspisi zatvoreni. Oni se za vrijeme sistole otvaraju prema ascendentnoj aorti (slika 8). Duga os lijevoga ventrikla omogućuje nam postavljanje dijagnoze visoko smještenih defekata, membranoznog, izlazišnog dijela ventrikularnog septuma, dekstopozicije aorte, aortalne stenoze ili atrezije i anomalija valvula aortalnog i/ili mitralnog ušća.

C) Uzdužnim presjekom kroz fetusno prsište prikazuje se aortalni luk i vena kava inferior; laganim rotiranjem sonde prema ascendentnoj aorti prateći kontinuitet njenih zidova ukazuje nam se aortalni luk iz kojeg u kranijalnom smjeru polaze velike krvne žile glave i vrata (slika 9). Njihovim prikazom potvrđujemo da se radi o aortalnom, a ne o duktalnom luku koji spaja arteriju pulmonalis i aortu, a smješten je neznatno ispod aortalnog luka. Pratimo li i dalje kontinuitet aortalnih stijenki, prikazujemo njen cijeli tok kroz fetusni

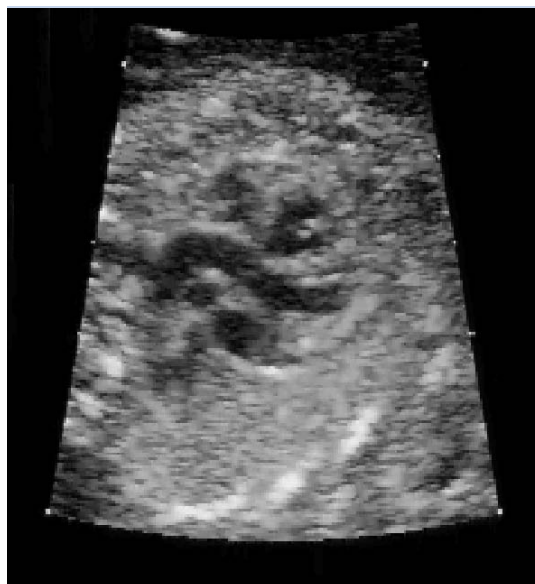toraks i abdomen. Pomoću ovog uzdužnog presjeka kroz fetalno prsište isključujemo transpoziciju velikih krvnih žila, stenozu i atreziju aorte, koarktaciju aorte, prekid kontinuiteta fetusne aorte i vene kave inferior te njene atrezije.

D) Uzdužni presjek kroz desni ventrikl (duga os desnog ventrikla); laganim rotiranjem sonde koja je smještena na prednjoj stijenci fetusnog prsišta za 20-25 stupnjeva u smjeru lijeve klijetke prikazat će se desna klijetka, izlazište arterije pulmonalis i poprečno presječena lijeva klijetka. Dobi venim presjekom prikazujemo izlazišni dio desnog ventrikla, početni dio pulmonalnog trunkusa, pulmonalne kuspise i interventrikularni septum (slika 10). Zalisci arterije pulmonalis su, kao i ostali zalisci, nježnog ehogenog odjeka, a otvaraju se u smjeru plućnog trunkusa. Na ovom presjeku mogu se uočiti malene, ehogene strukture – papilarni mišići koji diferenciraju desni od lijevoga ventrikla. Duga os kroz desni ventrikl omogućuje nam isključenje pulmonalne stenoze i/ili atrezije, ventrikularnog septalnog defekta, dekstopozicije aorte (tetralogija Fallot, zajednički trunkus, dvostrukoizlazni desni ventrikl). Kontinuiranim prijelazom iz duge osi kroz desni ventrikl praćenjem pulmonalnoga trunkusa možemo prikazati duktalni luk odnosno duktus arteriosus koji je smješten neposredno ispod aortalnog luka. Duktus arteriosus sa svojim distalnim dijelom spaja



Slika 8. Prikaz izlazišta lijevog srca (lijevi ventrikl, ventrikularni septum, mitralno ušće, ascendentna aorta, aortalna valvula)

Figure 8. View of left hearth, outflow tract (left ventricle, ventricular septum, mitral valve, ascendent aorta, aortal valve)



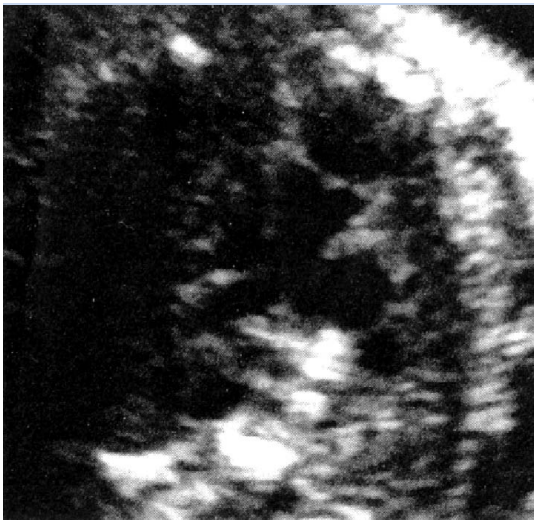
Slika 9. Prikaz luka aorte

Figure 9. View of aortal arch

pulmonalni trunkus s aortom na prijelazu aortalnog luka u descendentnu aortu.

E) Kratka os kroz ventrikularne šupljine omogućuje prikazivanje srca fetusa od kardijalnog apeksa preko ventrikularnih komora do razine velikih krvnih žila (izlazište pulmonalnog trunkusa, njegova bifurkacija u arterije pulmonalis i duktus arteriosus). Ovim presjekom još detaljnije upoznajemo građu i kontinuitet interventrikularnog septuma (VSD). Možemo zapaziti eventualne ekspanzivne procese ventrikularne lokalizacije, te odstupanja u simetriji ventrikularnih šupljina (HLHS, HRV, univentrikularno srce).

F) Kratka os srca – kratka os kroz osnovicu srca na razini velikih krvnih žila. Na ovom ehokardiografskom presjeku centralno je smještena aorta prstenastog oblika u kojoj su vidljivi aortalni kuspisi koji izgledom podsjećaju na zaobljeni mercedesov znak; straga i prema fetusnoj kralježnici smješten je lijevi atrij, dok je desni atrij smješten prema dijafragmi fetusa. Sprijeda se nalazi desni ventrikl. Interatrijski septum odvaja lijevi atrij od desnog. U njegovom središnjem dijelu smješten je foramen ovale čija se valvula u svakom srčanom ciklusu otvara u lijevi atrij. Presjek kroz desnu klijetku zahvaća njen ulazni i izlazni dio na koji se nadovezuje pulmonalni trunkus (pulmonalne valvule razdvajaju desnu klijetku od trunkusa). Prati mo li pulmonalni trunkus dolazimo do njegove



Slika 10. Prikaz desnog izlaznog trakta (desni ventrikl, trikuspidalna valvula, arterija pulmonalis)

Figure 10. View of right heart, outflow tract (right ventricle, tricuspidal valve, arteria pulmonalis)

bifurkacije na dvije arterije pulmonalis. Prikaz kratkom osi kroz velike krvne žile srca omogućuje nam isključenje opstruktivnih lezija izlazišnog trakta desnoga ventrikla, prikaz defekata atrijskog septuma tipa sekundum, transpozicija velikih krvnih žila, zajedničkog trunkusa te uspoređivanje veličine i položaja krvnih žila. Dobiveni podaci upućuju nas na dvostrukoizlazni desni ventrikl ili tetralogiju/pentalogiju Fallot. Izuzev strukturnih anomalija koje se mogu prepoznati prikazom četiriju komora i opisanih srčanih presjeka, mogu se otkriti i sljedeće kongenitalne strukturne anomalije: tetralogija Fallot, transpozicija velikih krvnih žila, dvostrukoizlazni desni ventrikl, zajednički trunkus, pulmonalna stenoza, stenoza aorte, koarkatcija aorte i prekid njezina kontinuiteta.

TETRALOGIJA FALLOT

Anomaliju obilježavaju interventrikularni septalni defekt (VSD), dekstopozicija aorte, stenoza pulmonalne arterije i hipertrofija desnoga ventrikla (koja se ne javlja tijekom intrauterinog života). Poneki slučajevi udruženi su s nedostatkom pulmonalne valvule. Zastupljenost tetralogije Fallot u živorođene djece s prirođenim srčanim anomalijama iznosi 5-10%⁵¹. Antenatalna dijagnostika tetralogije Fallot temelji se na prikazu uvećane, dekstroponirane – jašuće aorte i ventrikularnog septalnog defekta. U velikoj većini slučajeva postoji stenoza pulmonalnog izlazišnog trakta, ali ukoliko se radi o nedostatku pulmonalne valvule nailazimo na izrazito dilatiran pulmonalni trunkus. U slučajevima pulmonalne atrezije suočavamo se s nemogućnošću prikazivanja izlazišnog trakta pulmonalnog trunkusa. De Vore i sur. upozorili su na činjenicu da se u većini slučajeva kod tetralogije Fallot ne prikazuje interventrikularni septalni defekt na presjeku kroz četiri komore⁵². Uporaba dopplera u boji olakšava nam postavljanje dijagnoze tetralogije Fallot, jer se na presjeku duge osi kroz lijevi ventrikl može prikazati istovremeno protjecanje krvi iz obaju ventrikla kroz ventrikularni septalni defekt u dilatiranu “jašuću” aortu iznad interventrikularnog septuma.

Kao što je već napomenuto, nedostatak pulmonalne valvule može biti jedna od pridruženih anomalija tetralogije Fallot. Zbog moguće udruženosti tetralogije Fallot s kromosomskim aberacijama, u

12% slučajeva moramo misliti i na kariotipizaciju, ali i na isključenje ostalih pridruženih strukturalnih anomalija⁵¹.

TRANSPOZICIJA VELIKIH KRVNIH ŽILA (TGA)

Kompletna transpozicija velikih krvnih žila jest morfološka promjena za koju je karakteristično da aorta izlazi iz desnog ventrikla, a arterija pulmonalis iz lijevog ventrikla. U velikoj većini slučajeva aorta se nalazi srijeda i desno, u odnosu na pulmonalni

Velika većina kardijalnih tumora benignog je karaktera, malignitet se javlja u 10% slučajeva. Ultrazvučna vizualizacija ehogenih masa koje okupiraju srčane komore ili njegove zidove jedna je od osnovnih čimbenika za donošenje dijagnoze. Poznavanjem predilekcijskih mjesta nastajanja mogu se postaviti pretpostavke o vrsti tumora.

trunkus, jer izlazi iz desnog ventrikla koji je smješten, kao i u normalnom srcu, srijeda. Odnos lijevog i desnog atrija ostaje nepromijenjen. Vena kava superior i inferior ulijevaju se u desni atrij, dok se morfologija atrioventrikularnih ušća bitnije ne mijenja. Dijagnostika transpozicije velikih krvnih žila vrlo često je otežana jer se najčešće radi o fetusu sa zastojem rasta udruženim s oligohidroamnionom koji otežava pretraživanje srca fetusa. Pri ehokardiografskom prikazu transpozicije velikih krvnih žila velike krvne žile su paralelne jedna s drugom. Prikazom kratke osi srca na razini velikih krvnih žila, aorta i pulmonalni trunkus izgledaju poput dva okrugla prstena položena jedan do drugoga. Identifikacijom velikih krvnih žila glave i vrata koje polaze iz aorte potvrđujemo da se radi o fetusnoj aorti s izlazištem iz desne srčane komore, dok se duktus arteriosus nastavlja na pulmonalni trunkus nakon njegove bifurkacije na dvije pulmonalne arterije. Najčešće pridružene kardijalne anomalije koje se javljaju pri transpoziciji velikih krvnih žila su ventrikularni septalni defekt, pulmonalna stenoza, koarktacija aorte i hipoplazija lijevog ili desnog ventrikla⁵³.

DVOSTRUKOIZLAZNI DESNI VENTRIKL

Za razliku od tetralogije Fallot, ovdje je aorta još više dekstroponirana i više od 50% njenog lume-

na izlazi iz desnoga ventrikla. Uobičajeno prihvaćena definicija dvostrukoizlaznog ventrikla glasi: "Govorimo o dvostrukoizlaznom ventriklu kada više od jedne i pol semilunarne valvule proizlazi iz jednog ventrikla."^{54,55} S obzirom na položaj aorte u odnosu na pulmonalni trunkus razlikujemo nekoliko tipova dvostrukoizlaznog ventrikla:

- a) aorta može zauzeti svoj uobičajeni položaj iza pulmonalnog trunkusa te su velike krvne žile spiralno ovijene jedna oko druge;
- b) aorta leži straga u odnosu na pulmonalni trunkus, ali imaju paralelan tijek;
- c) za treći tip također je karakterističan paralelan tijek krvnih žila, ali aorta u odnosu na pulmonalni trunkus leži srijeda.

Dvostrukoizlazni desni ventrikl je izuzetno rijetka kongenitalna kardijalna malformacija (1%) u kojoj obje velike krvne žile izlaze iz desnog ventrikla uz prisutni defekt interventrikularnog septuma⁵¹. Ultrazvučna prenatalna dijagnostika ove rijetke kardijalne malformacije iziskuje oprez; diferencijalno dijagnostičke zamke su tetralogija Fallot i transpozicija velikih krvnih žila s ventrikularnim septalnim defektom. Ventrikularni septalni defekt prisutan u dvostrukoizlaznom desnom ventriklu obično zahvaća subaortalni i subpulmonalni dio septuma. Prikaz dviju velikih krvnih žila s izlazištem iz desnoga ventrikla po mnogim autorima presudan je čimbenik za donošenje dijagnoze dvostrukoizlaznog ventrikla, ali se veća pažnja mora pridati procjeni stupnja dekstopozicije aorte (čija veličina omogućuje postavljanje diferencijalne dijagnoze)²⁷.

ZAJEDNIČKI ARTERIJSKI TRUNKUS

Trunkus arteriosus čini jedinstvena arterijska krvna žila koja izlazi iz srca i koja krvlju opskrbljuje koronarne, pulmonalne žile i sistemsku cirkulaciju. Zajednički arterijski trunkus polazi iz obaju ventrikla, smješten iznad interventrikularnog septalnog defekta koji omogućuje punjenje trunkusa krvlju iz obje klijetke. Velike krvne žile glave i vrata, ogranci aortalnoga luka (arterija karotis komunis sinistra, trunkus brahiocefalikus, lijeva arterija subklavija) te lijeva i desna pulmonalna arterija odvajaju se sada od arterijskog trunkusa. Prognozu bolesti ne uvjetuju anatomske varijante

valvule (2-4 kuspisa) zajedničkog arterijskog trunkusa⁵⁶, već njihova funkcija. Ukoliko se još intrauterino razvije insuficijencija srčane pumpe sa znakovima dekompenzacije srca (perikardijalni izljev, ascites, generalizirani hidrops fetusa), u pravilu će prognoza biti loša. S obzirom na anatomske varijacije arterijskog trunkusa, zajednički trunkus je podijeljen u četiri tipa:

- a) tip I; od arterijskog trunkusa odvaja se pulmonalni trunkus koji se kasnije račva u dvije arterije pulmonalis
- b) tip II; lijeva i desna pulmonalna arterija odvajaju se direktno sa stražnje stijenke zajedničkog arterijskog trunkusa
- c) tip III; lijeva i desna pulmonalna arterija polaze s lateralne stijenke arterijskog trunkusa
- d) tip IV; pulmonalna cirkulacija opskrbljuje se krvlju pomoću kontralateralne cirkulacije koja polazi iz descedentne aorte (bronhijalne arterije) uslijed potpunog nedostatka lijeve i desne arterije pulmonalis⁵⁶.

Svega je nekoliko autora uspješno prenatalno dijagnosticiralo zajednički arterijski trunkus ultrazvučnim prikazom jedinstvene krvne žile koja izlazi iz srca^{27,57,58}. Izlazište desnoga ventrikla ne može se prikazati (ne postoji). Tijekom arterija pulmonalis teško se prikazuje, ali prikazivanje mjesta njihova odvajanja od zajedničkog trunkusa uveliko pomaže u dijagnostičkom razlikovanju arterijskog trunkusa od tetralogije Fallot s pulmonalnom atrezijom. Kardijalne anomalije kao što su ventrikularni i atrijskoventrikularni septalni defekt, anomalije semilunarne valvule i neregularan broj pulmonalnih vena najčešće su pridružene anomalije zajedničkog arterijskog trunkusa^{55,56}. Displastična valvula zajedničkog trunkusa često je uzrok fetuskog hidropsa. Od ekstrakardijalnih anomalija najzastupljenije su anomalije genitourinarnog trakta, situs inversus i sindrom asplenije⁴⁸.

PULMONALNA STENOZA

Fuzija pulmonalne valvule i suženje infundibularnog izlazišnog trakta uzrokuju pulmonalnu stenozu. Pulmonalna poststenotična dilatacija čest je nalaz pri pulmonalnoj stenozu. Ultrazvučni nalaz dilatiranog pulmonalnog trunkusa (poststenotična dilatacija) i smanjena desna komora s nešto zadebljanim zidovima upućuju na pulmonalnu

stenozu. Tek pažljivim promatranjem možemo zapaziti zadebljalu pulmonalnu valvulu i njeno nepotpuno otvaranje tijekom sistole. Prenatalna dijagnoza pulmonalne stenozu u novije vrijeme temelji se na uporabi dopplera u boji. Interventrikularni i atrijski septalni defekt, aortalna stenozu i anomalni venski utok česte su pridružene malformacije kod pulmonalne stenozu.

AORTALNA STENOZA

Urođena opstrukcija aorte i izlazišnog aortalnog trakta može zahvatiti valvularni, subvalvularni i/ili supralvalvularni dio aorte. Valvularnu stenozu ili stenozu aortalnog ušća može uzrokovati displazija i/ili zadebljanje, te fuzija aortalnih kuspisa kao i rascjep same valvule. Subvalvularnu stenozu koja morfološki poprima izgled membranozne dija-

Prikazom četiriju komora ne dobivamo nikakva saznanja o izlazištu velikih krvnih žila, aortalnom i duktalnom luku, aorti, veni kavi inferior, a posredno ni o kompleksnim konotrunkalnim anomalijama kao što su tetralogija Fallot, truncus arteriosus, dvostrukoizlazni desni ventrikl ili transpozicija velikih krvnih žila.

fragme ili izbočenja uzrokuju promjene izlazišnog djela lijevoga ventrikla i dinamičke promjene koje za posljedicu imaju zadebljanje interventrikularnog septuma²⁶. Supralvalvularna stenozu je rijetka prirođena anomalija. Aorta iznad njezina ušća poprima oblik membranoznog prstena ili dolazi do izduženog suženja ascendentne aorte. Razlikujemo:

- a) izolirani oblik supralvalvularne stenozu
- b) stenozu koja je udružena s perifernom stenozom pulmonalnih arterija i koju karakterizira obiteljska predispozicija
- c) supralvalvularna stenozu koja se javlja udružena sa sindromom Williams.

Izrazito pažljivim ultrazvučnim pregledom mogu se zapaziti zadebljali aortalni kuspisi. Antenatalna dijagnoza aortalne stenozu predstavlja veliki izazov za ultrasoničare. Popratni nalaz je eventualno smanjenje volumena lijeve klijetke. Doppler u boji i pulsirajući doppler omogućuju postavljanje konačne dijagnoze²⁸. Dokazana je udruženost kromosomskih aberacija s valvularnom stenozom i

displazijom⁵¹. Asimetrična septalna hipertrofija i idiopatska subaortalna hipertrofija znaju biti udružene sa subvalvularnom aortalnom stenozom, a u velikoj većini slučajeva nasljeđuju se autosomno dominantno. Supraavlularna stenozna javlja se u sklopu sindroma Williams koji karakterizira hiperkalcijemija, periferna stenozna pulmonalnih arterija, anomalije zubala, ingvinalna hernija, psihomotorna retardacija i zastoj rasta s karakterističnim kepečkim izrazom lica⁵⁸.

KOARKTACIJA AORTE I PREKID NJEZINA KONTINUITETA

Koarktaciju aorte obilježuje nepotpuna kanalizacija njezina lumena. Nastaje kao rezultat suženja lumena s najčešćom lokalizacijom unutar distal-

Svega je nekoliko autora uspješno prenatalno dijagnosticiralo zajednički arterijski trunkus ultrazvučnim prikazom jedinstvene krvne žile koja izlazi iz srca.

Uporabom transvaginalne sonde Bronshtein je najranije postavio dijagnozu koarktacije aorte direktnom vizualizacijom aortalnog luka u 14. tjednu gestacije.

nog dijela aortalnog luka ili uslijed teške hipoplazije aortalnoga luka. Također se može pojaviti potpuni prekid kontinuiteta aortalnog luka. Uporabom transvaginalne sonde Bronshtein je najranije postavio dijagnozu koarktacije aorte direktnom vizualizacijom aortalnog luka u 14. tjednu gestacije. Dijagnostički kriteriji anomalija aortalnoga luka su: disproporcija lijeve i desne klijetke u korist desne, disproporcija pulmonalnog trunkusa i aorte u korist pulmonalnog trunkusa. Uporabom dopplera u boji također su postavljeni dijagnostički kriteriji za stenozu aorte, kao što su smanjena brzina protoka krvi u ascedentnoj aorti i povećan omjer protoka krvi kroz trikuspidalno ušće u odnosu na mitralno ušće. Pridružene srčane anomalije česte su u fetusa s koarktacijom aorte ili s prekidom aortalnog kontinuiteta. U 25-50% fetusa nailazimo na trunkus arteriosus, transpoziciju velikih krvnih žila, atrioventrikularni septalni defekt, aortalnu stenozu, dvostrukoizlazni desni ventrikl, ventrikularni septalni defekt⁵⁹. Od ekstrakar-

dijalnih anomalija najčešće nailazimo na dijafragmalnu herniju, sindrom Di George i kromosomske abnormalnosti u 10% slučajeva, osobito u ženskih fetusa (sindrom Turner 45)^{51,60}.

M-PRIKAZ EHOKARDIOGRAFIJA

Jednodimenzionalna ili M-prikaz ehokardiografija pruža izuzetno korisne podatke za potpunu evaluaciju srca uz već nam poznati dvodimenzionalni prikaz. M-prikaz nam omogućuje nove podatke o dimenzijama srčanih komora, debljini srčane stijenke, pokretu zidova kao i srčanim aritmijama^{59,60}. Osnova nam je prikaz informacija u vremenu, a temelji se na prolasku ultrazvučne zrake kroz srčane strukture. Kratka i duga os srca na razini atrioventrikularnih valvula omogućuju ocjenjivanje ventrikularnih veličina. Korištenjem M-prikaza na bazi srca mogu se evaluirati semilunarne valvule i mjeriti dijametri velikih krvnih žila. Oskudan perikardijalni izljev može se znatno bolje razaznati korištenjem M-prikaza koji ukazuje na separaciju parijetalnog i visceralnog perikarda. Korištenjem M-prikaza koji ocrta kontrakcije srčanih struktura određuje se frekvencija i ritam srca na dugoj osi lijevoga ventrikla i na prikazu četiriju komora. Poznavajući normalna zbivanja u srcu i njegov ritam, pomoću M-prikaza mogu se prepoznati i pratiti srčane aritmije na bilo kojem prikazu koji omogućuje simultani prikaz atrijskog i ventrikularnog zida ili semilunarne i jedne atrioventrikularne valvule^{61,62}. Kontrakcija atrija prepoznaje se na M-prikazu bilo prepoznavanjem kontrakcije atrijskog zida ili F točkom koja obilježava pokret atrioventrikularne valvule. Početak ventrikularne kontrakcije raspoznaje se zatvaranjem jedne od atrioventrikularnih valvula ili otvaranjem semilunarne valvule. Detekcija malenih amplituda koje nastaju pokretljivošću atrijskih zidova može stvarati poteškoće u evaluaciji kontrakcije atrija, no usprkos tome najčešće se služimo upravo ovim tehničkim prikazom jer pažljivim promatranjem možemo prikazati direktne rezultate atrijskih kontrakcija.

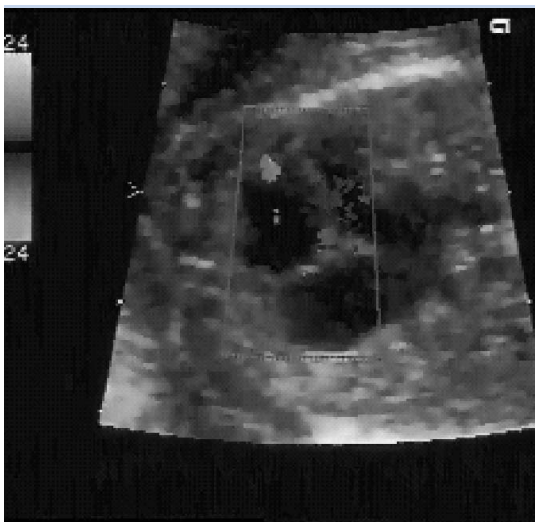
DOPPLER EHOKARDIOGRAFIJA

Izuzetna prednost ultrazvučnih aparata s dvodimenzionalnom slikom i mogućnošću superponiranja dopplera u boji i pulsirajućeg dopplera jest istovremeno promatranje željenih struktura i

dovođenje oznake osjetljiva volumena na točno nam željeno mjesto. Njime određujemo mjesto unutar krvožilnog spleta i volumen koji želimo analizirati. Uporaba doppler tehnike, bilo na razini pupčane vrpce ili unutar tijela fetusa, omogućuje nam razlikovanje arterijskog od venskog krvotoka kao i potpuniju evaluaciju složenih kardijalnih malformacija (slika 11).

Dobro poznavanje osnovnih parametara o fetusnoj cirkulaciji nužno je prije primjene doppler tehnike i analize fetusne cirkulacije. Fetusna cirkulacija temelji se na modelu zadovoljavanja potreba organizma izuzetno brzog rasta, ali u stanju relativne hipoksije. Dotok krvi odvija se preko umbilikalne vene. Oksigenirana krv preko duktusa venosusa zaobilazi u velikom luku tkivo jetre, ulazi u venu kavu inferior, ne miješa se s venskom krvlju koja se vraća iz donjih dijelova fetusa. Vena kava inferior ulazi u desni atrij, u kojem gotovo da i ne dolazi do miješanja ove sada dijelom oksigenirane krvi s valom venske krvi koja nadolazi putem vene kave superior u desni atrij. Opisani krvni val iz vene kave inferior usmjerava se pomoću venskih valvula kroz foramen ovale u lijevi atrij, odnosno u lijevi ventrikl. Tek jedna trećina krvi usmjerava se u pluća, dok ostale dvije trećine pune aortu kroz duktus arteriosus⁶³.

Poznavanjem čimbenika koji karakteriziraju postnatalno srce kao i srce odraslih možemo s lakoćom uočiti razlike u odnosu na prenatalnu srčanu pumpu. Normalni protok krvi kroz fetusne atrioven-



Slika 11. Dopplerska evaluacija fetalnog srca
Figure 11. Color Doppler of fetal heart

trikularne valvule obilježava v-komponenta (vensko punjenje) koju slijedi snažnija a-komponenta (atrijsko punjenje), dok je u odraslih v-komponenta snažnija od a-komponente. Razlika se vjerojatno temelji na veličini fetusnih klijetki ili smanjenoj kompilaciji klijetki. S obzirom na to da protok krvi kroz atrioventrikularno ušće ovisi o punjenju u kasnoj diastoli, proizlazi da znatna količina punjenja nastaje kao rezultat atrijske kontrakcije koju karakterizira visoka a-komponenta. Poznavanje ovih čimbenika objašnjava nam zašto fetusi tako slabo

M-prikaz daje nove podatke o dimenzijama srčanih komora, debljini srčane stijenke, pokretu zidova kao i srčanim aritmijama. Osnova je prikaz informacija u vremenu, a temelji se na prolasku ultrazvučne zrake kroz srčane strukture.

Doppler ehokardiografija omogućuje procjenu prirođenih srčanih grešaka, dijagnosticiranje pojedinih srčanih malformacija koje nisu dostupne dvodimenzionalnom analizom (stenoze i/ili atrezije pojedinih srčanih valvula), prikaz intrakardijalnog protoka, procjenu funkcija zalistaka i općenitu ocjenu stanja i dinamike ploda.

toleriraju tahikardiju koja može uzrokovati razvoj fetusnog hidropsa. Najveći protok u fetalnom srcu prisutan je u duktusu arteriosusu. Uporaba dopplera u boji omogućuje analizu poremećaja kardijalnog ritma. Uzorak iz bilo koje arterijske krvne žile omogućuje analizu srčanog ritma, dok promatranjem uzorka krvi na razini atrioventrikularnog ušća daje informacije o otvaranju i zatvaranju valvule. Dopplerskom analizom protoka krvi u umbilikalnoj žili, fetusnoj aorti i arteriji cerebi mediji može se pratiti dinamika protoka u fetusa sa zastojem rasta (IUGR).

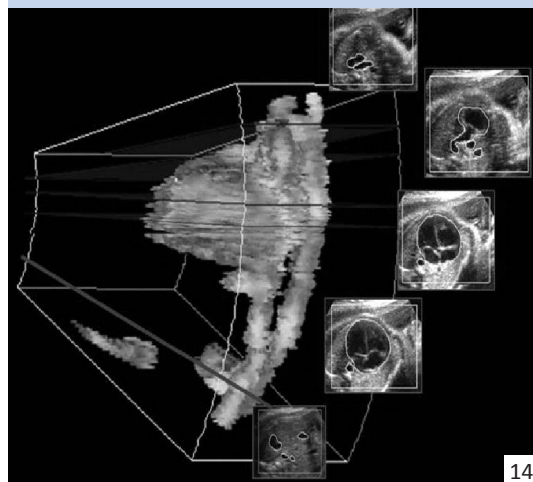
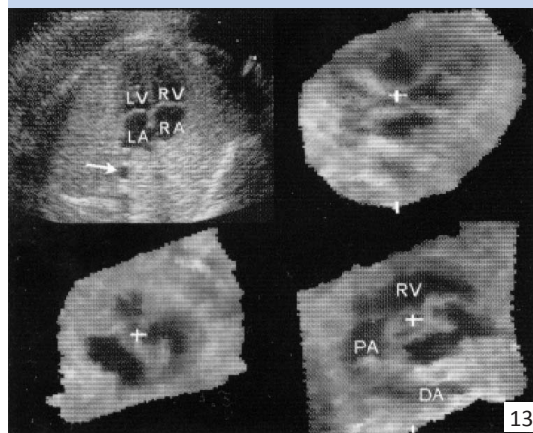
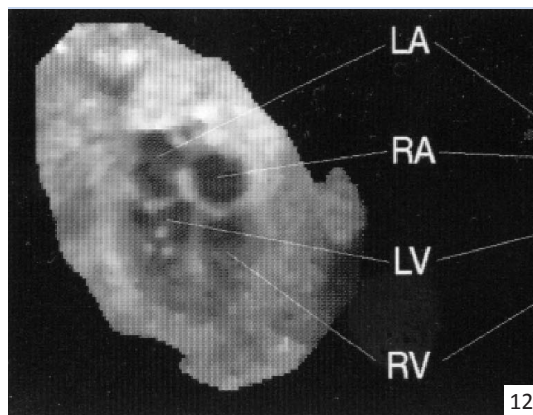
Prema našem iskustvu, ali i iskustvu drugih autora, doppler ehokardiografija je esencijalna tehnička metoda koja omogućuje procjenu prirođenih srčanih grešaka, dijagnosticiranje pojedinih srčanih malformacija koje nisu dostupne dvodimenzionalnom analizom (stenoze i/ili atrezije pojedinih srčanih valvula), prikaz intrakardijalnog protoka, procjenu funkcija zalistaka i općenitu ocjenu stanja i dinamike čeda^{28,64-69}.

Abnormalnosti kardiovaskularnog sustava ubrajaju se u skupinu onih koje se najteže ultrazvučno pretražuju. Fetusna ehokardiografija ima izuzetno značajnu ulogu u nadzoru kako visokorizičnih tako i niskorizičnih trudnoća. S obzirom na značaj ovih nakaznosti za ishod i način dovršavanja trudnoće, primjenom novih tehnoloških mogućnosti (3D ultrazvuka) nastoji se poboljšati njihovo prepoznavanje⁷⁰. Trodimenzionalni je ultrazvuk tehnika koja se brzo i dinamično razvija i predstavlja prirodan nastavak konvencionalnih ultrazvučnih metoda, a zahtijeva integraciju slikovnih presjeka kako bi se

Intenzivnim razvojem tehnologije posljednjih godina uvodi se STIC (*spatio-temporal image correlation*) tehnika koja donosi još preciznije postavljanje dijagnoze srčanih grešaka jer omogućuje pretraživaču uvid kroz sve srčane presjeke i njihovo opetovano ponavljanje.

Vrijednost fetalne ehokardiografije, posebice rane, u suvremenoj perinatologiji ne leži samo u ranom otkrivanju fetusa s prirođenom srčanom greškom, već i u indirektnoj mogućnosti odabira što ranije adekvatne terapije, vođenja trudnoće i porođaja, te odabira fetusa za metode kariotipizacije.

stvorio trodimenzionalni prikaz anatomije ili patologije objekta koji nam je u žarištu interesa. Aparatom za konvencionalno trodimenzionalno prikazivanje dobivaju se statičke slike volumena srca koje su ujedno i otvorile mogućnost prikazivanja velikih krvnih žila i područja koja miruju. Mnogi autori su jasno odredili mijenjanje volumena srca tijekom trudnoće⁷¹⁻⁷⁴. Prikazivanje volumena promiče postavljanje dijagnoze i bolje razumijevanje složene srčane anatomije, ali i patologije. Interaktivni rad na slici, mogućnost njezine rotacije, povećanje pojedinih dijelova slike ili njihovo izdvajanje pomaže u postavljanju što točnije dijagnoze. Daljnjim intenzivnim razvojem tehnologije posljednjih godina uvodi se STIC (*spatio-temporal image correlation*) tehnika koja omogućuje još preciznije postavljanje dijagnoze srčanih grešaka, omogućujući pretraživaču uvid kroz sve srčane presjeke i njihovo opetovano ponavljanje. Sama tehnika izvodi se u dva akta; u prvom dolazi



Slike 12, 13, 14. Prikaz srca 3D ultrazvučnom tehnologijom, uočava se mogućnost izdvajanja volumena srčanih komora.

Figures 12, 13, 14. Fetal heart 3-D view, note heart chamber selection and volume measurement

do automatskog pohranjivanja volumena, dok se u drugom aktu podaci obrađuju prema prostornim i vremenskim koordinatama, omogućujući niz trodimenzionalnih prikaza kroz sve srčane presjeke i/ili površinski prikaz⁷³ (slike 12, 13, 14). Vrijednost fe-

talne ehokardiografije u suvremenoj perinatologiji, posebice rane, ne leži samo u ranom otkrivanju fetusa s prirođenom srčanom greškom, već i u indirektnoj mogućnosti odabira što ranije adekvatne terapije, vođenja trudnoće i porođaja, te odabira fetusa za metode kariotipizacije⁷⁴.

Napomena:

Ovaj pregledni članak primarno je publiciran kao dio poglavlja – Marton U, Stanojević M, Kurjak A. Fetalna ehokardiografija. U: Kurjak A et al. (ur.) *Ultrazvuk u ginekologiji i perinatologiji*. Zagreb: Medicinska naklada, 2007;613-51. Sekundarno publiciranje u Medicini obavljeno je prema ICMJE preporukama, uz pisano dopuštenje urednika knjige i izdavača.

LITERATURA

- Hamar BD, Dziura J, Friedman A, Kleinman CS, Copel JA. Trends in Fetal Echocardiography and Implications for Clinical Practice 1985 to 2003. *J Ultrasound Med* 2006;25:197-202.
- Hyett JA, Moscoso G, Nicolaides KH. Abnormalities of the heart and great arteries in first trimester chromosomally abnormal fetuses. *Am J Med Genet* 1997;69: 207-16.
- Man Li, Wei Wang, Xinghua Yang, Yuxiang Yan, Qingqing Wu. Evaluation of Referral Indications for Fetal Echocardiography in Beijing. *J Ultrasound Med* 2008;27:1291-6.
- Berg KA, Clark EB, Astemborski JA, Bonghman JA. Detection of cardiovascular malformations by echocardiography: an indication for cytogenetic evaluation. *Am J Obstet Gynecol* 1988;159:477-81.
- De Luca I, Ianniruberto A, Colonna L. Aspetti ecografici del cuore fetale. *G Ital Cardiol* 1978;8:776-80.
- Nelson TR, Sklansky MS, Pretorius DH. Prikaz fetalnog srca trodimenzionalnom tehnologijom. U: Merz E (ur.) *3D ultrazvuk u ginekologiji i porodništvu*. Naprijed: Zagreb, 1999;125-34.
- Sklansy M. Fetal echocardiography: can early imaging identify fetuses at risk of congenital heart disease? *Nature Clinical Practice cardiovascular Medicine* 2005;2:12-3.
- Rottem S, Bronstein M, Thaler I, Brandes JM. First trimester transvaginal sonographic diagnosis of fetal anomalies. *Lancet* 1990;1:444-5.
- Volpe P, Stanziano A, Volpe G, Gentile M. Early transvaginal echocardiography. In: Kurjak A, Arenas JB (eds). *Transvaginal sonography*. New Delhi: Jaypee, 2005;96-104.
- Marques Carvalho SR, Mendes MC, Poli Neto OB, Berezowski AT. First trimester fetal echocardiography. *Gynecol Obstet Invest* 2008;65:162-8.
- Bronshtein M, Sigler E, Zimmer EZ, Brandes JM, Blumenfeld Z. Cardiac anomalies: detection and establishment of nomograms at 12 – 16 weeks gestation by high frequency transvaginal probe. *Proceeding of the Third World Congress Of Vaginosonography in Gynecology*. San Antonio, Texas, 1990;6-7.
- Wington TR, Sabbagha RE, Tamura RK, Cohen L, Minogue JP, Strasburger JF. Sonographic diagnosis of congenital heart disease: comparison between the four chamber view and multiple cardiac views. *Obstet Gynecol* 1993; 82:219-24.
- Miljan M. Fetalna ehokardiografija. Zagreb: Medicinska naklada, 1991;70-130.
- Achiron R, Weisman A, Rotstein Z, Lipitz S, Mashiach S, Hegesh J. Transvaginal echocardiographic examination of the fetal heart between 13 and 15 weeks gestation in a low-risk population. *J Ultrasound Med* 1994;783-9.
- Bronshtein M, Zimmer EZ, Milo S, Ho SY, Lorber A, Gerlis LM. Fetal cardiac abnormalities detected by transvaginal sonography at 12 – 16 weeks gestation. *Obstet Gynecol* 1991;78:374-8.
- Bronshtein M, Siegler E, Escholi Z, Zimmer EZ. Transvaginal ultrasound measurements of the fetal heart at 11 to 17 weeks of gestation. *Am J Perinatol* 1992;9:38-42.
- Copel JA, Pulu G, Green J, Hobbins JC, Kleinman CS. Fetal echocardiographic screening for congenital heart disease the importance of four-chamber view. *Am J Obstet Gynecol* 1987;157:648-55.
- Marton U, Kurjak A. Early diagnosis of fetal congenital heart disease by transvaginal sonography. *Ultrasound Obstetrics Gynecol* 1994;4:148.
- Kurjak A, Miljan M, Jurković D. Color Doppler in the assessment of fetomaternal circulation. *Rech Gynecol* 1989;1:269.
- Kumar V, Cotran R, Robbins SL. *Osnove patologije*. Zagreb: Školska knjiga, 1994;305-32.
- Soto B, Becker AE, Moulart AJ. Classification of ventricular septal defects. *Br Heart J* 1980;43:332-43.
- Becker AE, Anderson RH. *Pathology of congenital heart disease*. London: Butterworths, 1981.
- Souka AP, Nicolaides KH. Diagnosis of fetal abnormalities at the 10-14 week scan. *Ultrasound Obstet Gynecol* 1997;10:429-42.
- Tegnader E, Eik-Nes SH, Johansen OJ, Linker DT. Prenatal detection of heart defects at the routine fetal examination at 18 weeks in a non-selected population. *1995*;10: 403-5.
- Kirk JS, Riggis TW, Comstock CH, Lee W, Yan SS, Weinhouse E. Prenatal screening for cardiac anomalies: the values of routine addition for aortic root to the four chamber view. *Obstet Gynecol* 1994;84:427-31.
- Stanojević M, Marton U, Kos M, Kurjak A. Fetalna ehokardiografija. U: *Ginekologija i perinatologija II*. Varaždinske Toplice: Tonimir, 2003;241-63.
- Miljan M. *Ultrazvučno otkrivanje kongenitalnih srčanih grešaka i poremećaja srčanog ritma fetusa*. Zagreb: Medicinski fakultet, 1990. Doktorska disertacija.
- Rowe RD, Uchida IA. Cardiac malformation in mongolism. Prospective study of 184 mongoloid children. *Am J Med* 1961;31:726-35.
- Machado MVL, Crawford DC, Anderson RH. Atrioventricular septal defect in prenatal life. *Br Heart J* 1988;59:352-5.
- Roberts WC, Perry LW, Chandra RS. Aortic valve atresia: A new classification based on necropsy study of 73 cases. *Am J Cardiol* 1976;37:753-6.
- Moller JH. Pulmonary valve atresia. In: Bergsma D (eds). *Birth Defects*. Baltimore: Williams and Wilkins Co., 1973:761.
- Callen PW. *Ultrasonography in Obstetrics and Gynecology*. 3rd edn. Philadelphia PA: W.B. Saunders, 1994.
- Greenwald WE, Du Shane JW, Burchell HB. Congenital pulmonary atresia with intact ventricular septum: Two anatomic types. *Circulation* 1956;14:945.
- Marton U, Kurjak A, Latin V, Kos M. Fetalna ehokardiografija: dijagnoza i postupak. *Gynecol Perinatol* 1996;5:35-8.

35. Nora JJ, Nora AH. Genetics and counseling in cardiovascular disease. Springfield, IL, Chas. C Thomas, 1978.
36. Silverman NH, Golbus MS. Echocardiographic techniques for assessing normal and abnormal fetal cardiac anatomy. *J Am Coll Cardiol* 1985;5:205-9S.
37. Brown GC, Ewans TN. Serologic evidence of coxsackie virus etiology of congenital disease. *JAMA* 1967;199:183-7.
38. Marton U, Kos M, Stipoljev F, Latin V, Mišković B, Kurjak A. Fetal endocardial fibroelastosis and severe aortic stenosis. *Gynecol Perinatol* 1997;6:57-8.
39. Biswas MK, Perloff D. Cardiac, hematologic, pulmonary, renal and urinary tract disorders. In: DeCherney AH, Pernoll M (eds). *Obstetrics & Gynecological Diagnosis & Treatment*. East Norwalk: Appleton & Lange, 1994; 428-67.
40. Kanagasuntheram R, Verzin JA. Ectopia cordis in man. *Thorax* 1962;17:159-67.
41. Kurjak A, Mirić D. Prenatalno otkrivanje malformacija fetusa. U: Kurjak A (ur.) *Ginekologija i porodiljstvo*. Varaždinske Toplice: Golden Time, 1995;101-18.
42. Mortera C, Carrera JM, Comas Y. Ecocardiografia fetal. In: Kurjak A, Carrera JM (eds). *Ecocardiografia en medicina materno – fetal*. Barcelona: Masson, 2000; 617-25.
43. Nadas AS, Ellison RC. Cardiac tumors in infancy. *Am J Cardiol* 1968;21:363-6.
44. Dennis MA, Appereti K, Manco-Johnson ML. The echocardiography diagnosis of multiple fetal cardiac tumors. *J Ultrasound Med* 1985;4:327-9.
45. Foster ED, Spooner EW, Farina MA. Cardiac rhabdomyoma in the neonate: Surgical management. *Ann Thorac Surg* 1984;37:249-53.
46. Corno A, De Simone G, Catena G. Cardiac rhabdomyoma: Surgical treatment in the neonate. *J Thorac Cardiovasc Surg* 1984; 87:725-31.
47. Schmaltz AA, Apitz J. Primary heart tumors in infancy and childhood. Report of 4 cases and review of literature. *Cardiology* 1981;67:12-22.
48. Arciniegas E, Hakimi M, Farooki ZQ. Primary cardiac tumors in children. *J Thorac Cardiovasc Surg* 1980;79:582-91.
49. McAllister HA. Primary tumors of the heart and pericardium. *Pathol Annu* 1979;14:325-55.
50. Stanford W, Abu-Yousef M, Smith W. Intracardiac tumor (rhabdomyoma) diagnosed in utero by ultrasound: A case report. *J Clin Ultrasound* 1987;15:337-41.
51. Marton U, Kurjak A, Latin V, Kos M. Transvaginal sonography in early detection of fetal abnormalities. *Gynecol Perinatol* 1996;5:63-9.
52. De Vore GR, Siassi B, Platt LD. Fetal echocardiography VIII: aortic root dilatation. A marker for tetralogy of Fallot. *Am J Obstet Gynecol* 1988;159:129-36.
53. Ternander E, Eik-Nes SH. Fetal heart screening: a diagnostic challenge. In: Chervenak AF, Kurjak A (eds). *Fetus as a patient*. London: The Parthenon Publishing Group, 1996;147-58.
54. Kirklin JW, Pacifico AD, Barger LM, Soto B. Cardiac repair in anatomically corrected malposition of the great arteries. *Circulation* 1973;48:153-9.
55. Collet RW, Edwards JE. Persistent truncus arteriosus: A classification according to anatomic types. *Surg Clin Am* 1949;29:1245-70.
56. Moller JH, Anderson RC. 1000 consecutive children with cardiac malformation with 26 to 37 year follow up. *Am J Cardiol* 1992;70:661-7.
57. De Araujo LM, Schmidt KG, Silverman NH, Finkbeiner WE. Prenatal detection of truncus arteriosus by ultrasound. *Pediatr Cardiol* 1987;8:261-3.
58. Wooley CF, Sparks EH. Congenital heart disease, hereditary cardiovascular disease, and pregnancy. *Prog Cardiovasc Dis* 1992;35:41-60.
59. Moore KL. *The developing human: clinically oriented embryology*. 4th Edition. Philadelphia: W.B. Saunders, 1988.
60. Groenenberg IAL, Van Vugt JMG, Van Geijn HP. Fetal echocardiography in the late first trimester of pregnancy. In: Chervenak FA, Kurjak A (eds). *Fetus kao pacijent*. London: The Parthenon Publishing Group, 1996;137-46.
61. Pearce JM. Biophysical diagnosis of fetal abnormalities. In: Chamberlain G (eds). *Turnbulls Obstetrics*. Edinburgh: Churchill Livingstone, 1995;211-30.
62. Thangaroopan M, Wald RM, Silversides CK, Mason J, Smallhorn JF, Sermer M et al. Incremental diagnostic yield of pediatric cardiac assessment after fetal echocardiography in the offspring of women with congenital heart disease: a prospective study. *Pediatrics* 2008;122:472.
63. Choen MS, Fommelt MA. Does fetal diagnosis make a difference? *Clin Perinatol* 2005;32:877-90.
64. Marton U, Kurjak A, Latin V, Kos M. Transvaginal sonography in early detection of fetal abnormalities. *Gynecol Perinatol* 1996;5:63-9.
65. Bonilla-Musoles FM, Raga F, Ballester MJ, Serra V. Early detection of embryonic malformations by transvaginal and color Doppler sonography. *J Ultrasound Med* 1994;123:347-55.
66. Marton U, Kurjak A, Latin V, Kos M. Fetal echocardiography: diagnosis and management. *Gynecol Perinatol* 1996;5:1:35-8.
67. Wladmiroff JW, Pilu G. *Ultrasound and the Fetal Heart*. London: The Parthenon Publishing Group, 1996.
68. Marton U, Stipoljev F, Kos M, Mišković B, Matijević R, Kurjak A. The value of the intracardiac echogenic foci in the fetal heart: current understanding and clinical values. *Gynaecologia et Perinatologia* 2003;12:154-6.
69. Acar P. Three-dimensional echocardiography in congenital heart disease. *Arch Pediatr* 2006;13:51-6.
70. Zosmer N, Gruboeck K, Jurković D. Three – dimensional fetal cardiac imaging. In: Raba K, Jurković D (eds). *Three dimensional ultrasound in obstetrics and gynecology*. London: The Parthenon Publishing Group, 1997;45-52.
71. Chouri R, Hoffmann J, Heling KS. Three-dimensional (3D) and 4(D) color Doppler fetal echocardiography using spatio-temporal image correlation (STIC). *Ultrasound Obstet Gynecol* 2004;23:535-45.
72. Vinalis F, Poblete P, Giuliano A. Spatio temporal image correlation (STIC): a new tool for the prenatal screening of congenital heart defects. *Ultrasound Obstet Gynecol* 2003;22:388-94.
73. DeVore GR, Falkensammer P, Sklansky MS, Platt LD. Spatio temporal image correlation (STIC): new technology for evaluation of the heart. *Ultrasound Obstet Gynecol* 2003;22:380-7.
74. ACMG Practice Guidelines. First trimester diagnosis for fetal aneuploidy. *Genetics in Medicine* 2008;10:73-5.