

Pristupni režnjevi u oralnoj kirurgiji

Korina Škegro [1]

dr. sc. Roko Bjelica [2]

[1] studentica šeste godine, Stomatološki fakultet Sveučilišta u Zagrebu

[2] Zavod za oralnu kirurgiju, Stomatološki fakultet Sveučilišta u Zagrebu

SAŽETAK

Pristupni režnjevi predstavljaju temeljni dio oralnokirurških zahvata jer omogućuju adekvatan prikaz operacijskog polja. Kako bi se osigurao uspješan ishod zahvata, potrebno je odabrati odgovarajući oblik i debljinu režnja u skladu s lokalizacijom operacijskog polja, vrstom zahvata i anatomskim odnosima. Režnjevi se oblikuju incizijama pune debljine koje zahvaćaju sluznicu, submukozu i periost, nakon čega se odižu radi prikazivanja kosti te se po završetku zahvata vraćaju u početni položaj i učvršćuju šavovima. Pravilno planiranje incizije, očuvanje vaskularizacije te izbjegavanje rezova iznad koštanog defekta ključni su za smanjenje komplikacija i postizanje stabilnog cijeljenja.

U oralnoj kirurgiji najčešće se primjenjuju sulkularni, trokutasti, trapezoidni, submarginalni, semilunarni i palatinalni režnjevi. Sulkularni režanj odlikuje jednostavna izvedba i dobra vaskularizacija, ali ograničena pokretljivost, što može biti nedostatak kod opsežnijih zahvata. Trokutasti i trapezoidni režnjevi omogućuju bolju preglednost i pristup dubljim strukturama, ali su povezani s većom traumom mekih tkiva. Submarginalni režanj primjenjuje se u estetski osjetljivim područjima jer omogućuje očuvanje marginalne gingive, dok se semilunarni režanj danas rjeđe koristi zbog ograničene preglednosti i veće sklonosti stvaranju ožiljka. Palatinalni režnjevi indicirani su kada je potreban pristup s nepčane strane, primjerice kod impaktiranih očajnika ili uklanjanja palatinalnih torusa.

Odabir odgovarajućeg režnja, uz pravilnu tehniku incizije i šivanja, presudan je za uspješan kirurški ishod, smanjenje postoperativnih komplikacija te dugoročno očuvanje mekih i tvrdih tkiva.

Ključne riječi: pristupni režnjevi; oralna kirurgija; kirurška incizija

Uvod

Uspjeh oralnokirurškog zahvata poput alveotomije, cistektomije ili apikotomije ovisi o pravilnom odabiru i preciznom odizanju pristupnog režnja. U kontekstu oralne kirurgije, *pristupni režanj* označava postupak privremenog odmicanja mekog tkiva, kako bi se prikazalo operacijsko polje, te vraćanje istog u početnu poziciju i učvršćivanje šavovima (1). Primjenjuje se u širokom spektru zahvata, uključujući alveotomiju, cistektomiju, apikotomiju, ugradnju dentalnih implantata te resekcije tumora (2). Kako bi se osiguralo što bolje izvođenje zahvata i cijeljenje rane, najvažnije je odabrati prigodan oblik i debljinu režnja. Pristupni

režnjevi za oralnokirurške zahvate su mukoperiostalni režnjevi (pune debljine) što znači da se prilikom odizanja režnja zajedno odvajaju svi slojevi mekih tkiva- sluznica, submukoza i periost- da bi se prikazala podležća kost (1). Oblik režnja ovisi o lokalizaciji operacijskog polja, anatomskim strukturama, vještinama operatera te dostupnim instrumentima, a upravo odabir oblika uvelike utječe na izvedbu i ishod zahvata.

Prije razmatranja pojedinih tipova pristupnih režnjeva nužno je istaknuti osnovna kirurška načela njihova planiranja i odizanja. Rez se izvodi sterilnim

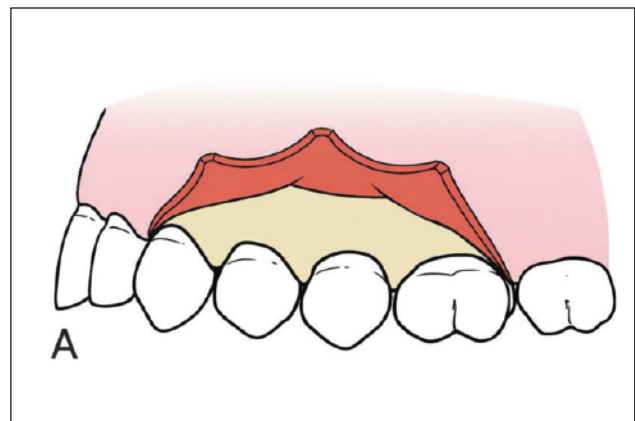
skalpelom u jednom kontinuiranom i kontroliranom potezu bez višekratnih isprekidanih rezova uz stabilan oslonac ruke. Kod mukoperiostalnih režnjeva skalpel mora biti u kontaktu s kosti kako bi se postiglo atraumatsko odizanje. Linija incizije planira se uz jasno poznavanje anatomskih odnosa, s ciljem zaštite važnih struktura poput živaca (*n. lingualis*, *n. mentalis*), krvnih žila (*a. palatina major*), papila i izvodnih kanala, čime se smanjuje rizik intraoperativnih i postoperativnih komplikacija. Dimenzije režnja moraju osigurati adekvatnu preglednost operacijskog polja i nesmetano izvođenje zahvata, bez pretjeranog narezivanja mekih tkiva. Vaskularizacija režnja uvelike ovisi o njegovu obliku i dimenzijama, pri čemu šira baza omogućuje očuvanu opskrbu krvlju i smanjuje rizik od nekroze uzrokovane ishemijom. Incizije se ne smiju postavljati izravno iznad koštanog defekta, već rubovi režnja trebaju ležati na zdravoj kosti kako bi se osiguralo stabilno cijeljenje i prevenirala dehisijencija rane. U estetski osjetljivim područjima posebnu pozornost treba posvetiti obliku režnja, očuvanju marginalnog profila gingive i interdentalnih struktura te repositioniranju režnja bez napetosti, kako bi se smanjila mogućnost cijeljenja ožiljkom i gingivne recesije (1).

Vrste pristupnih režnjeva

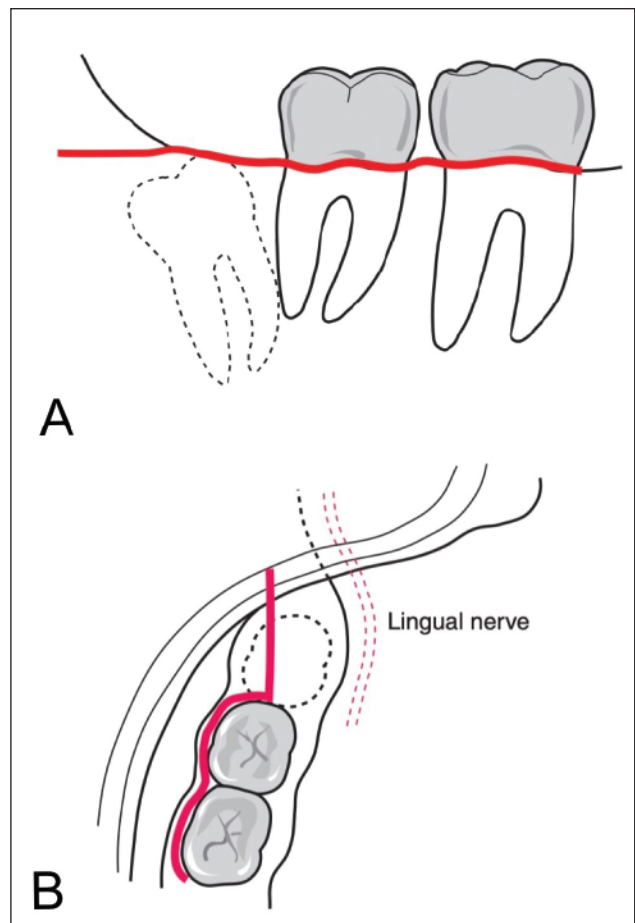
U oralnoj kirurgiji opisane su brojne vrste pristupnih režnjeva koje se u pravilu imenuju i dijele prema svojem obliku. Najčešće se koriste sulkularni, trokutasti, trapezoidni, submarginalni, semilunarni i palatinalni režnjevi, iako za pojedine postoji više alternativnih naziva (3). Zanimljivo je istaknuti da se u njemačkoj literaturi režnjevi često nazivaju prema autorima koji su ih opisali, dok se u anglosaksonskoj literaturi označavaju isključivo prema obliku.

Sulkularni režanj (eng. *envelope flap*)

Sulkularni ili *envelope* režanj jednostavan je tip režnja koji ima mnoge indikacije. To je jednostrani režanj pune debljine koji nastaje spajanjem sulkularnih incizija i otvara se poput koverta (*envelope*) (Slika 1). Bitna je značajka ovog tipa režnja odsustvo vertikalnih rasteretnih incizija što doprinosi njegovoj jednostavnosti. Točan izgled režnja ovisi o lokalizaciji operacijskog polja pa se tako za alveotomiju donjih



Slika 1. Sulkularni režanj na gornjoj čeljusti (ilustracija napravljena pomoću alata ChatGPT verzija 5.2)



Slika 2.

A Bukalni prikaz incizije sulkularnog režnja za alveotomiju donjeg trećeg molara (ilustracija napravljena pomoću alata ChatGPT verzija 5.2)

B Okluzalni prikaz incizije sulkularnog režnja za alveotomiju donjeg trećeg molara (ilustracija napravljena pomoću alata ChatGPT verzija 5.2)

trećih molara uz sulkularne incizije po vestibularnim sulkusima prvog i drugog molara dodaje distalni rasteretni rez prema uzlaznom kraku mandibule (Slika

2). Iako u toj varijaciji postoji rasteretni rez, i dalje je jednostrani bez vertikalnih incizija što ulazi u opis sulkularnog režnja (1, 2).

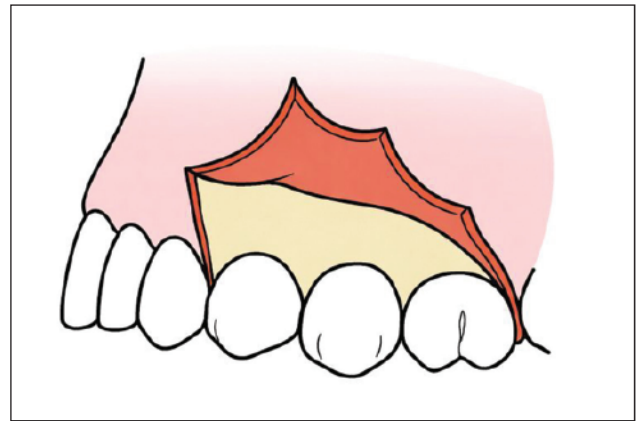
Glavna je prednost sulkularnog režnja minimalna invazija na meka tkiva zbog odsustva vertikalnih rasteretnih incizija. Šira baza osigurava očuvanu vaskularizaciju tkiva sve do rubova rane. Također, omogućuje dobro mekotkivno prekrivanje koštanih defekata i urednu adaptaciju režnja pri zatvaranju rane (3).

Ograničenja ovog režnja odnose se ponajviše na sklonost gubitku alveolarne kosti i pogoršanje parodontnog statusa distalno od drugog molara. Budući da na tom području nakon alveotomije trećeg molara nedostaje tvrda podloga za potpuno zatvaranje režnja, rana cijeli sekundarno zbog čega su učestale dehiscijencije (1). Posljedično tome, sulkularni rez može rezultirati smanjenjem pričvrstne gingive, povećanjem dubine džepa i ekspanzijom korijena, što često dovodi do postoperativne preosjetljivosti (4). Zbog manje stabilnosti mekih tkiva povećan je i rizik razvoja alveolarnog osteitisa (*suha alveola*) (3).

Sulkularni režanj nakon ekstrakcije trećih molara se najčešće zatvara s dva do tri pojedinačna šava postavljena distalno od drugog molara, uz dodatne interdentalne šavove između prvog i drugog molara radi stabilizacije režnja (1).

Trokutasti režanj (eng. *triangular, two-sided, three-cornered flap*)

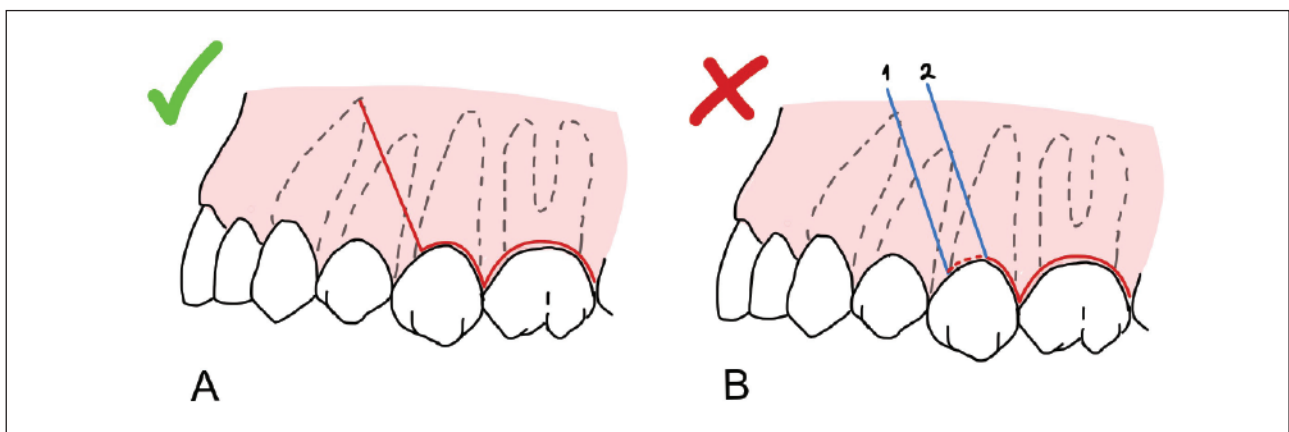
Trokutasti režanj nastaje uvođenjem vertikalne rasteretne incizije u kontinuitetu sa sulkularnom incizijom (Slika 3). Koristi se ako sulkularni režanj ne dozvolja-



Slika 3. Trokutasti režanj na gornjoj čeljusti (ilustracija napravljena pomoću alata ChatGPT verzija 5.2)

va dovoljan pregled operacijskog polja kako bi se osigurala bolja vidljivost (1). Vertikalna incizija mora se postaviti tako da rubovi režnja nakon repozicije leže na zdravoj kosti, a ne iznad koštanog defekta, kako bi se osiguralo stabilno cijeljenje. Zbog toga se rasteretna incizija najčešće postavlja jedan zub ispred operacijskog polja, čime se omogućuje da linija šava bude na intaktnoj kosti. Incizija se ne smije izvoditi kroz interdentalnu papilu, niti preko sredine vestibularne površine zuba, jer to povećava rizik od gingivne recesije i estetskih defekata. Preporučuje se da vertikalni rez započinje u području linijskog kuta zuba ili u interdentalnom prostoru gdje je tkivo deblje i bolje vaskularizirano, te da se vodi paralelno s uzdužnom osi zuba kako bi se očuvala krvna opskrba režnja (Slika 4; 1, 5).

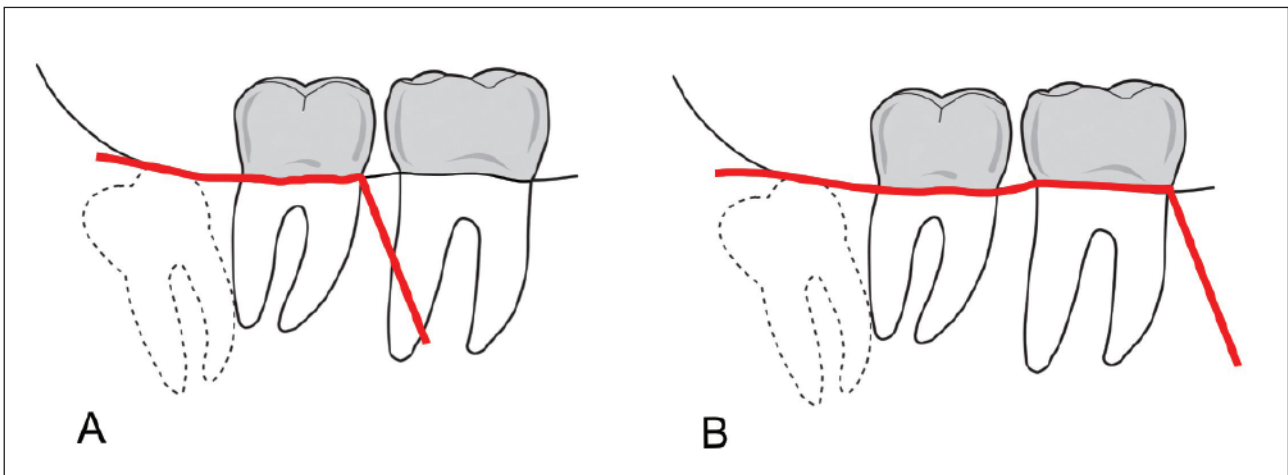
Postoji nekoliko tipova ovog režnja ovisno o položaju operacijskog polja. Iz njemačke literature



Slika 4.

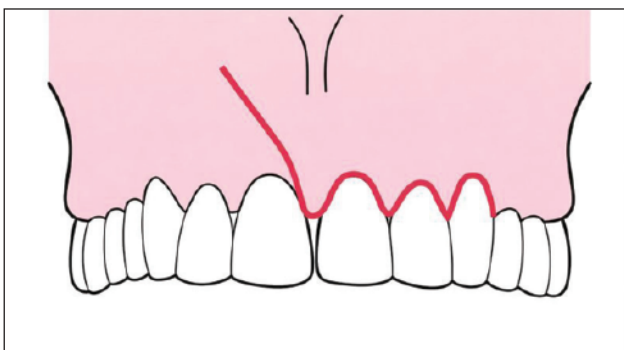
A Pravilna pozicija vertikalnog rasteretnog reza (vlastito djelo autora)

B Nepravilna pozicija vertikalnog rasteretnog reza kroz papilu (1) i preko sredine vestibularne površine zuba (2) (vlastito djelo autora)



Slika 5. A Wardov režanj (ilustracija napravljena pomoću alata ChatGPT verzija 5.2)

Slika 5. B modificirani Wardov režanj (ilustracija napravljena pomoću alata ChatGPT verzija 5.2)



Slika 6. Nowak-Peterov režanj (ilustracija napravljena pomoću alata ChatGPT verzija 5.2)

poznato je nekoliko varijacija uključujući i njihove autore. Pa tako klasični trokutasti režanj za alveotomiju donjih umnjaka čiji rez započinje na području mandibularnog ramusa i vodi se prema mezijalno može prelaziti u vertikalnu inciziju na različitim pozicijama. Kod Wardovog režnja ta pozicija je mezijalni dio drugog molara, a kod modificiranog Wardovog režnja mezijalni dio prvog molara (Slika 5). Također, postoji režanj po Nowak Peteru koji je trokutasti, s jednom rasteretnom incizijom, a koristi se za zahvate poput cistektomije, alveotomije i apikotomije u gornjoj čeljusti (Slika 6).

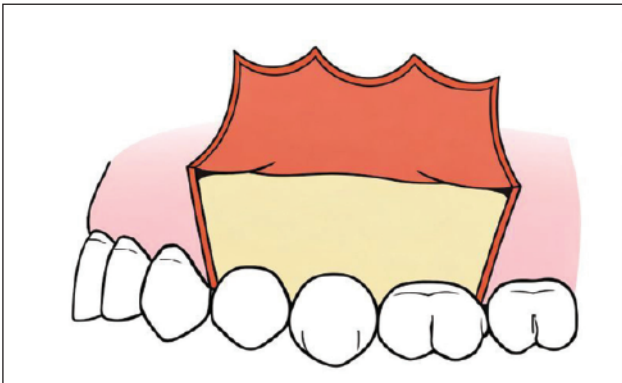
Glavna prednost trokutastog režnja je osiguravanje šireg i preglednijeg kirurškog pristupa zahvaćujući rasteretnom rezu, što olakšava manipulaciju mekih tkiva i pristup duboko smještenom operacijskom polju. Ovaj oblik pruža stabilne rubove pri repozicioniranju i šivanju te smanjuje napetost tkiva tijekom odizanja (1, 3).

Međutim, dodatni rez i veći opseg odizanja mekih tkiva često rezultiraju izraženijim postoperativnim edemom, trizmusom i bolnosti. Rasteretni rez može uzrokovati i lokalnu iritaciju parodontnih struktura ili stvaranje ožiljka što je nepovoljno u estetskim zonama (2, 3).

Kod trokutastog režnja distalni rubovi zatvaraju se pojedinačnim šavovima, dok se rasteretni (vertikalni) rez šiva s dva do tri pojedinačna šava. Pri šivanju je važno precizno repositionirati marginalnu gingivu kako bi se očuvala njezina anatomska razina. U apikalnom dijelu rasteretni rez pasivno se adaptira, što omogućuje nesmetano dreniranje eventualnog hematoma (1).

Trapezoidni režanj (eng. trapezoidal, three-sided, four-cornered flap)

Dodavanjem još jedne rasteretne incizije na suprotnoj strani nastaje trostrani režanj u obliku četverokuta – trapezoidni režanj (Slika 7). Oblikuje se mukoperiostalom sulkularnom incizijom uz dvije vertikalne incizije. Pri oblikovanju ovog režnja važno je osigurati da je baza šira od vrha te da vertikalni rez seže u pomičnu sluznicu, što omogućava veći opseg mobilnosti zbog dužeg segmenta u nekeratiniziranoj sluznici. Istodobno, budući da se krvožilna opskrba gingive pruža uzdužno, paralelno s aksijalnom osi zuba, vertikalne incizije trebale bi biti što okomitije na gingivni rub, odnosno što paralelnije uzdužnoj osi zuba. Iako okomitiji rezovi donekle sužavaju bazu režnja, pravilnim kombiniranjem ovih načela postiže se režanj vrlo dobre pomičnosti



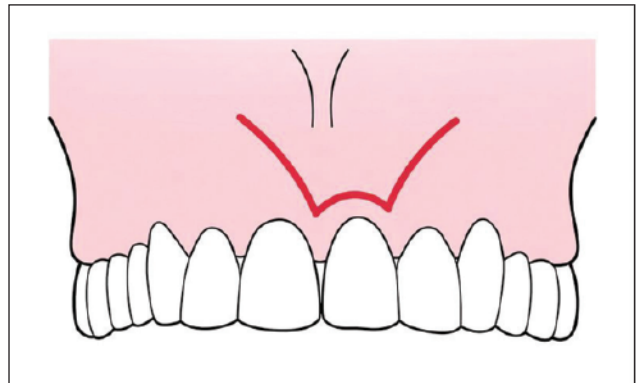
Slika 7. Trapezoidni rezanj na gornjoj čeljusti (ilustracija napravljena pomoću alata ChatGPT verzija 5.2)

i stabilne perfuzije, uz minimalan rizik recesije i optimalnu preglednost operacijskog polja (1). Autor koji se povezuje s ovim tipom reznja je Partsch II. Iako je ovaj naziv najčešće poistovjećen s tehnikom enukleacije ciste, može se koristiti za opisivanje sulkularnog reznja s dvije vertikalne rasteretne incizije (2).

Trapezoidni rezanj omogućuje pouzdan kirurški pristup bez incizija izravno iznad patološke promjene ili koštanog defekta, čime se smanjuje rizik kontaminacije i potiče cijeljenje. Zbog položaja vertikalnih incizija u keratiniziranoj ili prijelaznoj zoni gingive, osigurava povoljan estetski ishod i predvidljivo cijeljenje, zbog čega je posebno prikladan u estetski osjetljivim područjima te u zahvatima poput apikotomija, cistektomija, implantoloških i regenerativnih parodontoloških postupaka (1, 5).

Nedostaci trapezoidnog reznja uključuju veću traumu mekih tkiva zbog dviju vertikalnih incizija, što može rezultirati izraženijim postoperativnim edemom, bolnošću i krvarenjem u usporedbi s jednostavnijim reznjevima. Repozicioniranje i šivanje tehnički su zahtjevniji, osobito u estetskoj zoni, a nepravilno postavljene vertikalne rezove mogu dovesti do kompromitirane vaskularizacije i gingivne recesije. Zbog većeg opsega zahvata, cijeljenje može biti produženo uz veću postoperativnu nelagodu (2).

Kod trapezoidnog reznja šivanje se provodi pojedinačnim šavovima duž sulkularnog reza te s dva do tri šava na svakom vertikalnom rezu. Pri tome je važno precizno reponirati marginalnu gingivu kako bi se smanjio rizik recesije uz aproksimaciju rubova i pasivnu adaptaciju tkiva bez tenzije radi omogućavanja drenaže hematoma (1, 5).



Slika 8. Submarginalni (Luebke-Ochsenbein) rezanj (ilustracija napravljena pomoću alata ChatGPT verzija 5.2)

Submarginalni rezanj (Luebke-Ochsenbein rezanj)

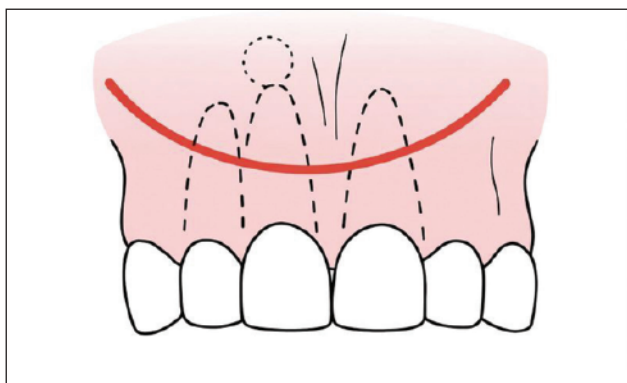
Submarginalni rezanj po svojoj je prirodi trapezoidan, no umjesto sulkularne incizije oblikuje se submarginalnom incizijom približno 3 mm od gingivnog ruba. Incizija prati gingivni rub uz izbjegavanje gingivnog sulkusa te se proteže jedan do dva zuba lateralno od mjesta lezije, nakon čega se na svakoj strani nastavlja vertikalne rasteretne incizije (Slika 8; 5). Riječ je o estetski povoljnom mukoperiostalnog reznju koji se primjenjuje u zahvatima apikalnog područja prednjeg dijela maksile uz očuvanje marginalnog profila gingive. Širina pričvrstne gingive ključna je za izvedbu ovog reznja, stoga je kontraindiciran u područjima gdje je pričvrstna gingiva uža od 4 mm (1).

Nepravilno dizajniran ili izveden rezanj može dovesti do gingivne recesije, stvaranja ožiljka ili kontrakcije tkiva, a zbog većeg broja incizija postoji i povećan rizik kompromitirane vaskularizacije te nekroze reznja (2).

Zatvara se pojedinačnim šavovima duž submarginalne incizije te jednim ili dva šava na vertikalnim rasteretnim incizijama. Ključna je precizna i pasivna adaptacija reznja kako bi se spriječilo stvaranje ožiljka i kontrakcija tkiva (1).

Semilunarni rezanj (Partsch, eng. semilunar flap)

Semilunarni rezanj karakterističan je za zahvate u apikalnom području zuba. Rez je u obliku polumjeseca s vrhom usmjerenim koronarno, nakon čega se odigne mukoperiostalni rezanj (Slika 9; 3). Zbog postavljanja reza u pomičnu sluznicu, Partschov re-



Slika 9. Semilunarni (Parsch) režanj (ilustracija napravljena pomoću alata ChatGPT verzija 5.2)

žanj podložan je stalnim mikropomacima, što onemogućuje idealnu adaptaciju rubova i često dovodi do cijeljenja uz vidljiv ožiljak, čineći ga estetski inferiornijim u odnosu na marginalne pristupe. Upravo zbog ograničene preglednosti i visokog rizika komplikacija semilunarni režanj danas se rijetko koristi, a njegova primjena zahtjeva vrlo precizno planiranje kako bi se izbjeglo postavljanje reza iznad koštanog defekta i posljedično stvaranje ožiljka (1, 2, 5).

Palatinalni reznjevi

Palatinalni pristupni reznjevi koriste se za različite zahvate, uključujući uklanjanje ili prikazivanje retiniranih očnjaka, uklanjanje torusa palatinusa, pre-

kobrojnih zubi, cistektomije te zahvate u apikalnom području gornjih zuba s palatinalne strane (3).

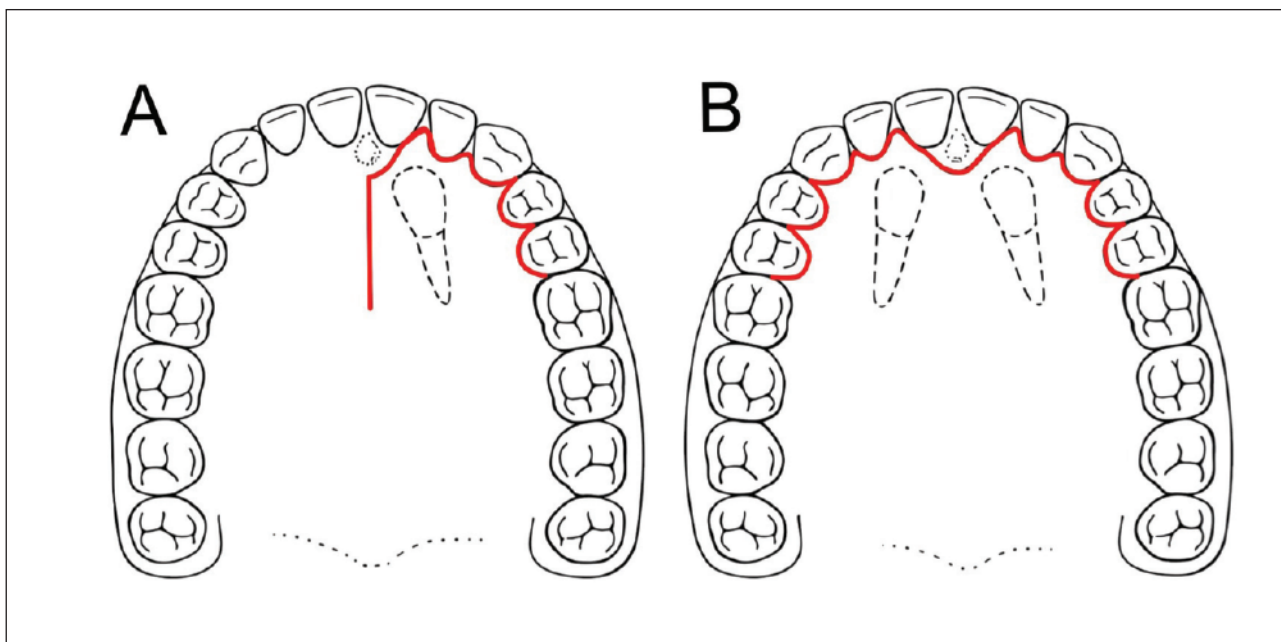
Kod zahvata koji zahtijevaju bilateralni pristup odigne se mukoperiostalni režanj nepca obostrano, koji se proteže jedan do dva zuba distalno od operacijskog polja, najčešće pri obostranoj ekstrakciji očnjaka palatinalnim pristupom (Slika 10B; 5).

U slučaju jednostrano smještenog očnjaka odigne se režanj polovice nepca, uz pomoćni rez paralelan s *raphae palatinae*, 1 – 2 mm lateralnije (Slika 10A; 1).

Šivanje se izvodi interdentarnim šavovima kroz papile, najčešće vertikalnom madrac tehnikom, dok pomoćni rez u medijalnoj liniji obično nije potrebno šivati zbog dobrog prijanjanja palatinalne sluznice uz koštanu podlogu (1).

Kada je operacijsko polje smješteno u medijalnom dijelu nepca, primjerice uklanjanje torusa palatinusa, postoje 4 oblika rezova: uzdužni, prema Medadu oblik slova Y (eng. Y-incision), prema Doranceu dvostruki Y (eng. double Y-incision) i prema Thomi krivocrtni dvostruki rez (Slika 11; 6). Prilikom planiranja reznja važno je uzeti u obzir tok velike palatinalne arterije kako bi se izbjegle intraoperativne komplikacije u vidu opsežnog krvarenja (1, 6, 7).

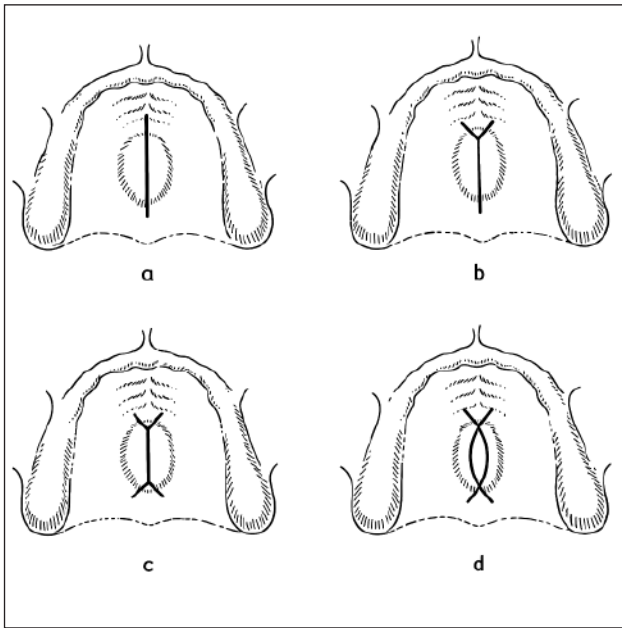
Ovaj tip reznja šiva se pojedinačnim ili madrac-šavovima, pazeći da ne budu zategnuti, uz opciju



Slika 10.

A Palatinalni režanj za jednostranu ekstrakciju očnjaka (ilustracija napravljena pomoću alata ChatGPT verzija 5.2)

B Palatinalni režanj za obostranu ekstrakciju očnjaka (ilustracija napravljena pomoću alata ChatGPT verzija 5.2)



Slika 11.

A Uzdužni palatinalni rez

B Rez prema Meadu oblik slova Y (ilustracija napravljena pomoću alata ChatGPT verzija 5.2)

C Rez prema Doranceu dvostrukim Y (ilustracija napravljena pomoću alata ChatGPT verzija 5.2)

D Rez prema Thomi krivocrtni dvostrukim Y

Zaključak

Za uspješno izvođenje oralnokirurških zahvata i smanjenje postoperativnih komplikacija presudan je pravilan odabir pristupnog režnja. Budući da nijedan režanj nije univerzalno primjenjiv, poznavanje njihovih anatomskih obilježja, prednosti ali i ograničenja omogućuje prilagodbu kirurškog pristupa konkretnim kliničkim okolnostima. Odabir odgovarajućeg režnja, uz pravilnu tehniku izvedbe i šivanja, doprinosi boljoj preglednosti operacijskog polja, očuvanju mekih i tvrdih tkiva te postizanju predvidljivog i dugoročno stabilnog kirurškog ishoda.

korištenja palatinalne ploče ili parodontnog zavoja za zaštitu rane prilikom cijeljenja (8).

Literatura

1. Hupp JR, Ellis E, Tucker MR. Contemporary oral and maxillofacial surgery. 7th ed. St. Louis (MO): Elsevier; 2019.
2. Shah R, Davies R. Oral flap design. StatPearls. Treasure Island (FL): StatPearls Publishing; 2025.
3. AlFotawi RA. Flap techniques in dentoalveolar surgery. Oral diseases. London: IntechOpen; 2020.
4. Jakse N, Bankaoglu V, Wimmer G, Eskici A, Pertl C. Primary wound healing after lower third molar surgery: evaluation of 2 different flap designs. Oral Surg Oral Med Oral Pathol Oral Radiol Endod. 2002;93(1):7–12. doi:10.1067/moe.2002.119519.
5. Pedlar J, Frame JW. Oral and maxillofacial surgery. 2nd ed. Edinburgh: Churchill Livingstone Elsevier; 2007.
6. de Carvalho RWF, et al. Guided surgery in unusual palatal torus. J Craniofac Surg. 2012;23(2):609–611. doi:10.1097/SCS.0b013e31824cd7d9
7. Kusumawardhany DF, Sjamsudin E. Treatment of torus palatinus: an overview. Clin Med Health Res J. 2025;5(2):1210–3. doi:10.18535/cmhrj.v5i02.459.
8. Imada TSN, Tjioe KC, Sampieri MBdS, Tinôco-Araújo JE, Rubira-Bullen IRF, da Silva Santos PS, Gonçalves ES. Surgical management of palatine torus – case series. Rev Odontol UNESP. 2014;43(1):72–76.