

Multisistemsko otkazivanje organa kao posljedica terminalnog kroničnog zatajenja bubrega u psa



Multisystemic organ failure secondary to end-stage chronic kidney disease in a dog

Ciprić*, I., K. Martinković, M. Perharić

Sažetak

Kronično zatajenje bubrega (KZB) česta je i klinički važna patologija u pasa, koja u terminalnim stadijima dovodi do razvoja sistemske uremije i brojnih ekstrarenalnih lezija. U ovom je radu opisan slučaj terminalnog kroničnog zatajenja bubrega u psa, popraćenog izraženom azotemijom, hiperkalemijom i hiperfosfatemijom. Patoanatomski nalaz obilježen je opsežnim mineralizacijama u kori bubrega, na atrioventrikularnim zaliscima, intimi plućne arterije te na međurebrenim mišićima, uz hidrotoraks i difuzne promjene na plućima. Prikazana patoanatomska i patohistološka slika upućuju na sistemsku uremiju s metastatskom mineralizacijom i izraženim ekstrarenalnim lezijama.

Ključne riječi: kronično zatajenje bubrega; pas; uremija; multisistemsko otkazivanje organa

Abstract

Chronic kidney disease (CKD) is a common and clinically significant condition in dogs which, in its terminal stages, results in systemic uremia and numerous extrarenal lesions. This article describes a case of end-stage chronic renal failure in a dog, accompanied by severe azotemia, hyperkalemia, and hyperphosphatemia. The pathological examination revealed extensive mineralization within the renal cortex, affecting the atrioventricular valves, the intima of the pulmonary artery, and the intercostal musculature, along with hydrothorax and diffuse pulmonary alterations. The gross pathological and histopathological findings are consistent with systemic uremia associated with metastatic mineralization and marked extrarenal lesions.

Key words: chronic kidney disease; dog; uremia; multisystemic organ failure

Anamneza

Na Kliniku Veterinarskog fakulteta zaprimljen je pas starosti 7 godina, mužjak, upućen iz privatne veterinarske ambulante zbog akutnog pogoršanja općeg stanja. Prema dostupnim anamnestičkim podacima zabilježeni su apatija, anoreksija i povraćanje.

Životinja je prethodno bila pod potpornom terapijom. U kućanstvu nisu zabilježeni znakovi bolesti kod drugih životinja. Biokemijskim analizama krvi utvrđene su izrazito povišene vrijednosti ureje (87,4 mmol/L) i kreatinina (968 μmol/L), uz izraženu hiperkalemiju (8,3 mmol/L) i hiperfosfatemiju (fosfat anorg. > 8,2

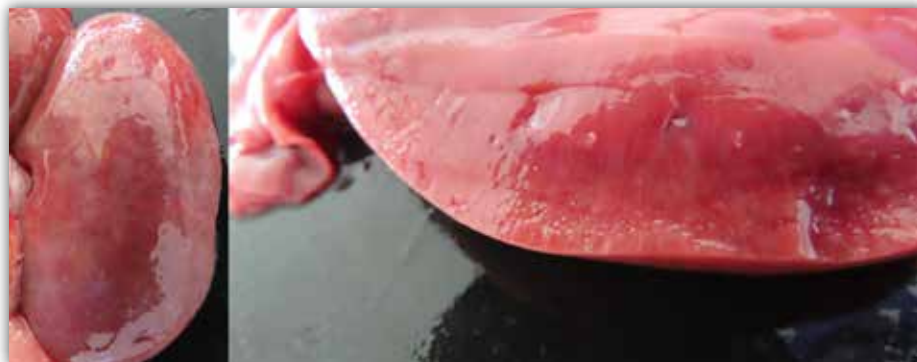Iva CIPRIĆ, dr. med. vet., Zavod za veterinarsku patologiju, Veterinarski fakultet; Krešimir MARTINKOVIĆ, univ. mag. med. vet., Zavod za mikrobiologiju i zarazne bolesti s klinikom; doc. dr. sc. Matko PERHARIĆ, dr. med. vet., docent, Zavod za mikrobiologiju i zarazne bolesti s klinikom, Veterinarski fakultet, Sveučilište u Zagrebu; dopisna autorica: icipric@vef.unizg.hr

mmol/L). Zabilježene su i znatno povišene aktivnosti AST-a, ALT-a, CPK-a, CRP-a i lipaze, dok su koncentracije ukupnih proteina i albumina bile snižene. Hematološkim nalazom utvrđena je trombocitopenija.

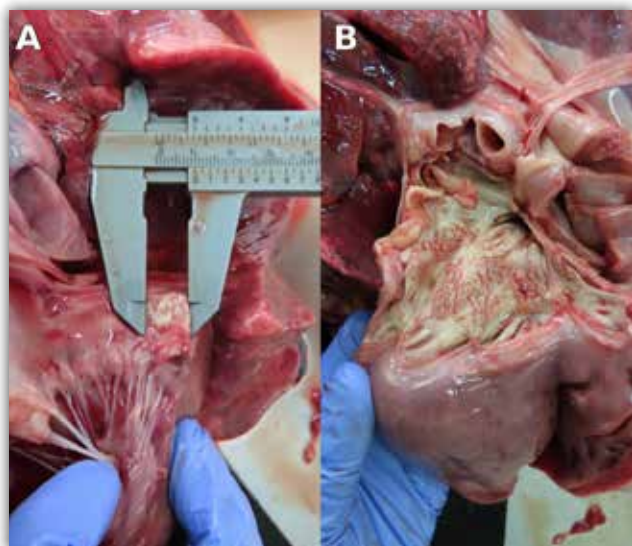
Patoanatomski nalaz prikazan je na slikama 1 – 4.

Patohistološki nalaz prikazan je na slikama 5 – 8.

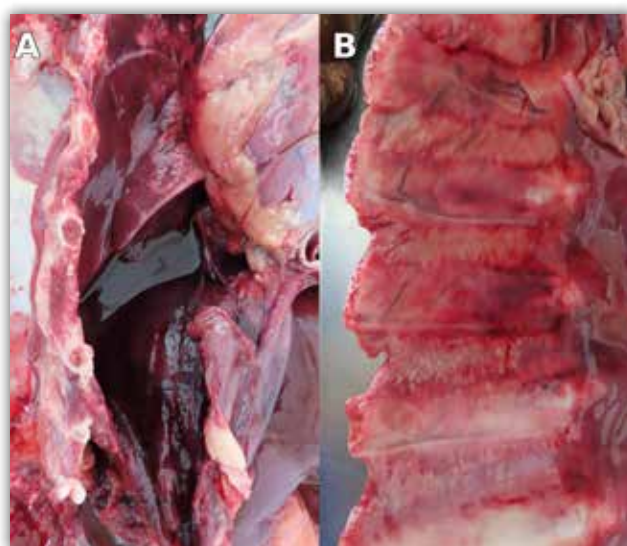
Dijagnoza: terminalno kronično zatajenje bubrega uzrokovano kroničnim intersticijskim glomerulonefritsom, s uremijom i metastatskom mineralizacijom.



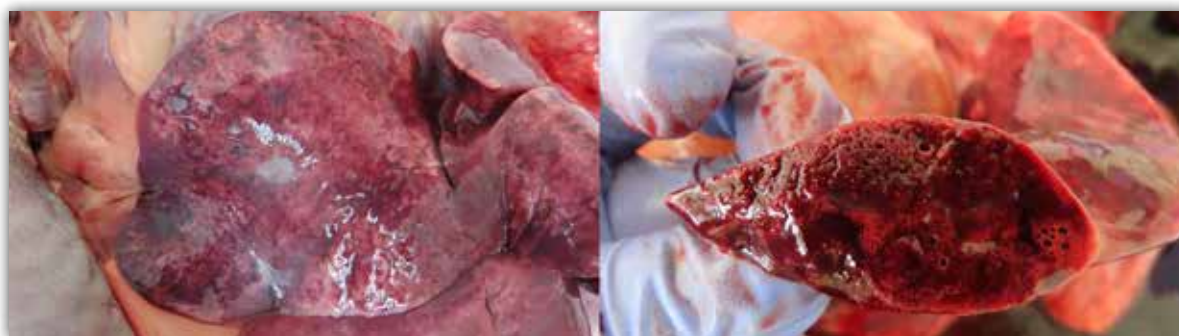
Slika 1. U kori obaju bubrega vidljive su izražene multifokalne mineralizacije, uočljive na vanjskoj površini i na presjeku.



Slika 2. Srce. Atrioventrikularni zalisci zadebljani su i tvrdoelastične konzistencije, s multifokalnim bjeličastim, hrpavim područjima mineralizacije (slika 2.A). Na intimi plućne arterije također su prisutna opsežna bjeličasta, plakasta i uzdignuta područja mineralizacije (slika 2.B).



Slika 3. Prsna šupljina ispunjena je velikom količinom rijetke, tamnocrvene tekućine koja odgovara hidrotoraksu (slika 3.A). Na pleuri i u međurebrenim mišićima uočavaju se izražene multifokalne mineralizacije (slika 3.B).



Slika 4. Pluća su difuzno uvećana. Parenhim je mramorno prošaran svjetloružičastim, crvenim i tamnocrvenim područjima, uz multifokalna bjeličasta područja koja odgovaraju vezivnom tkivu. Konzistencija je tvrdoelastična, a koherencija umjereno žilava.

Komentar

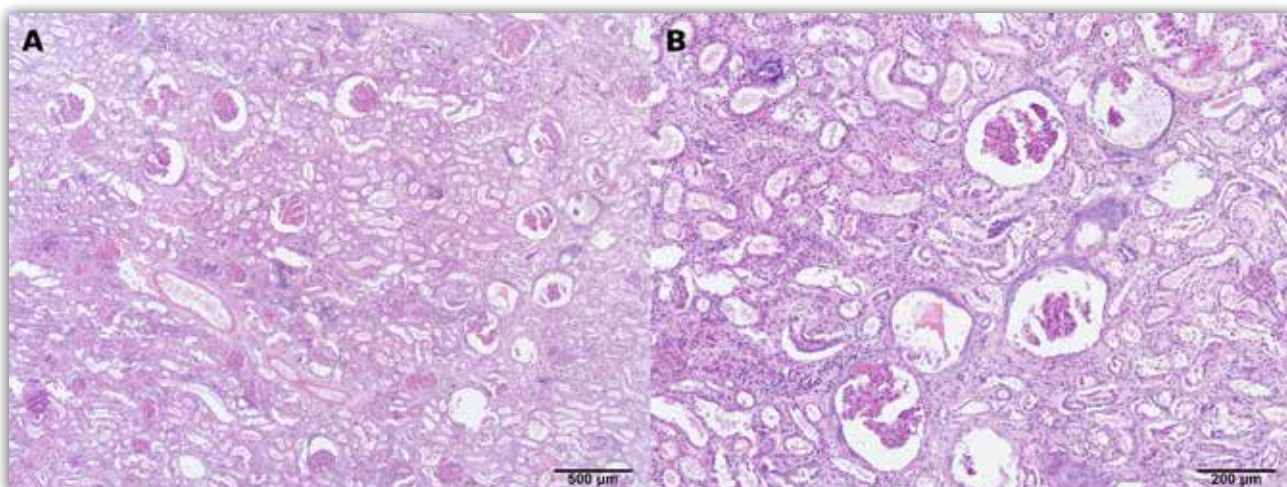
Kronično zatajenje bubrega (KZB) jedna je od najčešćih i klinički najvažnijih bolesti u pasa, osobito u starijih životinja. Smatra se najčešćom bubrežnom bolesti u malih životinja, s procijenjenom prevalencijom do približno 7 % u pasa (O'Neill i sur., 2013). Bolest je obilježena progresivnim smanjenjem broja funkcionalnih nefrona, što podrazumijeva postupno smanjenje broja strukturno i funkcionalno očuvanih bubrežnih jedinica odgovornih za filtraciju krvi i održavanje homeostaze, neovisno o primarnoj etiologiji (Polzin, 2011). Morfološki, uznapredovale stadije bolesti obilježavaju glomeruloskleroza, intersticijska fibroza i tubularna atrofija (Cianciolo i Mohr, 2016).

Napredovanjem bolesti razvija se uremija, kliničko-patološki sindrom koji nastaje kao posljedica

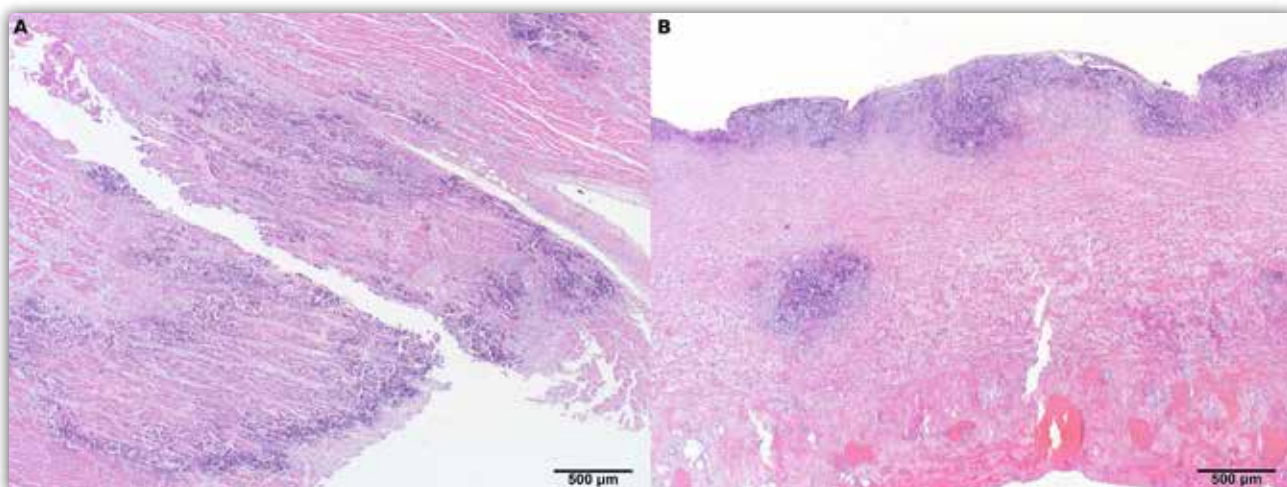
zatajenja ekskretorne, regulatorne i metaboličke funkcije bubrega. Uremija je povezana s retencijom dušičnih metabolita, poremećajem ravnoteže elektrolita i acido-baznog statusa te razvojem brojnih ekstrarenalnih lezija (Zachary, 2022).

Klinički znakovi uremije najčešće uključuju anoreksiju, gubitak tjelesne mase, letargiju, povraćanje i proljev. U uznapredovalim stadijima mogu se pojaviti dehidracija, zadah neugodna mirisa te ulcerativne promjene sluznica (Cianciolo i Mohr, 2016).

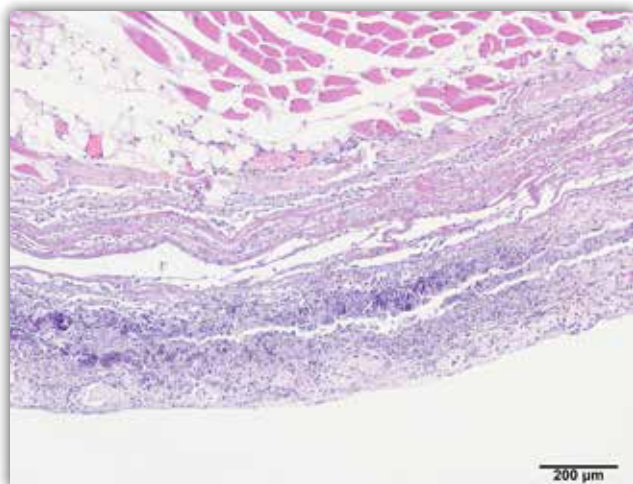
Ekstrarenalne lezije povezane s uremijom zahvaćaju više organskih sustava. Promjene u probavnom sustavu, osobito uremijski gastritis i ulceracije, česti su nalazi te se klinički povezuju s povraćanjem, anoreksijom i mogućim gastrointestinalnim krvarenjima (Cianciolo i Mohr, 2016).



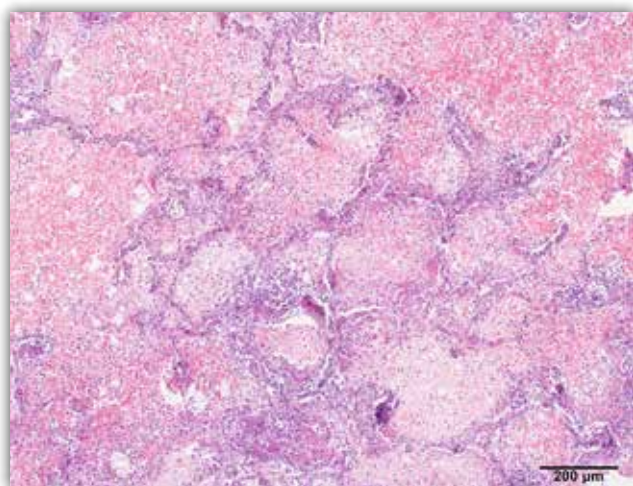
Slika 5. Bubrezi. Kronični intersticijski glomerulonefritis s izraženom intersticijskom fibrozom i limfocitnim intertubularnim infiltratom. Glomeruli su difuzno i globalno sklerotični, uz hipertrofiju preostalih očuvanih glomerula. Multifokalno su prisutne mineralizacije, a u tubularnim lumenima vidljiv je proteinski sadržaj. HE, A – 40 x; B – 100 x.



Slika 6. A. Srce. Prikazan je nekrotični endokarditis s mineralizacijama. HE 40x. B. Plućna arterija. Prikazana je difuzna mineralizacija. HE 40x.



Slika 7. Međurebreni mišići. Prikazana je difuzna mineralizacija. HE 100 x.



Slika 8. Pluća. Difuzna nekrotična pneumonija obilježena septalnom nekrozom i mineralizacijom, uz obilan fibrinski eksudat, mješoviti upalni infiltrat, izražen edem i fibrozu interalveolarnih septi. HE 100 x.

Poremećaji metabolizma kalcija i fosfora, posebice hiperfosfatemija i sekundarni renalni hiperparatireoidizam, ključan su patogenetski mehanizam razvoja metastatske mineralizacije. Mineralizacije se najčešće nalaze u vaskularnim stijenkama, serozama i različitim mekim tkivima (Cianciolo i Mohr, 2016).

Kardiovaskularne komplikacije kroničnog zatajenja bubrega uključuju razvoj sistemske hipertenzije (Polzin, 2011). Kod kronične uremije često se nalaze hipertrofija i dilatacija lijeve klijetke (Cianciolo i Mohr, 2016). Retencija natrija i tekućine te aktivacija renin-angiotenzin-aldosteronskog sustava smatraju se važnim patogenetskim mehanizmima (Cianciolo i Mohr, 2016).

Respiratorne manifestacije uremije uključuju razvoj plućnog edema i sekundarnih upalnih promjena. U terminalnim stadijima bolesti može se razviti i akutna pneumonija, često povezana s aspiracijom želučanog sadržaja (Cianciolo i Mohr, 2016; Zachary, 2022).

Uremijski sindrom jest sistemsko stanje koje dovodi do teškog poremećaja homeostaze te može uzrokovati multisistemsko otkazivanje organa i uginuće životinje.

Literatura

- CIANCILO, R. E., F. C. MOHR (2016): Urinary system. In: Pathology of Domestic Animals, Vol. 2 (MAXIE, M. G., Ed.), 6th ed., Elsevier, St. Louis, pp. 384–387.
- O'NEILL, D. G., J. ELLIOTT, D. B. CHURCH, P. D. MCGREEVY, P. C. BRODBELT (2013): Chronic kidney disease in dogs in UK veterinary practices: prevalence, risk factors, and survival. J. Vet. Intern. Med. 27, 814–821.
- POLZIN, D. J. (2011): Chronic kidney disease in small animals. Vet. Clin. North Am. Small Anim. Pract. 41, 15–30.
- ZACHARY, J. F. (2022): Pathologic Basis of Veterinary Disease. 7th ed., Elsevier, St. Louis, pp. 707–709