Prikaz bolesnika
Case report

Med Jadert 2026: 56 (1-2): 101-110
DOI: 10.57140/mj.56.1-2.9

SINDROM ŠKLJOCANJA MIŠIĆA TRICEPSA: DIJAGNOSTIČKE ZAMKE I KIRURŠKE INDIKACIJE. PRIKAZ DVAJU BOLESNIKA

Snapping triceps syndrome: diagnosis pitfalls and surgical indications. Two case reports

FILIP HABEKOVIĆ[1], IGOR KNEŽEVIĆ[1], IVAN BOJANIĆ[1,2]

[1]Klinika za ortopediju Kliničkog bolničkog centra Zagreb i Medicinskog fakulteta Sveučilišta u Zagrebu
[2]Medicinski fakultet Sveučilišta u Zagrebu

*Autor za dopisivanje /*Author for correspondence*: prof. dr. sc. Ivan Bojanić, dr. med.
Klinika za ortopediju KBC-a Zagreb, Šalata 6/7, 10000 Zagreb
E-mail: ivan.bojanic@mef.hr

Primljeno / *Received:* 2026-01-25
Ispravljeno / *Revised:* 2026-02-15
Prihvaćeno / *Accepted:* 2026-04-07

Ključne riječi:
lakat; sindrom škljocanja mišića tricepsa; ulnarni živac; sindrom kubitalnog kanala; kirurško liječenje

Sažetak

Uvod: Simptomatsko škljocanje s medijalne strane lakta uvijek je posljedica interakcije struktura koje se nalaze izvan zgloba, a jedan od uzroka može biti preskok medijalnog dijela mišića tricepsa preko medijalnog epikondila. Do tog preskoka dolazi pri fleksiji lakta većoj od 100°. Iako je u početku bezbolno, s vremenom se može javiti bol i simptomi sindroma kubitalnog kanala. Najčešći uzrok nastanka sindroma škljocanja mišića tricepsa jest hipertrofija tricepsa, potom neke anatomske varijacije, poput četvrtog trbuha mišića tricepsa, hipoplazije medijalnog epikondila humerusa te varus deformacije lakta, a opisuje se i njegova pojava nakon učinjene antepozicije ulnarnog živca.
Prikaz bolesnika: U ovom radu prikazana su dva bolesnika s različitom etiologijom nastanka sindroma. Kod jedne bolesnice došlo je do razvoja bolnog škljocanja i ponovne pojave sindroma kubitalnog kanala nakon učinjene antepozicije ulnarnog živca, dok je kod drugog bolesnika, nakon dugotrajnog bezbolnog škljocanja, uz pojavu boli, došlo i do postupnog pogoršanja neuroloških simptoma. U oba slučaja intraoperacijski je potvrđena dislokacija medijalnog dijela mišića tricepsa preko medijalnog epikondila pri fleksiji lakta većoj od 100° i posljedična kompresija ulnarnog živca. Kirurško liječenje rezultiralo je u oba bolesnika potpunim nestankom simptoma.
Zaključak: Iako je sindrom škljocanja mišića tricepsa relativno rijetko stanje, ipak na njega valja posumnjati, osobito ako bolesnik navodi pojavu škljocaja pri fleksiji lakta većoj od 100°. Tada treba sustavnim kliničkim pregledom i dijagnostičkom obradom pokušati utvrditi osnovni uzrok na-

stanka preskoka i pridruženog škljocanja. Kod simptomatskih bolesnika kirurško liječenje osigurava izvrstan klinički ishod.

Key words:
elbow; snapping triceps syndrome; ulnar nerve; cubital tunnel syndrome; surgery

Summary

Introduction: Symptomatic snapping on the medial side of the elbow is typically the result of interaction between extraarticular structures; one possible cause is the displacement of the medial portion of the triceps over the medial epicondyle, a rare condition known as snapping triceps syndrome. The snapping occurs during elbow flexion beyond 100°. Although initially painless, pain and symptoms of the cubital tunnel syndrome may develop over time. The condition can be caused by triceps hypertrophy, triceps anatomical variations, such as a fourth head of the triceps, hypoplasia of the medial epicondyle of the humerus, and varus deformity of the elbow. Its occurrence has also been described following anterior transposition of the ulnar nerve.
Case Report: We present two cases of the snapping triceps syndrome with different etiologies. In one case, painful snapping and recurrent cubital tunnel syndrome developed after the anterior transposition of the ulnar nerve, while in the other case, long-standing painless snapping progressed to pain accompanied by gradual worsening of the neurological symptoms. In both cases, intraoperative findings confirmed the dislocation of the medial portion of the triceps over the medial epicondyle during elbow flexion greater than 100°, resulting in the compression of the ulnar nerve. Surgical treatment led to complete symptom resolution in both cases.
Conclusion: Although the snapping triceps syndrome is a relatively rare condition, it should be considered, particularly when patients report a snapping sensation occurring during elbow flexion greater than 100°. A systematic clinical examination and diagnostic workup should be performed to identify the underlying cause of the displacement and associated snapping. In symptomatic patients, surgical treatment provides excellent clinical outcomes.

UVOD

U pojedinih se osoba prilikom fleksije lakta veće od 100° pojavljuje preskok na medijalnoj strani lakta koji se može vidjeti i opipati, a često i čuti, i koji je isprva najčešće bezbolan.[1-8] S vremenom se, usporedno s preskokom, može početi javljati i bol, i to u rasponu od blage do jake. Kada taj preskok uzrokuje simptome, govorimo o sindromu škljocanja lakta zbog preskoka medijalnog dijela mišića tricepsa (u daljnjem tekstu sindrom škljocanja mišića tricepsa), a taj je naziv u literaturu uveo Rolfson 1970. godine.[9] Škljocanje praćeno pojavom boli, u početku se javlja intermitentno, najčešće samo tijekom radnih i/ili sportskih aktivnosti, kada osoba ponavljano izvodi fleksiju lakta veću od 100° koju potom prati ekstenzija lakta protiv otpora, primjerice prilikom podizanja i nošenja težih tereta ili izvođenja sklekova.[1-9] Sindrom škljocanja mišića tricepsa vrlo često koegzistira sa sindromom kubitalnog kanala i to zbog toga što osoba ima hipermobilni ulnarni živac ili zbog toga što ulnarni živac biva pritisnut između dislociranog medijalnog dijela mišića tricepsa i medijalnog intermuskularnog septuma.[10]

Najčešći uzrok nastanka sindroma škljocanja mišića tricepsa jest hipertrofija tricepsa nastala zbog radnih i/ili sportskih aktivnosti.[1-10] Morfološki gledano mišić triceps je u razini epikondila humerusa tanji i širi no što je kada se približava hvatištu za olekranon. Prilikom fleksije lakta triceps biva pritisnut na distalni humerus, što ga proširi, pa pri terminalnoj fleksiji, napose ako je hipertrofiran, može

doći do prelaska medijalnog dijela mišića tricepsa preko medijalnog epikondila. No, i neke anatomske varijacije, i to neuobičajeno hvatište medijalne glave mišića tricepsa, postojanje četvrtog trbuha mišića tricepsa, hipoplazija medijalnog epikondila humerusa te varus deformacije lakta, mogući su uzroci nastanka tog sindroma.[11-14] U literaturi se nalaze i opisi jatrogeno nastalog sindroma škljocanja mišića tricepsa i to nakon kirurškog zahvata tijekom kojega je načinjena antepozicija ulnarnog živca.[15-20]

Cilj ovoga rada je prikazati dva bolesnika s različitim uzrocima nastanka sindroma škljocanja mišića tricepsa te dati smjernice za dijagnostiku i liječenje tog relativno rijetkog stanja. Smatramo da će se u budućnosti taj sindrom znatno češće viđati i to u prvom redu poradi suvremenog životnog stila zbog kojeg se danas više vremena posvećuje tjelesnoj aktivnosti i vježbanju, a u čemu veliki broj ljudi pretjeruje. Bolesnici su dali pristanak za objavu podataka vezanih za ove prikaze bolesnika.

PRIKAZI BOLESNIKA

Četrdesetjednogodišnja žena došla je na pregled zbog tegoba s oba lakta, izraženije s desnim. Unazad godinu dana zamijetila je pojavu trnaca na podlaktici te na prstenjaku i malom prstu obiju ruku. Istaknula je utrnulost prstenjaka i malog prsta desne šake posljednjih mjeseci, što ju zbunjuje jer joj je lijeva ruka dominantna. U trenutku pregleda bolesnica je imala potpunu aktivnu i pasivnu ekstenziju i fleksiju oba lakta i nije se žalila ni na kakvu bolnost prilikom pokretanja. Na oba su lakta bili pozitivni Tinelov test, test fleksije lakta, kao i test „zagrebi pa će izgubiti snagu" (engl. *scratch collapse test*) iznad kubitalnog kanala, a uočena je hipotrofija mišića prvoga metakarpalnog prostora desne šake. Wartenbergov i Fromentov znak bili su negativni. Načinjene su standardne rendgenske snimke lakta, a zbog kliničke sumnje na sindrom kubitalnog kanala bolesnica je upućena na elektromioneurografiju (u daljnjem tekstu EMNG) gornjih ekstremiteta. EMNG je ukazao na umjerenu do srednje tešku kompresiju ulnarnog živca u razini desnog kubitalnog kanala, a blagu do umjerenu lijevoga. Na osnovi nalaza EMNG-a i prisutnih kliničkih simptoma, a slijedeći McGowanovu i Dellonovu klasifikaciju, zaključeno je da je riječ o trećem stupnju sindroma kubitalnog kanala te je odlučeno da se učini subfascijalna antepozicija ulnarnog živca na desnoj ruci.[21] Zahvat je izveden u regionalnoj anesteziji, u aksilarnom bloku, uz primjenu blijede staze. Bolesnica je bila na leđima, a desna ruka, koja se operirala, postavljena je na dodatni stol s njezine desne strane. Ruka je pritom bila rotirana prema van, rame je bilo u abdukciji od 90°, dok je lakat bio u blagoj fleksiji. Zahvat je započeo rezom kože i potkožja posteriorno od medijalnog epikondila, pri čemu je epikondil bio otprilike na polovini duljine kožnog reza. Prilikom pristupanja ulnarnom živcu prvo se tražila grana osjetnog živca n. cutaneus antebrachii medialis, koja poprečno prelazi preko ulnarnog živca u distalnom dijelu reza. Nakon što se uočio taj živac, pažljivim se prepariranjem „oslobodio" i postavio na elastičnu traku, pa se tijekom zahvata moglo njime manipulirati. Potom se pažljivo činila disekcija oko ulnarnog živca s ciljem da ga se „oslobodi" te ga se odigne iz njegova ležišta. Prilikom disekcije presječeni su Osbornov ligament te vezivna ovojnica koja se nalazi između dviju glava mišića, m. flexor carpi ulnaris. Nakon mobilizacije ulnarnog živca, a prije prebacivanja na njegovo novo ležište, ispred i iznad medijalnog epikondila reseciran je distalni dio medijalnog intermuskularnog septuma u dužini od oko 3 cm. Potom su, od fascije kojom je prekriveno polazište površinskog sloja prednje podlaktične skupine mišića, načinjena dva fascijalna režnja dužine cca 2,5 cm i širine 1 do 1,5 cm, i to jedan s bazom proksimalno, a drugi distalno. Nakon što je živac prebačen na novo ležište, osiguran je „šalom" fascije koji je dobiven tako što su slobodni krajevi načinjenih režnjeva spojeni šavovima. Potom se provjeravalo što se događa sa živcem tijekom pasivnog pokretanja lakta iz maksimalno izvodive ekstenzije u maksimalno izvodivu fleksiju te ima li u tom novom, položaju nekih mjesta na kojima je još uvijek moguća kompresija ulnarnog živca. Budući da ulnarni živac niti u jednom trenutku prilikom pokretanja lakta nije bio izvijugan, niti je uočena neka struktura koja bi činila pritisak na njega, otpuštena je poveska te je načinjena pomna hemostaza. Rana je potom zašivena, prvo

potkožje, pa potom koža. Lakat je sterilno previjen te je ruka, osim šake, omotana povojem po Robert Jonesu koji se sastoji od nekoliko slojeva, i to prvo sloj od pamučnog krep zavoja, pa sloj od vate, te oko njega opet sloj od pamučnog krep zavoja. Bolesnica je odmah po zahvatu educirana da ruku što više i što češće drži u povišenom položaju, iznad razine srca, kako bi se smanjio edem operirane ruke, te da čini vježbe razgibavanja šake i prstiju. Od prvog poslijeoperacijskog dana dozvoljeno joj je da savija i ispruža lakat koliko joj povoj to omogućuje, a to je bilo otprilike između 20° i 70° fleksije te da nikako ne pokušava izvesti fleksiju veću od 90°. Povoj je mijenjan svaka tri dana, a posljednji je postavljen 14. poslijeoperacijskoga dana kada su i uklonjeni šavovi. Taj je povoj skinut za tri dana, pa je bolesnica započela s rehabilitacijom. Bolesnica se na kontrolnom pregledu osam tjedana nakon operacije nije žalila ni na kakve tegobe, osim što joj je nedostajalo još oko 10° do potpune fleksije, tj. da ima istu pokretljivost kao i lijevi lakat. Na kontrolnom pregledu, pak, šest mjeseci nakon zahvata, bolesnica se požalila na pojavu bezbolnog preskoka pri fleksiji lakta većoj od 110°, a pri kliničkom pregledu „neka struktura" je pri tom stupnju fleksije prelazila preko medijalnog epikondila, što se i vidjelo, ali i čulo. S bolesnicom je dogovorena opservacija, bez ikakvog specifičnog liječenja, u trajanju od dva do četiri mjeseca, nakon koje će biti donesena odluka o eventualnom daljnjem liječenju. Bolesnica je došla na kontrolni pregled za tri mjeseca i navela da je došlo do pogoršanja stanja, tj. da se, uz preskok, sada javlja i bol te da ima potpunu utrnulost malog prsta i to znatno neugodniju nego prije zahvata. Upravo zbog toga bolesnici

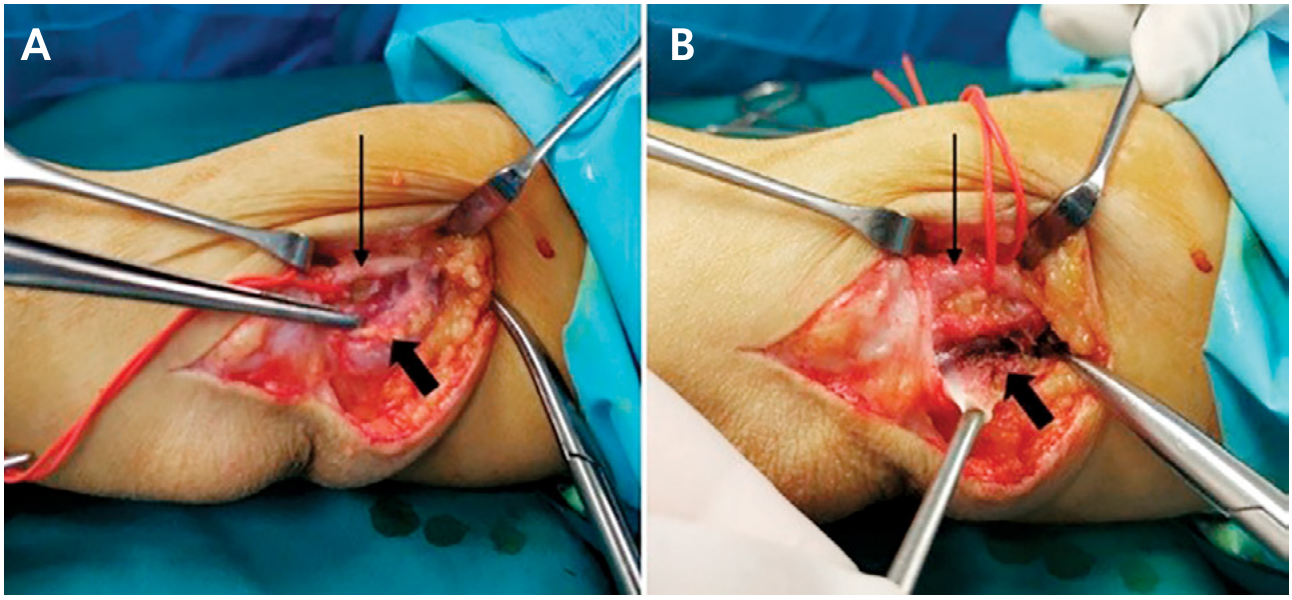

Slika 1. Važniji dijelovi drugog kirurškog zahvata kod bolesnice tijekom kojega je učinjena resekcija medijalnog dijela mišića tricepsa. A) nakon reza kože kroz poslijeoperacijski ožiljak i tupog prepariranja identificirao se uredno anteponirani ulnarni živac koji je podvezan s crvenom trakicom (označen dugačkom strelicom). Tijekom pasivnog pregibanja lakta medijalni je dio mišića tricepsa (označen širokom strelicom) prelazio preko medijalnog epikondila i dolazio u doticaj sa živcem; B) nakon resekcije medijalnog dijela mišića tricepsa (označen širokom strelicom), preostali dio mišića tricepsa više nije tijekom pasivnog pregibanja lakta prelazio preko medijalnog epikondila i dolazio u doticaj s anteponiranim ulnarnim živcem (označen dugačkom strelicom)

Figure 1 *Major components of the second surgical procedure in the female patient, during which resection of the medial portion of the triceps muscle was performed. A) following skin incision along the postoperative scar and blunt dissection, the ulnar nerve, marked with a red ribbon, was identified in an appropriate transposition location (indicated by the long arrow). During passive elbow flexion, the medial portion of the triceps muscle (indicated by the broad arrow) dislocated over the medial epicondyle and pressed upon the ulnar nerve; B) following resection of the medial portion of the triceps muscle (indicated by the broad arrow), the remaining part of the triceps muscle no longer dislocated over the medial epicondyle during passive elbow flexion, and, therefore, did not make contact with the ulnar nerve after anterior transposition (indicated by the long arrow)*

je predložena ponovna operacija, uz objašnjenje da je struktura koja preskače ulnarni živac i da je riječ o ponavljajućoj subluksaciji ulnarnog živca. Prilikom pripreme za zahvat operater je, pak, proučio literaturu o neuspjesima nakon antepozicije ulnarnog živca te je našao podatak da nakon tako načinjenog zahvata preskok u tom stupnju fleksije lakta može biti posljedica pomaka medijalnog dijela mišića tricepsa preko medijalnog epikondila. Drugi je zahvat načinjen u istom položaju bolesnice na leđima u aksilarnom bloku i u blijedoj stazi. Kožnim se rezom kroz poslijeoperacijski ožiljak, pa potom tupim prepariranjem pristupilo ulnarnom živcu koji je bio na dobrom mjestu (na medijalnom epikondilu) pokriven fascijalnim šalom (Slika 1.). Prilikom pasivnog pokretanja podlaktice, pri fleksiji većoj od 100°, vidjelo se da medijalni dio mišića tricepsa preskače preko medijalnog epikondila i pritišće živac. Zbog toga se resecirao medijalni dio mišića tricepsa, a potom se pasivnim pokretanjem podlaktice ponovno „testiralo“ ponašanje mišića tricepsa. Budući da je u fleksiji većoj od 100° mišić još uvijek prelazio preko medijalnog epikondila, resecirao se još jedan njegov dio i tek tada mišić triceps više nije prelazio preko medijalnog epikondila, niti pri maksimalno izvodivoj fleksiji lakta. Čitav poslijeoperacijski postupak, kao i rehabilitacija, provedeni su kao i nakon prvog zahvata. Tijekom četverogodišnjeg praćenja nisu zabilježene nikakve smetnje s operiranim laktom, nije bilo škljocanja, niti boli, dok su se neurološki simptomi potpuno povukli.

Dvadesetsedmogodišnji atletski građen, ali ne suviše mišićav muškarac, po zanimanju viši fizioterapeut, koji se amaterski bavi bodibildingom javio se na pregled radi tegoba s desnom, dominantnom rukom. Naveo je da je godinama prilikom pokretanja lakta, a osobito ako se kretnja činila protiv otpora, osjećao preskok s medijalne strane oba lakta. Tijekom treninga bi mu se pojavljivala podnošljiva bol kada bi ustrajao na ponavljanju kretnji rukama protiv otpora, osobito ako bi izvodio serije sklekova. Budući da nije imao nikakvu ozljedu lakta, svoje je stanje smatrao neugodnošću i nije potražio liječničku pomoć, no istaknuo je da mu se unazad pola godine počela javljati bol u desnoj ruci i tijekom uobičajenih svakodnevnih aktivnosti, uz utrnulost popraćenu trncima na podlaktici te na prstenjaku i malom prstu, zbog čega je isprva prestao s vježbanjem, ali je s vremenom, zbog progresije tegoba morao prestati raditi kao fizioterapeut. Po savjetu liječnika obiteljske medicine načinio je EMNG gornjih ekstremiteta, pri čemu je utvrđena usporena brzina senzorne provodljivosti desnog ulnarnog živca u razini lakta te potpuno uredan nalaz na lijevoj ruci. U trenutku pregleda bolesnik je imao potpunu aktivnu i pasivnu ekstenziju i fleksiju oba lakta, no, bilo da je bolesnik aktivno flektirao lakat ili mu je on pasivno flektiran, s medijalne strane oba lakta bila su opipljiva dva preskoka praćena čujnim škljocajima, prvi pri otprilike 90° fleksije, a drugi, koji je bio i vidljiv, pri fleksiji većoj od 110°. Prilikom tog ispitivanja bolesnik se žalio na pojavu boli usporednu s pojavom preskoka u području desnog lakta i podlaktice. Uz bol potužio se i na pojavu parestezija na prstenjaku i malom prstu desne šake. Kliničkim pregledom nije utvrđena nestabilnost lakta. Tinelov znak i test „zagrebi pa će izgubiti snagu” (engl. *scratch collapse test*) iznad desnog kubitalnog kanala bili su pozitivni, kao i test fleksije lakta. Osim toga utvrđena je smanjena osjetljivost na dodir prstenjaka i malog prsta desne šake. Načinjene su standardne rendgenske snimke lakta. S obzirom na kliničku simptomatologiju, a prema McGowanovoj i Dellonovoj klasifikaciji, riječ je bila o prvom stupnju sindroma kubitalnog kanala. Zbog dva preskoka koja su se javljala pri pokretanju, progresije simptoma, otežanog funkcioniranja rukom, bez obzira na mirovanje i prekid sportskih aktivnosti, kao i zbog nemogućnosti obavljanja posla fizioterapeuta, bolesniku je savjetovano kirurško liječenje, subfascijalna antepozicija ulnarnog živca te, prema intraoperacijskom nalazu, zahvat na mišiću tricepsu. Nakon što je načinjen zahvat subfascijalne antepozicije ulnarnog živca na način kao što je opisano u prikazu prvog bolesnika, pri fleksiji od 100° dolazilo je do prelaska medijalnog dijela mišića tricepsa preko medijalnog epikondila i do kontakta s anteponiranim ulnarnim živcem, a pokretanjem lakta u još veću fleksiju, taj je dio mišića tricepsa još i pomicao ulnarni živac (Slika 2.). Zbog toga se resecirao medijalni dio mišića tricepsa na način da triceps više nije prelazio preko medijalnog epikondila niti pri maksimalno izvodivoj pasivnoj fleksiji

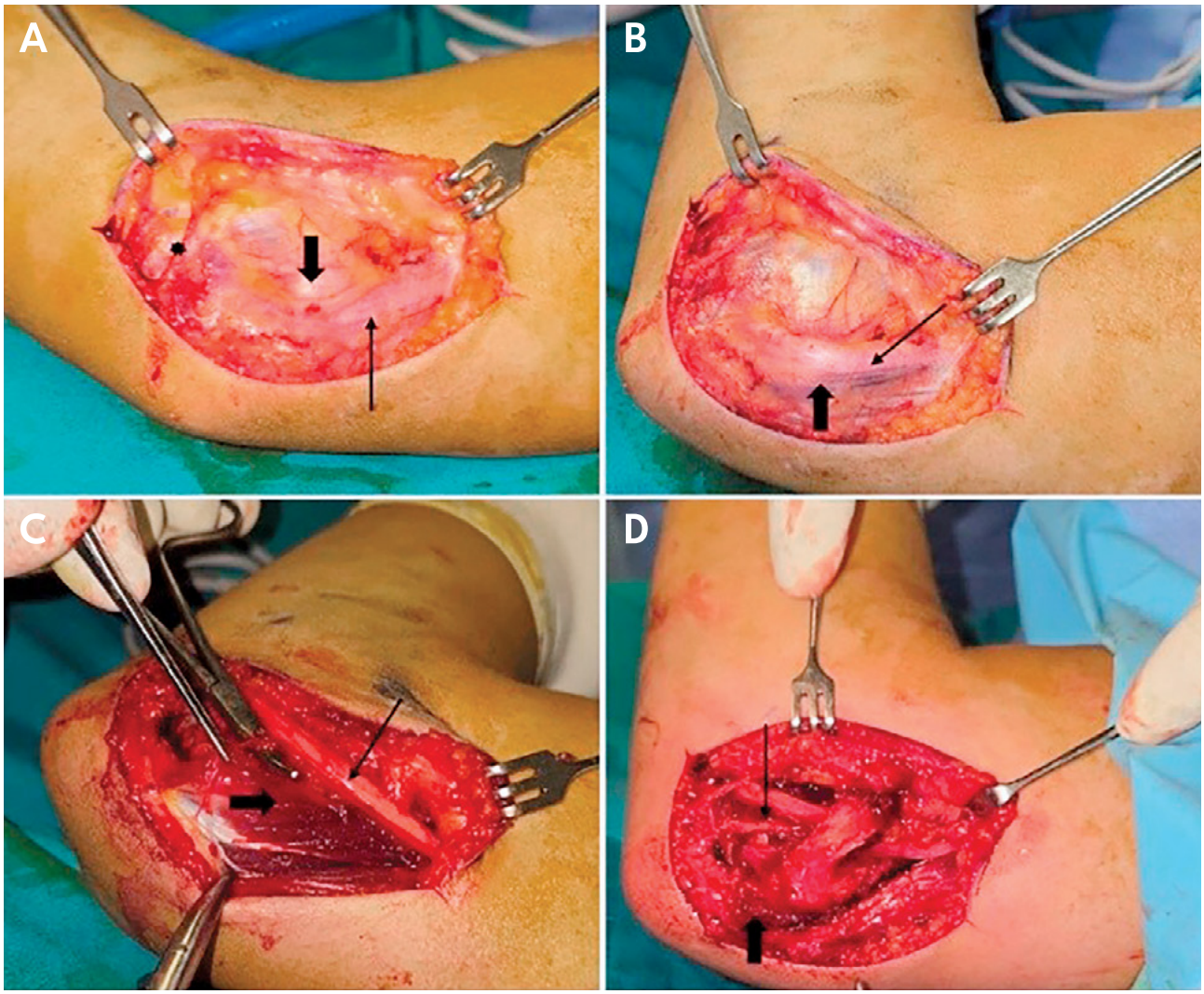

Slika 2. Važniji dijelovi kirurškog zahvata učinjenog kod bolesnika tijekom kojeg je učinjena antepozicija ulnarnoga živca, uz resekciju medijalnog dijela mišića tricepsa. A) nakon pristupa na medijalni dio lakta koji je u gotovo ispruženom položaju, vidljivi su ulnarni živac (označen dugačkom strelicom), smješten iza medijalnog epikondila (označen širokom strelicom) te grana osjetnog živca, n. cutaneus antebrachii medialis (označena zvjezdicom); B) tijekom pasivnog pregibanja lakta pri 90° fleksije, ulnarni živac (označen dugačkom strelicom) „iskočio" je iz žlijeba i „smjestio" se na medijalni epikondil, a razaznaje se i medijalni dio mišića tricepsa (označen širokom strelicom) koji tek što nije prešao preko medijalnog epikondila; C) nakon što je ulnarni živac (označen dugačkom strelicom) anteponiran, tijekom pasivnog pokretanja lakta pri fleksiji od 100° dolazilo je do prelaska medijalnog dijela mišića tricepsa (označen širokom strelicom) preko medijalnog epikondila i kontakta sa živcem; D) nakon što je reseciran dio mišića tricepsa (označen širokom strelicom), tijekom pasivnog pregibanja lakta ne dolazi više do prelaska preostalog dijela mišića tricepsa preko medijalnog epikondila i kontakta s anteponiranim ulnarnim živcem (označen dugačkom strelicom)

Figure 2 *Important components of the surgical procedure performed on a patient during which anterior transposition of the ulnar nerve was performed along with the resection of the medial portion of the triceps muscle. A) following exposure of the medial aspect of the elbow in near-full extension, the ulnar nerve (indicated by the long arrow) is identified posterior to the medial epicondyle (indicated by the broad arrow), together with a sensory nerve branch of the medial antebrachial cutaneous nerve (indicated by an asterisk); B) during passive elbow flexion, the ulnar nerve (indicated by the long arrow) snapped out of the groove at 90° and positioned itself on the medial epicondyle. The medial portion of the triceps muscle (broad arrow) is clearly visible just prior to dislocating over the medial epicondyle; C) following anterior transposition of the ulnar nerve (indicated by the long arrow), passive elbow movement at 100° of flexion resulted in the medial portion of the triceps muscle (indicated by the broad arrow) snapping over the medial epicondyle compressing the ulnar nerve; D) following resection of a medial portion of the triceps muscle (indicated by the broad arrow). The passive elbow flexion is no longer causing the remaining triceps muscle to translate over the medial epicondyle or to compress the ulnar nerve after anterior transposition (indicated by the long arrow)*

lakta, pa stoga više nije niti dolazilo do kontakta između tricepsa i ulnarnog živca. Nakon što su izvađeni kožni šavovi i nakon konačnog skidanja povoja postavljenog po Robert Jonesu, bolesnik je započeo s programom rehabilitacije koji je isprva bio fokusiran na pokretljivost lakta. Prvi cilj je bio postizanje potpune ekstenzije lakta, dok se s povećanjem fleksije iznad 90° išlo postupno, vježbajući na uređaju za pasivno razgibavanje te potom vježbama tijekom kojih su se koristili samo aktivni pokreti rukom. Pun opseg pokreta u desnom laktu bez pojave bolova i preskoka tijekom pokretanja dostignut je tri mjeseca nakon zahvata. Tada je bolesnik započeo s vježbama jačanja muskulature ruke, a raditi kao fizioterapeut nastavio je četiri i pol mjeseca nakon zahvata. S punom sportskom aktivnošću bolesnik je započeo šest mjeseci nakon operacije, a tijekom praćenja od godine i pol dana nije imao smetnje operiranog desnog lakta. Iako i nadalje ima preskoke pri pokretanju lijevog lakta tijekom provocirajućih sportskih aktivnosti, ne odlučuje se za liječenje jer mu ti preskoci ne izazivaju ni bol, ni trnce.

RASPRAVA

Simptomatsko škljocanje s medijalne strane lakta uvijek je posljedica interakcije struktura koje se nalaze izvan zgloba.[1-10] Najčešće je posljedica preskakanja hipermobilnog ulnarnog živca preko medijalnog epikondila, ali olako postavljanje te dijagnoze rezultira nepotrebnim i beskorisnim operacijama, kao što je opisano u brojnim prikazima bolesnika.[22] Zbog toga je, nakon detaljno uzete anamneze, pažljivim i sustavnim kliničkim pregledom potrebno prvo pokušati utvrditi koja struktura izaziva preskok i čujni škljocaj.[1-10,22,23] Potom valja razlučiti radi li se o jednom ili o dva preskoka te pri kojem se stupnju fleksije prilikom pokretanja lakta oni javljaju.[1-10,22,23] Na početku pregleda, pri potpuno ispruženom laktu, ispitivač palpacijom identificira medijalni epikondil humerusa i utvrđuje nalazi li se ulnarni živac u svom žlijebu iza medijalnog epikondila te potom ispituje njegovu stabilnost na način da ga pritiskom prsta pokuša pomaknuti iz žlijeba na medijalni epikondil. Nakon toga postavlja lakat u maksimalno izvodivu fleksiju, a podlakticu u položaj supinacije. U tom položaju ispitivač postavlja svoj kažiprst na medijalni epikondil i potom zatraži od bolesnika da ispruži lakat. Ako je ulnarni živac luksiran, ispitivač će prilikom započinjanja kretnje osjetiti živac iznad svoga prsta, a ako je riječ o subluksaciji živca, ispitivač će osjetiti živac ispod svog prsta na medijalnom epikondilu. Potom valja pasivnim pokretanjem lakta utvrditi pri kojem se stupnju fleksije lakta javlja škljocaj. Ako se škljocaj javlja između 70° i 90° fleksije lakta, uzrok mu je preskok ulnarnog živca, a ako se javlja pri fleksiji lakta većoj od 110°, uzrok mu je preskok medijalnog dijela mišića tricepsa preko medijalnog epikondila.[1-10,22,23] Valja istaknuti da će se oba preskoka javiti pri nešto manjoj fleksiji lakta tijekom ispitivanja aktivnog pokreta lakta. Međutim, nije uvijek jednostavno razlučiti radi li se o jednom ili dva preskoka. Preskoci će se jasnije vidjeti i moći opipati ako bolesnik podigne ruku i postavi je uz glavu, tako da je okomito postavljena, jer je u tom položaju ruke triceps maksimalno istegnut.

Kod najvećeg broja bolesnika sa sindromom škljocaja mišića tricepsa mogu se jasno razlikovati dva preskoka, prvi od hipermobilnog ulnarnog živca, a drugi od mišića tricepsa. U prilog tome je i rezultat istraživanja Xia i sur.[10] prema kojemu je u 90,6% bolesnika sa sindromom škljocaja mišića tricepsa istodobno dijagnosticiran i hipermobilni ulnarni živac. Ukoliko se škljocanje pojavi nakon učinjene antepozicije ulnarnog živca, u tom slučaju se, kao i u naše bolesnice, pojavljuje samo jedan preskok uz čujni škljocaj i to pri fleksiji većoj od 110°. Spinner i sur.[16] su 1998. godine opisali dva bolesnika kojima se nakon učinjene antepozicije ulnarnog žvca pojavio preskok praćen boli pri terminalnoj fleksiji lakta uz opstojnost simptoma sindroma kubitalnog kanala. Tijekom revizijskog zahvata u oba je bolesnika utvrđeno da je uzrok preskoka prijelaz medijalnog dijela mišića tricepsa preko medijalnog epikondila u terminalnoj fleksiji lakta, kao i da nakon što taj dio mišića pređe preko epikondila, dolazi do kontakta između mišića i ulnarnog živca. Zbog toga su tijekom zahvata resecirali medijalni dio mišića tricepsa koji je prelazio preko medijalnog epikondila pri maksimalno izvodivoj pasivnoj fleksiji lakta, pa više nije dolazilo do kontakta između mišića tricepsa i

ulnarnog živca. Izvijestili su da se bolesnici tijekom poslijeoperacijskog praćenja više nisu žalili na pojavu preskoka, niti na neurološke simptome.[16] Smatra se da resekcija distalnog dijela medijalnog intermuskularnog septuma, koja je neizostavni dio zahvata antepozicije ulnarnog živca, može uzrokovati gubitak anatomske barijere transpoziciji medijalnog dijela mišića tricepsa pri terminalnoj fleksiji i posljedičnu pojavu preskoka mišića tricepsa praćenog škljocanjem. Osim toga, u tom trenutku može doći do kontakta tog dislociranog dijela mišića tricepsa s ulnarnim živcem, što može dovesti i do pojave neuroloških simptoma.[1-10] Roda i sur.[24] su izvijestili da je u 19% bolesnika kod kojih su morali učiniti revizijski zahvat nakon antepozicije ulnarnog živca, uzrok neuspjeha bio preskok medijalnog dijela mišića tricepsa preko medijalnog epikondila, zbog kojeg je u terminalnoj fleksiji lakta dolazilo do kontakta mišića s ulnarnim živcem.

Slikovna dijagnostička obrada bolesnika sa simptomatskim škljocanjem s medijalne strane lakta treba započeti sa standardnim rendgenskim snimkama lakta, ali temeljni dijagnostički postupak je danas ultrazvučna pretraga lakta zato što je to jeftina i pristupačna pretraga koja pruža mogućnost dinamičkog pregleda struktura s medijalne strane lakta.[25-27] Od pomoći u postavljanju dijagnoze mogu biti magnetska rezonancija (u daljnjem tekstu MR) i računalna tomografija i to u prvom redu za otkrivanje neke anatomske anomalije ili varijacije. Osim toga, za dobivanje jasnih anatomskih odnosa pojedinih struktura lakta može se načiniti i tzv. dinamička MR lakta kada se lakat snima u ekstenziji i potom u fleksiji.[1-8.10]

Liječenje sindroma škljocanja mišića tricepsa uobičajeno se započinje pokušajem prilagodbe bolesnikove radne i/ili sportske aktivnosti tako da im se savjetuje da izbjegavaju pokrete rukom koji dovode do pojave simptoma te da prilikom svakodnevnih aktivnosti ne flektiraju lakat više od 90°. Ako simptomi ustraju, potrebno je kirurško liječenje.[1-10,28-34] Xia i sur.[10] su načinili sistematski pregled objavljenih radova o bolesnicima sa sindromom škljocaja mišića tricepsa i izvijestili da je kirurški zahvat načinjen u 43 od 64 (67,2%) liječena bolesnika. Kod 37 od 43 (86,0%) operirana bolesnika kirurško se liječenje sastojalo iz antepozicije ulnarnog živca i odstranjenja ili preusmjerenja dijela mišića tricepsa koji tijekom završne fleksije lakta prelazi preko medijalnog epikondila. Kod šest od devet bolesnika kod kojih je uzrok sindroma bila varus deformacija lakta, učinjena je korektivna osteotomija humerusa. Izvijestili su da je odličan rezultat, uz potpuni nestanak simptoma, postignut u 97,6% operiranih bolesnika.[10] Dok jedni autori savjetuju da se odstrani dio medijalnog dijela mišića tricepsa koji u terminalnoj fleksiji prelazi preko medijalnog epikondila, drugi savjetuju da se taj dio odvoji od hvatišta za olekranon i potom provuče kroz uzdužni rascjep koji se načini na sredini tetive tricepsa neposredno iznad hvatišta za olekranon te da se potom pomoću šavova pričvrsti, dijelom za tetivu, a dijelom za hvatište tetive u središnjem dijelu olekranona, pa se zbog toga ta kirurška metoda naziva i centralizacijom.[31] Svi su suglasni da je ključ jedne i druge metode u tome da se prije kraja zahvata pasivnim pokretanjem lakta utvrdi da medijalni dio mišića tricepsa više ne prelazi preko medijalnog epikondila u terminalnoj fleksiji te da se mišić i ulnarni živac u tom položaju lakta ne dodiruju.[31]

Kada se bolesnik javi na pregled zbog pojave škljocanja s medijalne strane lakta tijekom radnih i/ili sportskih aktivnosti, koje je praćeno neurološkim simptomima i povremenim bolovima, ključno je imati na umu da hipermobilni ulnarni živac nije jedina struktura koja u tom području može izazivati škljocaj prilikom pregibanja lakta. Iako je sindrom škljocanja mišića tricepsa relativno rijetko stanje, ipak na njega valja posumnjati, osobito ako bolesnik navodi pojavu dva škljocaja ili pak samo jednoga pri fleksiji lakta većoj od 100°. Tada treba sustavnim kliničkim pregledom i dijagnostičkom obradom pokušati utvrditi osnovni uzrok nastanka preskoka i pridruženog škljocanja, a ne odmah zaključiti kako su sve tegobe posljedica preskoka ulnarnoga živca. Na taj će se način odabrati odgovarajući način liječenja i izbjeći potreba, zbog pogrešne indikacije, za revizijskim kirurškim zahvatima. Naravno, na postojanje sindroma škljocanja mišića tricepsa valja pomisliti i kod bolesnika koji se nakon učinjene antepozicije ulnarnog živca žale na pojavu preskoka uz opstojnost ili čak pogoršanje simptoma sindroma kubitalnog kanala.

Literatura

1. Spinner RJ, Goldner RD. Snapping of the medial head of the triceps: diagnosis and treatment. Tech Hand Up Extrem Surg 2002; 6:91-7.
2. Vanhees MKD, Geurts GFAE, Van Riet RP. Snapping triceps syndrome: A review of the literature. Shoulder Elbow 2017; 2:30-3.
3. Barco R, Antuña SA. Medial elbow pain. EFORT Open Rev 2017; 2:362-71.
4. Bjerre JJ, Johannsen FE, Rathcke M, Krogsgaard MR. Snapping elbow. A guide to diagnosis and treatment. World J Orthop 2018; 9:65-71.
5. Moscagiuri M, Frizziero A, Bigliardi D et al. Snapping of the upper limb: a clinical overview. Muscles Lig Tend J 2022; 12:30820.
6. Prabhakar G, Kanawade V, Ghali AN, Dutta AK, Brady CI, Morrey BF. Medial elbow pain syndrome: Current treatment strategies. Orthopedics 2023;46:e81-e88.
7. Pobi I, Barbarić Starčević K, Starčević D, Knežević I, Bojanić I. Škljocajući lakat. Liječ Vjesn 2025; 147:292–302.
8. Adani N, Azalia X, Gani KS, Mitchel M, Kholinne E. Non-traumatic medial-sided elbow pain: a comprehensive review of etiologies, diagnostic strategies, and treatment approaches. Cureus 2025; 17:e94701.
9. Rolfsen L. Snapping triceps tendon with ulnar neuritis. Report on a case. Acta Orthop Scand. 1970; 41:74-6.
10. Xia WZ, Abukar A, Moosavi H, Nandi N, Rashid A. Snapping triceps syndrome: a review of the literature and proposed operative treatment algorithm. JSES Rev Rep Tech 2025; 6:100580.
11. Reis ND. Anomalous triceps tendon as a cause for snapping elbow and ulnar neuritis: a case report. J Hand Surg Am 1980; 5:361-2.
12. Fabrizio PA, Clemente FR. Variation in the triceps brachii muscle: a fourth muscular head. Clin Anat 1997; 10:259-63.
13. Spinner RJ, O'Driscoll SW, Davids JR, Goldner RD. Cubitus varus associated with dislocation of both the medial portion of the triceps and the ulnar nerve. J Hand Surg Am 1999; 24:718-26.
14. O'Driscoll CJL, Spinner RJ. Failed ulnar nerve surgery due to persistent unrecognized snapping triceps from cubitus varus due to a distal humeral malunion in an adult: illustrative case. J Neurosurg Case Lessons 2024; 8:CASE24596.
15. Haws M, Brown RE. Bilateral snapping triceps tendon after bilateral ulnar nerve transposition for ulnar nerve subluxation. Ann Plast Surg 1995; 34:550-1.
16. Spinner RJ, Goldner RD. Snapping of the medial head of the triceps and recurrent dislocation of the ulnar nerve. Anatomical and dynamic factors. J Bone Joint Surg Am 1998; 80:239-47.
17. Minami A, Kato H, Iwasaki N. Snapping of triceps tendon after anterior nerve transposition for recurrent subluxation of the ulnar nerve. Hand Surg 1999; 4:193-6.
18. Spinner RJ, O'Driscoll SW, Jupiter JB, Goldner RD. Unrecognized dislocation of the medial portion of the triceps: another cause of failed ulnar nerve transposition. J Neurosurg 2000; 92:52-7.
19. Watts AC, McEachan J, Reid J, Rymaszewski L. The snapping elbow: a diagnostic pitfall. J Shoulder Elbow Surg 2009; 18:e9-10.
20. Pfister G, Barbier O, Ollat D. "Snapping triceps": A rare and misleading condition - a clinical case report. Hand Surg Rehabil 2018; 37:121-3.
21. Dy CJ, Mackinnon SE. Ulnar neuropathy: evaluation and management. Curr Rev Musculoskelet Med 2016; 9:178-84.
22. Bordes SJ Jr, Jenkins S, Bang K et al. Ulnar nerve subluxation and dislocation: a review of the literature. Neurosurg Rev 2021; 44:793-8.
23. Calfee BRP, Manske PR, Gelberman RH, Van Steyn MO, Steffen J, Goldfarb CA. Clinical assessment of the ulnar nerve at the elbow: reliability of instability testing and the association of hypermobility with clinical symptoms. J Bone Jt Surg Am 2010; 92:2801–8.
24. Rodà D, Martinelli F, Celli A, Celli L. Outcomes and intraoperative findings of revision surgery for failed subcutaneous transposition of the ulnar nerve. JSES Int 2025; 9:893-901.

25. Konarski W, Poboży T, Kotela A, Hordowicz M, Poboży K. Ultrasound in the differential diagnosis of medial epicondylalgia and medial elbow pain-imaging findings and narrative literature review. Healthcare (Basel). 2022; 10:1529.
26. Ooi MWX, Tham JL, Al-Ani Z. Role of dynamic ultrasound in assessment of the snapping elbow and distal biceps tendon injury. Ultrasound 2022; 30:315-21.
27. Cho MJ, Chai JW, Kim DH, Kim HJ, Seo J. Ultrasonographic differential diagnosis of medial elbow pain. Ultrasonography 2024; 43:299-313.
28. Melikyan EY, Burke FD. Dislocating medial head of triceps--awareness of the condition could avoid inappropriate surgery--a case report. Acta Orthop Scand 2000; 71:324-6.
29. Rioux-Forker D, Bridgeman J, Brogan DM. Snapping triceps syndrome. J Hand Surg Am 2018; 43:90.e1-90.e5.
30. Imao K, Miwa H, Tsubokawa N, Maki Y, Endo N. Dislocation of the medial head of the triceps with ulnar nerve location anterior to the medial epicondyle. J Hand Surg Am 2020; 45:72.e1-72.e4.
31. Schoch C, Geyer M. Die operative Therapie des Snapping-Trizeps-Syndroms. Oper Orthop Traumatol 2020; 32:171-8.
32. Zhang B, Zhang H, Zhang Q. Redirection using double pulley technique for snapping triceps tendon: a case report and technique note. Orthop Surg 2020; 12:1520-5.
33. Lim W, Han F. Symptomatic unilateral triceps medial head snapping and subluxating ulnar nerve without neuropathy after push-ups: a case report. Malays Orthop J 2022; 16:155-8.
34. Chan FY, Lam C, Butorac R, Willemot L. Snapping triceps syndrome: surgical technique. Tech Hand Up Extrem Surg 2024; 28:129-31.