

# Liječenje mandibularnoga retrognatizma Herbstovom napravom

Cvetko Mišolić

Privatna stomatološka  
ordinacija, Graz, Austrija

## Sažetak

*Herbstova naprava prvi je put primijenjena prije gotovo sto godina. Iako je vrlo djelotvorna, zbog nekih predrasuda nije osobito prihvaćena. Svrha ovoga rada bila je opisati napravu te prikazati način njezina djelovanja. Također je dan prikaz terapije mlađega odraslog pacijenta liječenog od mandibularnoga retrognatizma. Zaključno treba reći da se Herbstova naprava pokazala dobrim terapijskim sredstvom te da su u pacijenta uz dentoalveolne promjene dokazane i skeletne, premda je već završio rast i razvoj. Procjena rezultata liječenja opisanoga slučaja sukladna je podacima iz recentne literature u slučajevima kada je naprava primijenjena u odraslih pacijenata te kao takva predstavlja alternativu ortognatskoj kirurgiji.*

**Ključne riječi:** *Herbstova naprava, klasa II/1, distalni zagriz.*

Acta Stomat Croat  
2005; 329-333

PRIKAZ SLUČAJA  
Primljeno: 27. rujna 2005.

Adresa za dopisivanje:

Mr. sc. dr. Cvetko Mišolić  
Friedrichgasse 6  
A - 8010 Graz, Austria  
e-mail: cvetko.misollic@chello.at

## Uvod

Prvi pokušaji stimulacije rasta donje čeljusti kod terapije distalnoga zagrizu tipa II/1 potječu od Kingsleya iz 1877 godine. Opisana metoda "jumping the bite" i danas se primjenjuje po načelima funkcijskih bimaksilarnih uređaja, kao što su primjerice aktivator, bionator, regulator funkcije (1-3) i drugi, u kojima se mandibula konstrukcijskim zagrizom dovodi u anterioran položaj čime se potiču pregradnje u području čeljusnih zglobova.

U literaturi se mogućnost stimulacije rasta mandibule s pomoću funkcijskih uređaja tretira s preporima: dok neke studije (4-9) pokazuju skeletalne promjene, druge pak uzroke okluzijskih promjena pripisuju dentoalveolnim pregradnjama (10-13). Rezultati pokusa funkcijskim uređajima na životinjama potvrđuju mogućnost stimulacije kondilarnoga rasta (8, 14-16).

Uporabom Herbstove naprave u liječenju distalnoga zagrizu također je potvrđena mogućnost da se međučeljusni odnosi mijenjaju (17, 18) što je i rendgenkefalometrijski dokazano (19, 20), pri čemu nastaje pregradnja u čeljusnome zglobu u smislu remodelacije zglobne jamice i povoljnoga rasta zglobne kvržice (21, 22).

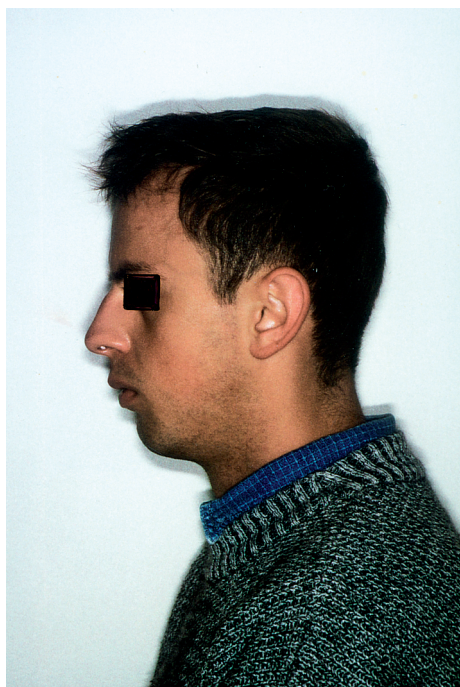## Herbstova naprava

Herbstova naprava je fiksna, bimaksilarna "jumping" naprava za terapiju distalnoga zagrizu. Emil Herbst je svoju napravu prvi put predstavio godine 1909., no nakon njegove smrti naprava pada u zaborav. Sedamdesetih godina dvadesetoga stoljeća Hans Pancherz ponovo uvodi napravu u liječenje mandibularnoga retrognatizma. Pri uporabi te naprave donja je čeljust kontinuirano zadržana u protrudiranome položaju, neovisno o pacijentovoj suradnji,

s pomoću zglobno-teleskopskih mehanizama obostrano pričvršćenih na zube. Svaki teleskop sastoji se od cjevčice vodilice i šipkice koja klizi kroz nju. Oba kraja teleskopa zglobnim su mehanizmom, koji omogućuje pokretljivost donje čeljusti, vezani za zube - cjevčica za prvi gornji kutnjak, a šipkica za prvi donji predkutnjak. S pomoću dužine cjevčica moguće je točno odrediti vrijednost mezijalnoga položaja čeljusti. Takav mehanizam omogućuje okomite, postranične i minimalne anteriorne kretanje donje čeljusti čime nije poremećena osnovna funkcija.

### Prikaz slučaja

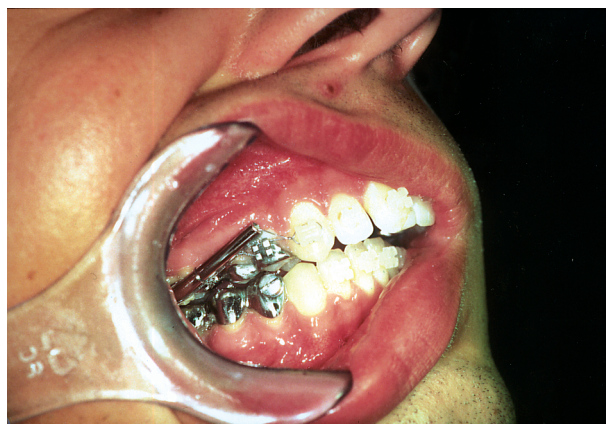Pacijent W. P., student, u dobi od 21 godine (Slika 1), s dijagnozom distalnoga zagriža dolazi u ordinaciju radi konzultacijskoga pregleda u veljači 2001. godine. Anamnezom se doznaje da je već dvije godine bio neuspješno liječen fiksnom napravom te da mu je na kraju predložena operativna korekcija, koju je odbio. Kliničkim je pregledom potvrđena dijagnoza i registriran distalni zagriz za širinu premolara uz horizontalnu incizalnu stepenicu od 12,5



Slika 1. Profilna fotografija pacijenta prije početka liječenja

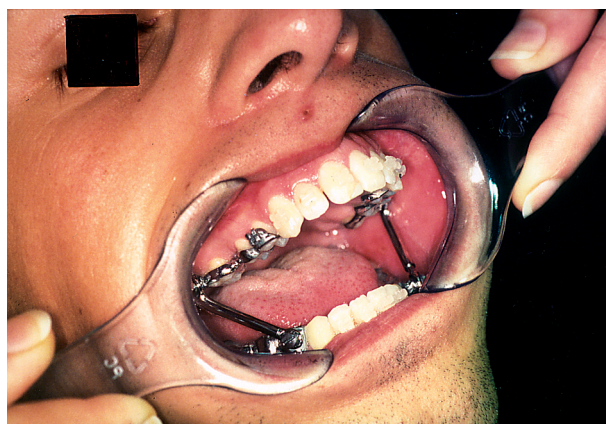Figure 1. Profile photograph of the patient before treatment

milimetara. Opaža se također i nedostatak svih četiri prvih kutnjaka koji su bili izvađeni prijašnjim planom liječenja. Nakon dijagnostičkoga postupka, koji je obuhvatio raščlambu sadrenih odljeva, statičke i dinamičke okluzije, ortopantomograma, kranioograma, stanja TM zglobova i profilne fotografije lica predloženo je liječenje Herbstovom napravom čemu je bio cilj uspostaviti prihvatljive međučeljsne odnose i ujedno bi se poboljšala okluzija i estetika profila. Neposredno po uklonjenoj Herbstovoj napravi planom je predviđen završetak liječenja primjenom fiksne tehnike kojom bi se definirala okluzija. U prvoj fazi postupka djelomice je skinuta stara fiksna naprava i postavljena je Herbstova (Slika 2). Iako je uobičajeno napravu postaviti u bridnome griznom položaju sjekutića, u ovome se slučaju



Slika 2. Postavljena, ali neaktivirana naprava u pacijentovim ustima

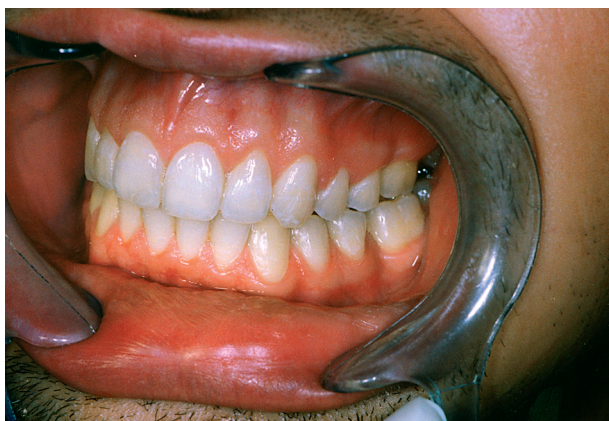Figure 2. Appliance set, but not activated in the mouth of the patient



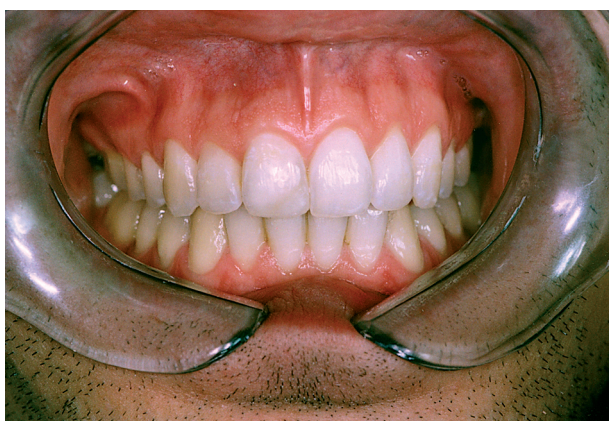
Slika 3. Aktivirana naprava pri otvorenim ustima

Figure 3. Activated appliance when mouth open

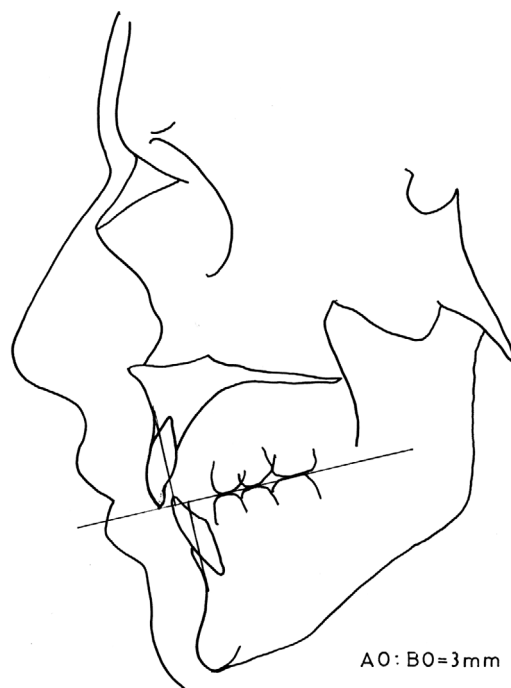zbog izrazite incizalne stepenice od toga odustalo (Slika 3). Prvih dana postupka zbog ekstenzijskog se djelovanja naprave javlja reakcijski kapsulitis koji se očituje osjetljivošću čeljusnih zglobova. Tijekom tretmana pacijenta se kontroliralo jedanput u mjesecu, pri čemu se je naprava oslobađala na mandibuli kako bi se procjenom međučeljusnih odnosa i stanja zglobova nadzirao tijek liječenja. Tom se prigodom odlaga prema potrebi mogla aktivirati. Nakon deset mjeseci naprava je skinuta, te je ponovno postavljen fiksni aparat i time je liječenje završeno. Ono je trajalo 23 mjeseca. Godinu dana nakon završetka rezultati su procijenjeni raščlambom okluzije (Slike 4, 5), kefalometrijskom raščlambom (Slike 6, 7) i prosudbom fotografije profila lica.



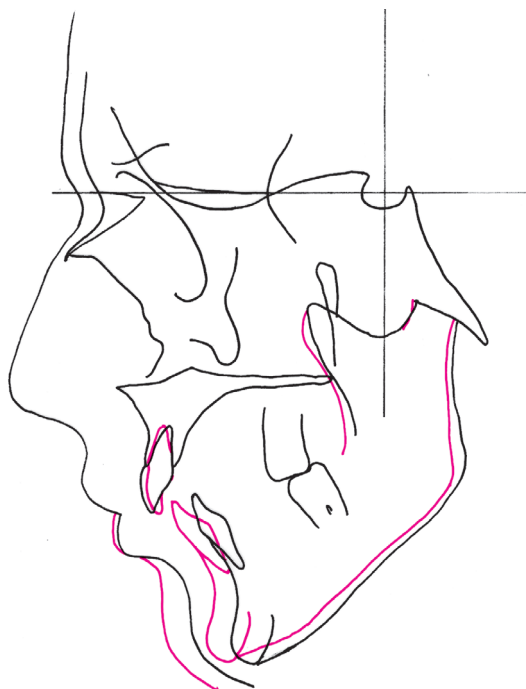
Slika 4. Okluzija nakon završetka liječenja (lijevo)  
Figure 4. Occlusion after treatment (on the left)



Slika 5. Okluzija nakon završetka liječenja (naprijed)  
Figure 5. Occlusion after treatment (front)



Slika 6. Wits raščlamba nakon završetka liječenja  
Figure 6. Wits analysis after treatment



Slika 7. Superpozicija rendgenograma prije i nakon završetka liječenja  
Figure 7. Superposition of roentgenogram before and after treatment

## Rasprava

Zbog svojih prednosti (neovisnost o pacijentovoj suradnji, 24 satno djelovanje, kratkotrajnost liječenja, dobri uvjeti za održavanje higijene) Herbstova naprava sve se češće rabi u terapiji mandibularnoga retrognatizma. Optimalan termin za početak liječenja je doba trajne denticije nakon maksimalnoga pubertetskog rasta (MP3 cap-stadij). Upotrijebiti napravu prije toga razdoblja nije prikladno zbog problema sidrišta i uzrokom je čestih recidiva (23, 24).

Herbstova naprava nije uspješna samo u liječenju adolescenata nego i postadolescenata te mlađih odraslih pacijenata. Recentne studije primjenom magnetske rezonancije (21, 22, 25) pokazuju da se može inducirati kondilarni rast, odnosno pregradnja u čeljusnome zglobu (16, 26), i nakon što je završio rast i razvoj. Time je opisan postupak liječenja alternativa klasičnoj kirurškoj metodi liječenja mandibularnoga retrognatizma odraslih pacijenata.

Zbog rigidnog izgleda naprave često se postavlja pitanje njezina eventualnog štetnog djelovanja na strukture čeljusnih zglobova ili žvačnih mišića. Istraživanja rezultata liječenja (27-30), primjenom anamnestičkih i kliničkih postupaka i magnetske rezonancije, nisu otkrila neželjene promjene. Osim početnog i prolaznog kapsulitisa uzrokovanog anteriornim premještanjem kondila nije bilo drugih komplikacija. Štoviše, opazio se je povoljan utjecaj naprave kod slučajeva lagane i umjerene anteriorne dislokacije diskusa (27). U prikazanom slučaju također je učinjena raščlamba zglobova prije nego što se postavila naprava, zatim poslije uporabe naprave. Raščlamba se sastojala od anamnestičkoga upitnika te kliničkoga dijagnostičkog postupka primjenom manualne funkcijske raščlambe po Bumannu (31, 32). Nisu zapaženi patološki nalazi.

Najvidnija promjena nakon terapije Herbstovom napravom jest anteriorniji položaj donje čeljusti u odnosu prema početku liječenja. Kada je naprava postavljena, zbog konstrukcijskog zagriza, mandibula se nalazi u protrahiranom položaju (obično bridni položaj sjekutića), a kondili su smješteni na vrhu zglobnih kvržica. Na kraju se kondili ponovno nalaze u središnjem dijelu zglobne jamice. To je posljedica dentalnih i skeletnih promjena: posteriornoga pomaka zubi gornje čeljusti, anteriornoga pomaka mandibularne denticije (33), te promjene

u samome zglobu u smislu povoljnog smjera kondilnoga rasta (34, 35) i pregradnje fose articularis (35). U prikazanom slučaju pomak mandibule prema naprijed iznosio je 6 milimetara.

Rendgenkefalometrijskom raščlambom utvrđen je anteriorni pomak mandibule promjenom kuteva profila lica, koji je povećan, kuta SNB, koji je također povećan, i ANB razlike, koja je smanjena. Dodatna raščlamba Wits-procjene najjasnije potvrđuje nalaz smanjenjem AO:BO relacije od 9 milimetara na prvome rendgenogramu na 3 milimetra na završnome rendgenogramu. Superpozicija crteža rendgenograma od prije i poslije liječenja potvrđuje nalaze metričke raščlambe. Usporedno je registrirana retruzija gornjih i protruzija donjih sjekutića, što je pridonijelo smanjenju incizalne stepenice. Zaključno: evidentirane su skeletne, ali i dentoalveolne promjene.

Zbog gubitka sidrišta pri tretmanu Herbstovom napravom redovito nastaje protruzija donjih (oko 10-15°) i retruzija gornjih frontalnih zuba, što je utvrđeno i u prikazanom slučaju. Iako je terapija završena s vrijednošću overjeta od 0 milimetara, nakon godinu dana zbog laganog recidiva vrijednost iznosi 2 milimetra.

## Zaključak

Prema svojim značajkama Herbstova naprava je sredstvo izbora u liječenju klase II/1 kada nije posve sigurna pacijentova suradnja ili je prošao optimalan termin za uporabu mobilnih funkcijskih naprava. Procjena rezultata liječenja opisanog slučaja sukladna je podacima iz recentne literature u slučajevima kada je naprava uporabljena u odraslih pacijenata. Postupak liječenja Herbstovom napravom alternativa je ortognatskoj kirurgiji. Za konačnu prosudbu djelotvornosti potrebna su daljnja istraživanja.

## Literatura

1. ANDRESEN V, HÄUPL K. Funktions-Kieferorthopädie. Berlin: Verlag H. Meusser, 1936.
2. BALTERS W. Die Technik und Übung der allgemeinen und speziellen Bionatortherapie. Quintessenz Ref 1964; 2378: 1-9.
3. FRÄNKEL R. Funktionskieferorthopädie und der Mundvorhof als apparative Basis. Quintessenz Ref 1964; 2355: 1-7.

4. BIRKEBAEK L, MELSEN B, TERP S. A laminographic study of the alterations in the temporomandibular joint following activator treatment. *Eur J Orthod* 1984; 6: 257-66.
5. EHMER U. Zu Formveränderungen der Mandibula unter Therapie und Wachstum bei skelettaler Unterkieferrücklage und dentoalveolärer Klasse II/1. *Fortschr Kieferorthop* 1985; 46: 249-60.
6. HARVOLD EP. Bone remodelling and orthodontics. *Eur J Orthod* 1985; 7: 217-30.
7. VARGERVIG K, HARVOLD EP. Response to activator treatment in Class II malocclusions. *Am J Orthod* 1985; 88: 242-51.
8. WOODSIDE DG, METAXAS A, ALTUNA G. The influence of functional appliance therapy on glenoid fossa remodeling. *Am J Orthod Dentofacial Orthop* 1987; 92: 181-98.
9. McNAMARA JA Jr, HOWE PR, DISCHINGER TG. A comparison of the Herbst and Fränkel appliances in the treatment of Class II malocclusion. *Am J Orthod Dentofacial Orthop* 1990; 98: 134-44.
10. WOODSIDE DG. Some effects of activator treatment on the mandible and the midface. *Trans Eur Orthod Soc* 1973; pp. 443-7.
11. PANCHERZ H. Long-term effects of activator (Andresen appliance) treatment. A clinical, biometric, cephalometric roentgenographic and functional analysis. *Odontol Revy* 1976; 27 (Suppl) 35: 1-70.
12. WIESLANDER L, LAGERSTRÖM L. The effect of Activator on Class II malocclusions. *Am J Orthod* 1979; 75: 20-6.
13. PANCHERZ H. A cephalometric analysis of skeletal and dental changes contributing to Class II correction in activator treatment. *Am J Orthod* 1984; 85: 125-134.
14. BAUME LJ, DERICHSWEILER H. Is the condilar growth center responsive to orthodontic therapy? An experimental study in *Macaca mulata*. *Oral Surg* 1961; 14: 347-62.
15. McNAMARA JA Jr. Neuromuscular and skeletal adaptation to altered function in the orofacial region. *Am J Orthod* 1973; 64: 588-606.
16. WOODSIDE DG, ALTUNA G, HARVOLD E, HERBERT M, METAXAS A. Primate experiments in malocclusions and bone induction. *Am J Orthod* 1983; 83: 460-468.
17. HERBST E. Atlas und Grundriß der Zahnärztlichen Orthopädie. München: Lehmann, 1910.
18. HERBST E. Dreissigjährige Erfahrungen mit dem Retentionsscharnier. *Zahnärztliche Rundschau* 1934; 43: 1515-24, 1563-8, 1611-6.
19. PANCHERZ H. Treatment of Class II malocclusions by jumping the bite with the Herbst appliance. A cephalometric investigation. *Am J Orthod* 1979; 76: 423-41.
20. PANCHERZ H. The mechanism of Class II correction in Herbst appliance treatment. A cephalometric investigation. *Am J Orthod* 1982; 82: 104-13.
21. RUF S, PANCHERZ H. Temporomandibular joint remodeling in adolescents and young adults during Herbst treatment: A prospective longitudinal magnetic resonance imaging and cephalometric radiographic investigation. *Am J Orthod Dentofacial Orthop* 1999; 115: 607-18.
22. RUF S, PANCHERZ H. Dentoskeletal effects and facial profile changes in young adults treated with the Herbst appliance. *Angle Orthod* 1999; 69: 239-46.
23. PANCHERZ H. The nature of Class II relapse after Herbst appliance treatment. A cephalometric long-term investigation. *Am J Orthod Dentofacial Orthop* 1991; 100: 220-33.
24. PANCHERZ H. Früh oder spätbehandlung mit der Herbst Apparatur - stabilität oder rezidiv? *Inf Orthod Kieferorthop* 1994; 26: 437-45.
25. KONIK M, PANCHERZ H, HANSEN K. The mechanism of Class II correction in late Herbst treatment. *Am J Orthod Dentofacial Orthop* 1997; 112: 87-91.
26. McNAMARA JA Jr, HINTON RJ, HOFFMAN DL. Histological analysis of temporomandibular joint adaptation to protrusive function in young adult rhesus monkey (*Macaca mulatta*). *Am J Orthod* 1982; 82: 288-98.
27. PANCHERZ H, RUF S, THOMALSKE-FAUBERT C. Mandibular articular disc position changes during Herbst treatment. A prospective longitudinal MRI study. *Am J Orthod Dentofacial Orthop* 1999; 116: 207-14.
28. HANSEN K, PANCHERZ H, PETERSSON A. A Long-term effects of the Herbst appliance on the craniomandibular system with special reference to TMJ. *Eur J Orthod* 1990; 12: 244-53.
29. RUF S, PANCHERZ H. Long-term TMJ effects of Herbst treatment. A clinical and MRI study. *Am J Orthod Dentofacial Orthop* 1998; 114: 475-83.
30. RUF S, PANCHERZ H. Does bite-jumping damage the TMJ? A prospective longitudinal clinical and MRI study of Herbst patients. *Angle Orthod* 2000; 70: 183-9.
31. BUMANN A. Gewebsspezifische Diagnose mit manueller Funktionsanalyse. *Phillip J.* 1994; 3: 97-9.
32. BUMANN A, LOTZMAN U. Funktionsdiagnostik und Therapieprinzipien. U: Farbatlanten der Zahnmedizinen, Band 12. Stuttgart, New York: Thieme, 2000.
33. PANCHERZ H, HANSEN K. Occlusal changes during and after Herbst treatment: A cephalometric investigation. *Eur J Orthod* 1986; 8: 215-28.
34. PANCHERZ H, LITTMANN C. Morphologie und lage des unterkiefers bei der Herbst behandlung. Eine kephalometrische analyse der veränderungen bis zum wachstumsabschluss. *Inf Orthod Kieferorthop* 1989; 21: 493-513.
35. RUF S, PANCHERZ H. Temporomandibular joint growth adaptation in Herbst treatment: A prospective magnetic resonance imaging and cephalometric roentgenographic study. *Eur J Orthod* 1998; 20: 375-88.