

# Inicijalno liječenje stabilizacijskom udlagom u pacijenata s potpunim protezama

Tomislav Badel<sup>1</sup>  
Josip Pandurić<sup>1</sup>  
Miljenko Marotti<sup>2</sup>

<sup>1</sup>Zavod za stomatološku protetiku Stomatološkog fakulteta Sveučilišta u Zagrebu

<sup>2</sup>Zavod za radiologiju KB "Sestre milosrdnice", Zagreb

## Sažetak

*Pacijenti često nose neprikladne potpune proteze. One postaju funkcijski neprihvatljive zbog izražene abrazije proteznih zuba i resorpcije koštanoga proteznog ležišta. Mogu se pojaviti i simptomi disfunkcije čeljusnih zglobova. Zbog nekontrolirano smanjene okomite dimenzije potpunih proteza i liječenja znakova temporomandibularne disfunkcije, koji su potvrđeni metodom magnetske rezonancije, postavlja se indikacija nošenja stabilizacijske (vertikalizacijske) udlage. Udlaga se izrađuje u artikulatu, u kojem se provjeravaju i ispravljaju okluzijski odnosi. Tijekom liječenja prati se pacijentov subjektivni i objektivni nalaz. Uspješno inicijalno liječenje pretpostavka je uspjehu u konačnome protetskom liječenju potpunim protezama.*

*Ključne riječi: potpune proteze, inicijalno liječenje, stabilizacijska udlaga.*

Acta Stomat Croat  
2002; 267-273

STRUČNI RAD  
Prilježeno: 1. veljače 2002.

Adresa za dopisivanje:

Mr. sc. Tomislav Badel  
Zavod za stomatološku protetiku  
Stomatološki fakultet  
Gundulićeva 5, 10000 Zagreb  
Tel \*385/1/48 02 125  
e-mail:  
tomislav.badel@hi.hinet.hr

## Potpune proteze i žvačni sustav

Potpune proteze sredstvo su protetske terapije potpune bezubosti, a pacijentovo prihvaćanje liječenja i njegov tijek liječenja u vezi su s biološkim uvjetima i tehničkim ograničenjima. Povećavanjem prosječne životne dobi sve je više bezubih pacijenata koji mogu mijenjati nekoliko pari potpunih proteza tijekom života. Postoji potreba da se približno utvrdi pravodobna zamjena starih proteza novim, jer pacijenti često ne pokazuju subjektivne razloge za zamjenu. Neprimjereno dugim nošenjem potpune proteze smanjuje se okomita dimenzija, koja je posljedica resorpcije koštanoga proteznog ležišta i prekomjerne abrazije proteznih zuba. Neizbježna posljedica toga je poremećena okluzijska stabilnost, a iz-

gubljeni su i odgovarajući dodiri u centriku. Protezno ležište izloženo je dodatnom traumatiziranju. Zato bi se potpune proteze trebale mijenjati najviše svakih 5 do 7 godina (1-7).

Razlozi izradbe novih proteza jesu: poremećena estetika postojećih proteza, nekvalitetno žvakanje i nerazgovjetan govor, te nastanak simptoma disfunkcije u žvačnome sustavu.

Pacijenti starije dobi imaju mnoge morfološke i funkcijske promjene na tkivima žvačnoga sustava. Dio tih promjena u vezi je sa stanjem potpune bezubosti te posljedičnom promjenom na strukturama bezube čeljusti i čeljusnoga zgloba. Starost donosi i probleme s lučenjem sline, jednim od čimbenika retencije, povećanjem osjetljivosti sluznice protez-

noga ležišta te artrotičnom promjenom radnih površina čeljusnoga zgloba (krepitus i bol pri kretanju donje čeljusti). Potankom anamnezom i pažljivom pripremom pacijenta moguće je postići uspjeh u liječenju pacijenata s potpunom bezubošću (8-11).

### **Klinički pregled i dijagnostički postupci**

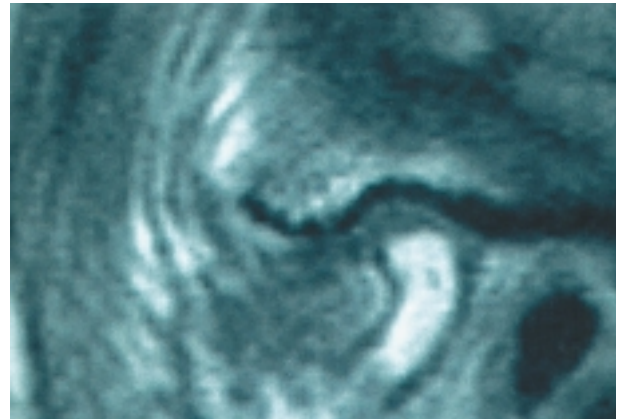
U pregledu pacijenta uzima se u obzir procjena funkcijskoga stanja postojećih proteza. Poremećena okomita dimenzija potvrđuje prilagodbenu mogućnost čeljusnoga zgloba koja se najčešće zbiva u dužemu razdoblju nošenja. Simptomi krepitusa i boli u području čeljusnoga zgloba upozoravaju na nužnu predterapiju.

Ručnom funkcijskom raščlambom utvrđuju se znaci poremećaja i tkivno-specifična dijagnoza pojedinačnih struktura. Isključuje se miogeni čimbenik. Postupcima dinamičke kompresije s translacijom pregleda utvrđuje se stupanj prilagodbe zglobnih površina. Primarni je pokazatelj pojava krepitusa u ventrokranijalnom opterećenju koje se provodi dinamičkom manipulacijom. Česta dijagnoza u ljudi starije dobi jest osteoartritis - temeljena na kliničkom znaku krepitusa praćenog boli (12-14).

Magnetna rezonancija (MR) neinvazivna je dijagnostička metoda u radiologiji. Prikladna je u prikazu gotovo svih organskih sustava i organa, osobito u prikazu zglobova i lokomotornoga sustava. U stomatologiji se MR upotrebljava u dijagnostici funkcijskih poremećaja u čeljusnome zglobu, u prikazu struktura mekih tkiva i metoda je izbora u dijagnostici položaja zglobne pločice, te progresivnih i regresivnih promjena (Slika 1 i 2). Magnetna rezonancija jedna je od metoda kojom se može potvrditi nalaz dobiven ručnom funkcijskom raščlambom (15, 16).

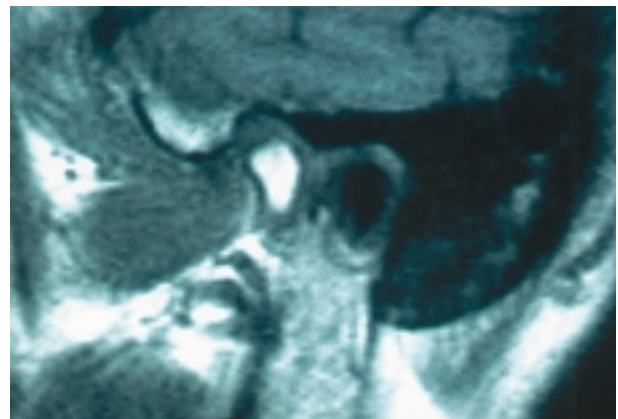
### **Okluzijska udlaga**

Okluzijska je udlaga oblik inicijalnoga liječenja funkcijskih smetnji i postupnog ispravljanja poremećena okomitoga međučeljusnog odnosa postojećih potpunih proteza. U procjeni potrebe za inicijalnim liječenjem postavlja se indikacija. Određuje se vrsta okluzijske udlage, laboratorijski postupak izradbe i tijek liječenja.



Slika 1. MR desnoga čeljusnog zgloba sa zatvorenim ustima na spin-echo T1 mjerenoj slici u sagitalnom presjeku. Izbrušena artikulacijska glavica s djelomičnim gubitkom kortikalne kosti kao posljedica degenerativne artroze. Redukcija širine zglobnoga prostora.

Figure 1. MRI of the right temporomandibular joint with a closed mouth on spin-echo T1 measured image in the sagittal section. The ground articular condyle with partial loss of cortical bone due to degenerative arthrosis. Reduced articular space width.



Slika 2. MR desnoga čeljusnoga zgloba sa zatvorenim ustima na spin-echo T1 mjerenoj slici u sagitalnom presjeku snimanog nakon postavljene stabilizacijske udlage. Povećanje širine zglobnog prostora uz repozicioniranje zglobne glavice.

Figure 2. MRI of the right temporomandibular joint with a closed mouth on spin-echo T1 measured image in the sagittal section taken after placing the stabilization splint. Increase in the articular space width, with repositioning of the articular condyle

Okluzijskom udlagom privremeno se mijenjaju okluzijski dodiri i funkcija donje čeljusti. Nastoje se postići jednakomjerni dodiri stražnjih zubi i osigurati centrični i terapijski položaj donje čeljusti s

pomoću maksimalne interkuspidacije s udlagom. U inicijalnom nespecifičnom liječenju udlaga je djelotvorna, ako ju pacijent nosi i neuromuskularno prihvaća okluzijsku promjenu (17, 18).

### **Stabilizacijska udlaga**

Osobitost liječenja stabilizacijskom udlagom jest osigurati okluzijsku stabilnost repliciranjem okluzijskoga reljefa (jamica i kvržica) zubnoga niza na kojem će se planirati udlaga. Stabilizacijska udlaga ima indikaciju: u slučajevima kada je potrebno stabilizirati zubne nizove (međučeljusnog odnosa) i okluziju, zamijeniti relaksirajuću (Michiganske) udlagu, te u slučaju osteoartrotičnih promjena čeljusnoga zgloba. Ona je oblik inicijalnoga protetskog liječenja u slučaju izražene abrazije preostalih zuba i u reguliranju okomite dimenzije, u poslijeorodontskoj, kirurškoj terapiji i dr. (19).

Nošenje udlage reverzibilni je oblik liječenja kojim se mijenja okomiti i vodoravni međučeljusni odnos i ispituje okluzija vođena očnjakom i prednjim zubima. U ispravljanju smanjene okomite dimenzije udlaga treba normalizirati mišićnu napetost i poboljšati neuromuskularnu koordinaciju. Ovisno o mogućnosti neuromuskularne prilagodbe i o stupnju poremećenosti okomitog međučeljusnog odnosa preporučuje se interokluzalni razmak povećavati debljinom udlage za oko 2 mm više puta sukcesivno (20).

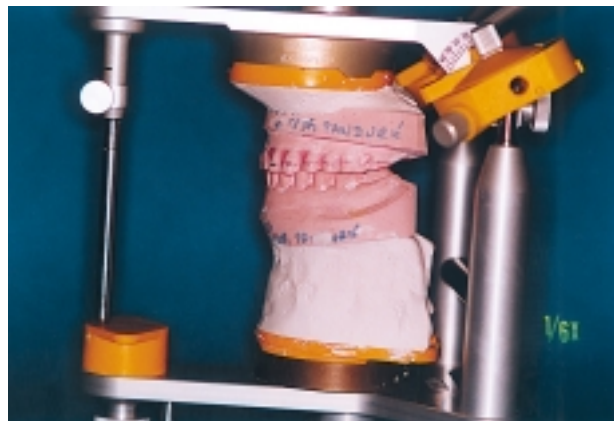Udlaga se planira na gornjemu zubnome nizu zbog bolje okluzijske stabilnosti. Na donjemu zubnom nizu estetski je prihvatljivija, jer manje smeta izgovoru, ali su moguće komplikacije tijekom nošenja. Nestabilno ležanje udlage potiče parafunkciju i može imati za posljedicu lom konstrukcije te nepovoljan odnos okluzijskih dodira i žvačnih sila (18, 19).

### **Laboratorijska izradba udlage**

Postupak izbora u laboratorijskoj izradbi stabilizacijske udlage postupak je koji se provodi po Gutowskom (21, 22). Modeli se montiraju u artikulatorku (npr. SAM 2) s određenim registrom u retrudiranom kontaktnom položaju (RKP), približno u visini koju će imati udlaga. Provjere se dodiri modela u RKP-u. Ako ne postoje dodiri prednjih zuba, potre-

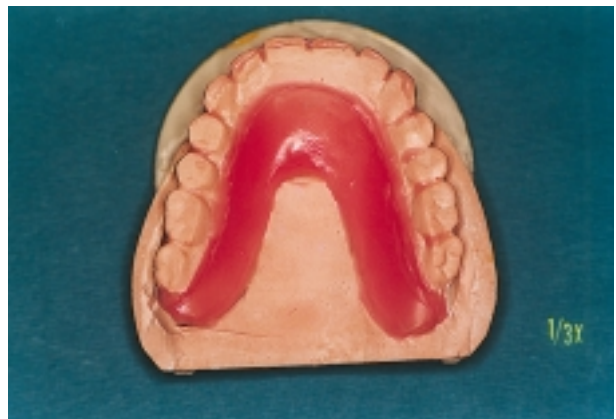bno ih je postići navoštavanjem palatinalnih ploha i incizalnih bridova gornjih očnjaka i prednjih zuba. Na taj način postižu se dodiri u okluziji vođenoj očnjakom i prednjim zubima.

Rubovi udlage na gornjemu modelu obuhvaćaju prednje zube oko 2-3 mm preko incizalnih bridova na labijalnim ploham, a na bukalnim ploham preko ekvatora bočnih zuba (Slike 3). Rub udlage na nepcu udaljen je oko 20 mm od zuba. Unutar granice udlage na nepcu postavi se sloj voska do cervikalnoga ruba postraničnih zuba i osigura optimalna debljina udlage (Slika 4).



Slika 3. Modeli u artikulatorku (SAM 2) u retrudiranom kontaktnom položaju s ucrtanom vestibularnom granicom udlage

Figure 3. Models in the articulator (SAM 2) in a retruded contact position, with marked vestibular margin of the splint



Slika 4. Nepčani rub s vosčanom pločicom koja osigurava dovoljnu debljinu udlage

Figure 4. Palatal rim with wax plate ensuring sufficient splint thickness

Kitastim gumastim materijalom (npr. Colténe Speedex putty®) prekriju se okluzijske površine i incizalni bridovi zuba te cjelokupno područje nepca gornjega modela, koji se vraća u artikulatork. Na donjemu modelu zapuni se jezični prostor. Artikulator se zatvori da kolčić dodirne stolić (Slika 5). U otisnom materijalu otisnut je gornji zubni niz i nepce (Slika 6). Zatim se gumasti materijal prilagodi izvana na incizalne bridove i labijalne plohe gornjih zuba i ostavi da se stvrdne. Incizalni kolčić artikulatora podiže se za 5-6 mm i dobiva se dostatan prostor za udlagu između silikona i gornjega zubnog niza.

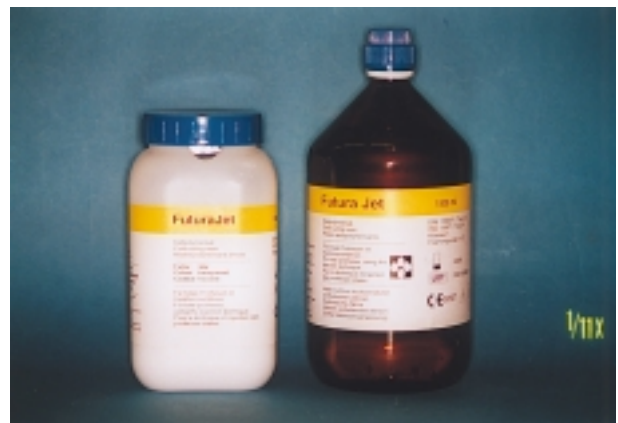
Uporabljen je prozirni akrilat (npr. hladnopolimerizirajući Schütz Dental - Futura Jet®, Slika 7).

Punjenje prostora između gumastim materijalom otisnute replike gornjega zubnog niza i gornjega modela provodi se u tri dijela zbog bolje preglednosti postupka te kako bi se izbjegla nepoželjna kontrakcija. Pločica voska adaptira se distalno od zubi 13 i 23 na nepcu do granice udlage i preko okluzalnih i bukalnih ploha premolara i molara (Slika 8). Akrilat se aplicira u cjelokupnom prednjem prostoru na nepcu, incizalnim i labijalnim ploham zubi. Artikulator se zatvori da incizalni kolčić dodirne stolić i osigura se gumenom trakom. Slijedi priprema jednog od bočnih strana uklanjanjem voska. Apliciranjem tijesta zatvara se artikulator, makne se višak na bukalnim ploham i osigurava dodir stolića i kol-



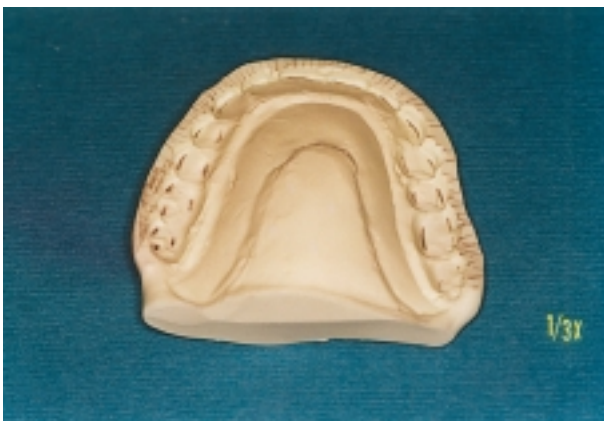Slika 5. Otisnim materijalom prekriju se okluzijske plohe, incizalni bridovi, nepce i jezični prostor

Figure 5. Impression material covers the occlusal surfaces, incisal edges, the palate and the lingual area



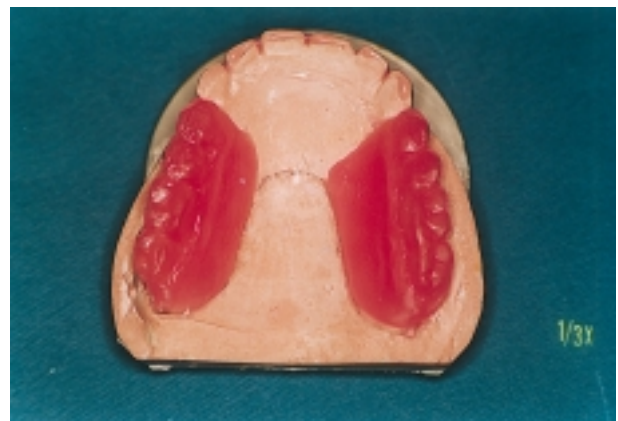Slika 7. Prozirni polimerizat Schütz Dental - Futura Jet®

Figure 7. Transparent polymerizate Schütz Dental - Futura Jet®



Slika 6. Prikaz otiska gornjega modela u otisnome materijalu

Figure 6. Impression of the upper model in impression material



Slika 8. Priprema za punjenje akrilata u frontalni dio udlage

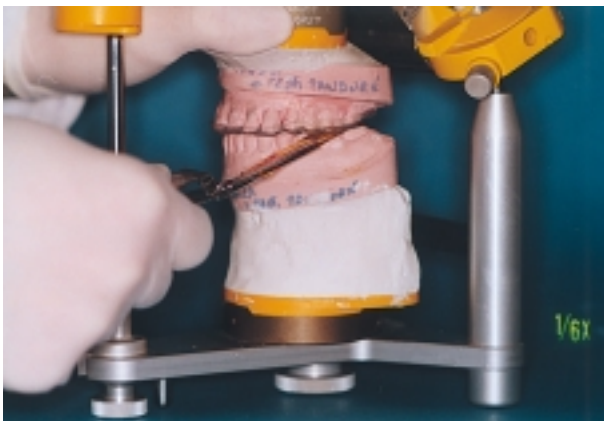Figure 8. Preparation for acrylate packing into the frontal splint portion



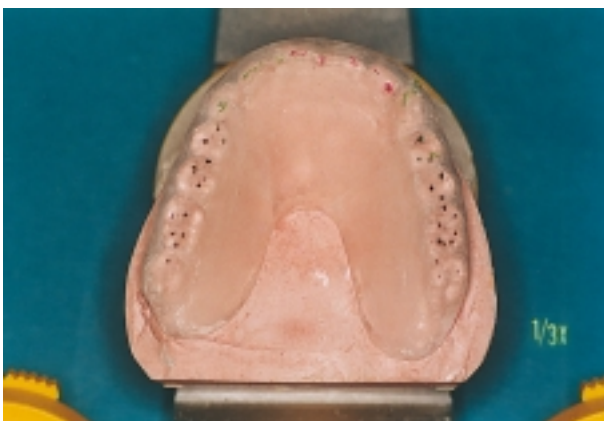
ćića gumenom trakom. Na isti se način postupi i s drugim bočnim dijelom udlage.

### Predaja i naknadna skrb

Prigodom predaje provjeri se točnost ležanja i retencija udlage na potpunoj protezi - bez ljujanja i dodatnog destabiliziranja proteze. Bez obzira na moguću kontrolu okluzije izravnim brušenjem u ustima, preporučuje se svaku promjenu okluzijskih odnosa zuba i udlage učiniti remontažom u artikulatu (Slike 9 i 10). Nakon predaje udlage poželjna je kontrola i ponovna remontaža nakon 3 do 9 dana



Slika 9. *Provjera okluzijskih dodira u artikulatu*  
Figure 9. *Check for occlusal contacts inside the articulator*



Slika 10. *Remontažom postignuti ispravni okluzijski dodiri udlage (dodiri u RKP-u - crno; protruzijski dodiri - crveno; laterotruzijski dodiri - zeleno)*

Figure 10. *Correct occlusal splint contacts achieved by the remount procedure (contacts within the RCP - black; protrusion contacts - red; laterotrusion contacts - green)*

nošenja. Svako sljedeće ispitivanje okluzijskih odnosa treba provoditi remontažom (21).

Vertikalizacijska udlaga nosi se stalno, uz potpune proteze. S obzirom na to da udlaga na donjoj protezi pruža veću udobnost govora i bolju estetiku, može se napraviti u djelomično očuvanih zuba i gornja i donja udlaga. Pacijentu je tako omogućeno da udlagu nosi danju, noću i za vrijeme obroka. Nužna je osobna higijena proteza i udlage (17).

U tijeku liječenja prati se subjektivni nalaz uz povišenje okomite dimenzije, simptomi poremećaja u čeljusnome zglobu i pacijentov osjećaj da mu je udobno nositi udlagu. Udlaga je ipak strano tijelo u ustima i poteban je pozitivan pacijentov odnos prema njoj. Okluzija se provjerava remontažom u artikulatu.

### Zaključak

Znatne prednosti dijagnostike metodom MR-a jesu mogućnost snimanja u željenoj ravnini bez pomicanja pacijenta i u prikazu mekih tkiva čeljusnoga zgloba; zato je najbolja metoda prikaza zglobne pločice. Kada se donosi konačna dijagnoza, nalaz MR-a uspoređuje se s anamnestičkim podatcima i kliničkim nalazom (23).

Izbor u liječenju degenerativnih zglobnih bolesti (osteoartritis i osteoartroza), ovisno o specifičnim pacijentovim simptomima, osim izradbe okluzijske udlage uključuje i medikamentno liječenje i fizikalno liječenje. Nesteroidni antiflogistici propisuju se naročito u akutnom stadiju, a mišićni relaksansi mogu pridonijeti uspjehu liječenja kada je degenerativna bolest praćena mialgijom. Načelo je terapijskih vježbi poboljšati normalnu funkciju donje čeljusti, a uključuju aktivne i pasivne kretnje, ručno liječenje i vježbe opuštanja, koje su se pokazale korisnima u liječenju simptoma osteoartritisa. U rijetkim slučajevima izbor u liječenju su artrocenteza i kirurški zahvat (14, 24-26).

U sklopu konzervativnih postupaka liječenja tempromandibularne disfunkcije primarni je postupak izbora inicijalno liječenje okluzijskom udlagom. Njom se razdvajaju zubni lukovi da se izbjegne krivo vođenje na kosinama okluzijskih ploha, uklanjaju prerani dodiri, opušta mišićje, uklanja traumatiziranje i postiže fiziološki položaj čeljusnoga zgloba.

Uklanjanju se i neuromuskularne smetnje, napetost i reprogramira neuromuskularni refleks zatvaranja usta i položaja kondila unutar čeljusnoga zgloba. Liječenje udlagom je nenasilno i reverzibilno inicijalno liječenje koje može razjasniti odnos uzroka i posljedica te omogućuje uspješnu provedbu konačnoga liječenja.

Degenerativne bolesti češće su u starijih pacijenata u kojih je izražen veći gubitak zuba, pa i potpuna bezubost. U nosioca potpunih proteza rjeđa je pojava temporomandibularne disfunkcije, dok je u oko trećine njih utvrđen poremećaj okluzije, naročito smanjene okomite dimenzije. U takvim slučajevima preporučuje se izraditi okluzijsku udlagu prije konačnog liječenja (27). Mobilna vertikalizirajuća udlaga može biti i sredstvo reverzibilnog mijenjanja međučeljusnog odnosa kao izbor u protetskom liječenju starijih pacijenata koji nisu spremni prihvatiti nove potpune proteze (15).

Izradba stabilizacijske (vertikalizacijske) udlage je inicijalno protetsko liječenje pacijenta sa smanjenom okomitom dimenzijom. Stabilizacijskom udlagom se osigurava: prilagodba kranioandibularnih struktura u podizanju okomite dimenzije, okluzijska stabilnost, neuromuskularno reprogramiranje, samonamještanje kondila unutar zglobne jamice, te uklanjanje disfunkcijskih simptoma i znakova degenerativnih zglobnih promjena. Inicijalno liječenje udlagom dopušta provedbu konačnoga protetskog liječenja - izradbe potpunih proteza - u udlagom postignutim odnosima pojedinih kranioandibularnih struktura: pacijent dobro prihvaća povišenu okomitu dimenziju, a simptomi disfunkcije čeljusnoga zgloba su uklonjeni.

Liječenje vertikalizacijskom udlagom može se provoditi u više intervala postupnim povećanjem okomite dimenzije. Ako su nalazi kontrolnih pregleda pozitivni, povećava se termin ponovnog pregleda. Kao inicijalno liječenje u izradbi novih potpunih proteza udlaga se nosi danomice i nekoliko mjeseci. Konačno liječenje ne treba odgađati više od 6 mjeseci (28).

Pri kontroli pacijenta prati se subjektivni i objektivni nalaz. Dobro je kada pacijent dolazi na kontrolu s udlagom u ustima, pogotovo gornjom. Time pokazuje svoju volju za provedbom terapije. U objektivnom nalazu ispituje se ležaj udlage i mogućnost povoda parafunkciji. U liječenju se prate i promjene

okluzijskih dodira, pojave interferentnih dodira zbog trošenja dodirnih površina vođenja očnjakom, slabljenja retencije u dužemu razdoblju nošenja i mogućih lomova dijelova udlage (19).

## Literatura

- DOUGLAS JB, MEADER L, KAPLAN A, ELLINGER CW. Cephalometric evaluation of the changes in patients wearing complete dentures. A 20-years study. *J Prosthet Dent* 1993; 69: 270-5.
- KARKASO HC, LAMBDAKIS J, TSICHLAKI K. Cephalometric evaluation of changes in mandibular symphysis after 7 years of denture wearing. *Gerodontology* 1997; 14: 101-5.
- KOVAČIĆ I. Resorpcija rezidualnih grebena kod nosioca totalnih proteza nakon jedne godine nošenja. Zagreb: Stomatološki fakultet, 2001. Magistarski rad.
- UTZ K-H. Studies of change in occlusion after the insertion of complete dentures. Part I. *J Oral Rehabil* 1996; 23: 321-9.
- UTZ K-H. Studies of change in occlusion after the insertion of complete dentures. Part II. *J Oral Rehabil* 1997; 24: 376-84.
- JEGANATHAN S, PAYNE JA. Common faults in complete dentures: A review. *Quintessence Int* 1993; 24: 483-7.
- DAPPRICH J, OIDTMANN E. Totalprothetik. Klinik und Technik der weiterentwickelten Lauritzen-Methode. Berlin: Quintessenz Verlags, 2001.
- MARXKORS R. Zusammenhänge zwischen Okklusion totaler Prothesen und Knochenabbau. *Dtsch Zahnärztl Z*. 1980; 35: 1036-8.
- HUBER HP. Warum beim Einsetzen der Totalprothese erst Halbzeit ist. *Quintessenz Zahntech* 2000; 26: 783-6.
- GRÖNICH T. Rehabilitation beim Totalprothesenträger unter Berücksichtigung von Kompensationsmechanismen. *Quintessenz* 1992; 43: 1231-48.
- HUPFAUF L. Die Problematik der Versorgung des alten Menschen. *Dtsch Zahnärztl Z* 1993; 48: 526-31.
- CHOY E, Smith OE. The prevalence of temporomandibular joint disturbances in complete dentures patients. *J Oral Rehabil* 1980; 7: 331-52.
- DULČIĆ N. Povezanost promjena zglobne pločice čeljusnog zgloba s gubitkom zubi. Zagreb: Stomatološki fakultet, 2001. Magistarski rad.
- ZARB GA, Carlsson GE. Temporomandibular Disorders: Osteoarthritis. *J Orofac Pain* 1999; 13: 295-306.
- Farbatlant der Zahnmedizin, Band 12 (Hrsg: KH Reiteschak, HF Wolf): Bumann A, Lotzman U. Funktionsdiagnostik und Therapieprinzipien. Stuttgart, New York: Thieme, 2000.
- BUMANN A, ZBOULAS D. Reliability of manual examination techniques for diagnosis of disc displacement [Abstract]. *Eur J Orthod* 1996; 18: 511.

17. LOTZMANN U. Okklusionsschienen und andere Aufbissbehelfe. München: Verlag Neuer Merkur, 1992.
18. OTTL P. Okklusionsschientherapie. Deutsch Zahnärztl Kalender 1997: 121-44.
19. WITT E, PALLA S. Die Stabilisierungsschiene. In: Palla S. Myoarthropathien des Kausystems und orofaziale Schmerzen. Zürich: Universität Zürich, 1998. pp: 195-204.
20. KRALJEVIĆ K. Potpune proteze. Areagrafika: Zagreb, 2001.
21. GUTOWSKI A. Kompedium der Zahnheilkunde, Schwäbisch Gm,nd: vl izd, 1999.
22. GUTOWSKI A. Klinička i instrumentalna funkcijska analiza. Demonstracijski tečaj, Opatija, 14-16 lipnja 2001.
23. ERNST B, GALLO LM, PALLA S. Das Kiefergelenk in der bildgebenden Darstellungen. In: Palla S. Myoarthropathien des Kausystems und orofaziale Schmerzen. Zürich: Universität Zürich, 1998. pp: 97-120.
24. BATES ER, GREMILLION HA, STEWART CM. Degenerative Joint Disease. Part I: Diagnosis and Management Considerations. J Cranimandib Pract 1994; 11: 284-90.
25. NICOLAKIS P, BURAK EC, KOLLMITZER J, KOPF A, PIEHSLINGER E, WEISINGER GW, FIAKA-MOSER V. An Investigation of the Effectivness of Exercise and Manual Therapy in Treating Symtoms of TMJ Osteoarthritis. J Cranimandib Pract 2001; 19: 26-32.
26. ROBIONY M, DEMITRI V, COSTA F, POLITI M. Surgical treatment for temporomandibular joint osteoarthritis. Case report. Minerva Stomatol 1998; 47: 606-11.
27. RAUSTA AM, PELTOLA M, SALONEN MAM. Influence of complete denture renewal od craniomadibular disorders: a 1-year follpw-up study. J Oral Rehabil 1997; 24: 30-6.
28. HANSSON T, HONEE W, HESSE J. Funktionsstörungen im Kausystem. Heidelberg: Hüthig, 1990.