

PATOLOGIJA KLJOVA VEPRÄ: PREGLED DOSADAŠNJIH SPOZNAJA I MODELA REPARACIJE

WILD BOAR TUSK PATHOLOGY: AN OVERVIEW OF THE
CURRENT KNOWLEDGE AND MODELS OF REPARATION

Dean KONJEVIĆ*, Uwe KIERDORF**, Vera NJEMIROVSKIJ***,
Zdravko JANICKI*, Alen SLAVICA*, Krešimir SEVERIN*

SAŽETAK: Kljove vepra su trajnorastući zubi očnjaci i gornje i donje čeljusti. Veličina i položaj ovih zuba, uslijed kojega izviruju izvan usne šupljine, čini ih izrazito podložnim ozljedama. S druge pak strane, većinu patoloških stanja zahvaćeni zubi uspijevaju nadvladati uslijed velike obrambene sposobnosti i velikog potencijala rasta. Sve navedeno u sprezi sa činjenicom da se kljove čuvaju kao trofeji, čini ove očnjake iznimno prikladnim materijalom za proučavanje zubne patologije. Tako je do danas opisan čitav niz različitih patoloških stanja na kljovama vepra, uključujući potpune i nepotpune intra- i ekstra-alveolarne prijelome, rane traume tijekom razvoja zuba, formiranja dvostrukih zona rasta, stvaranje dentinskih mostova s odumiranjem proksimalnog dijela pulpe, pojava prekobrojnih zuba, ulaganja tetraciklina u tvrda zubna tkiva i sl. Pregledom poznatih modela reparacije zuba ograničenog rasta i njihovom usporedbom sa stvarnim stanjem u slučaju zuba trajnoga rasta, stječu se osnovne spoznaje o izvoru i potencijalu oporavka ovih zuba. Nedavne spoznaje o nazočnosti matičnih stanica u zoni rasta sjekutića glodavaca, čine realnom mogućnost pronalaska ovih stanica i u kljova divljih svinja.

Ključne riječi: divlja svinja, kljove, trajni rast, patologija, potencijal oporavka

UVOD – Introduction

Divlja svinja (*Sus scrofa* L.) je naša autohtona divljač iz porodice *Suidae* i roda *Sus* (Andrašić 1979; Janicki i dr. 2007). Osim na našem području, divlja je svinja autohtona vrsta gotovo cijele palearktičke faune te Indo-Malezijske regije (Herre 1986; Trense 1989). Prema građi zubala divlja svinja kao svejed pripada skupini životinja s kompletnim zubalom, odnosno, ubrajamo ju u skupinu pravih sisavaca (*Eutheria*) te joj je zubna formula stalnog zubala I 3/3, C 1/1, P 4/4, M 3/3,

brojeći time ukupno 44 zuba (Miles i Grigson 1990). Promatrajući makroskopski zubalo divlje svinje, razvidna je prilagodba ishrani hranom i životinjskog i biljnoga podrijetla. Tako su pretkutnjaci divljih svinja prilagođeni otkidanju komada mesa te ih odlikuje sekodontna građa, karakteristična za zube mesojeda. Nasuprot njima, kutnjaci imaju dobro razvijenu žvačnu plohu karakterističnu za svejede. U staroj se literaturi za zubalo divljih svinja navodi sljedeća zubna formula: I 3/3, C 1/1, M 7/7 (Kesterčanek 1896). U ovakvoj se formuli kutnjaci zapravo nazivaju obraznim zubima (engl. cheek teeth), što je zapravo podjela koja se primjenjuje ponajprije kod biljojeda gdje je teško razlikovati pretkutnjake od kutnjaka. Razumijevajući znatne razlike u građi pretkutnjaka i kutnjaka divljih svinja, možemo istaći kako uporaba ovakve formule nije najprihvatljivija. Posebnost mužjaka divlje svinje (vepra) čine izduženi očnjaci trajnoga rasta smješteni i

* Dr. sc. Dean Konjević, prof. dr. sc. Zdravko Janicki, doc. dr. sc. Alen Slavica & Krešimir Severin, dr. vet. med.: Zavod za biologiju, patologiju i uzgoj divljači, Sveučilište u Zagrebu Veterinarski fakultet, Heinzelova 55, 10 000 Zagreb, tel.: 2390-156, e-mail: dean.konjevic@vef.hr

** Prof. dr. sc. Uwe Kierdorf: Zavod za biologiju, Sveučilište u Hildesheimu, Marienburger Platz 22, 31 141 Hildesheim, Njemačka

*** Prof. dr. sc. Vera Njemirovskij: Zavod za dentalnu antropologiju, Stomatološki fakultet Sveučilište u Zagrebu, Gundulićeva 5, 10 000 Zagreb

u gornjoj i u donjoj čeljusti, a nazivamo ih kljovama. Pri tome, sam pojam kljova zapravo i nije znanstveno određeni naziv, već naširoko korišteni pojam koji označava zube koji proviruju iz usne šupljine, a odlikuju se trajnim rastom (Steenkamp 2003). Tako primjerice kljove u afričkog (*Loxodonta africana*) i azijskog slona (*Elephas maximus*) čine sjekutići, vodenkonja (*Hippopotamus amphibius*) i sjekutići i očnjaci, a morža (*Odobenus rosmarus*) samo gornji očnjaci. Osim po položaju u usnoj šupljini, kljove se razlikuju i prema svojoj funkciji, a svakako svome vlasniku predstavljaju više od običnoga zuba. Potvrdu tome nalazimo u činjenici da slon primjerice vrlo često koristi kljove i kao naslon za surlu prigodom odmora (Steenkamp 2003). Divlje svinje rabe kljove tijekom razdoblja bucanja za borbu s drugim veprovima, za obranu od grabežljivaca, za označavanje drveća (slika 1), premiještanje raznih predmeta prilikom potrage za hranom i sl. S obzirom da se kljove



Slika 1. Divlje svinje kljovama i označuju vegetaciju

Figure 1 Wild boars use their tusks to mark trees

(Foto – Photo: D. Konjević)

vepra sastoje od gornjih i donjih očnjaka, stari su lovni stručnjaci gornjim očnjacima nadjenuli naziv brusaći, a donjima sjekači. Osim po smještaju i nazivlju, očnjaci gornje i donje čeljusti razlikuju se i izgledom te intenzitetom rasta. Tako je primjerice brži rast sjekača primjetan ne samo po veličini (sjekači su znatno duži od brusaća) već i činjenicom da u slučaju izostanka kontakta s nasuprotnim brusaćem (antagonistom) sjekač može poprimiti divovske razmjere, čak do toga da ugrožava i život same životinje (slika 2). Za razliku od navedenoga primjera, ukoliko nedostaje nasuprotni sjekač, brusać u pravilu vrlo malo premaši dužinu brusaća druge strane

PREGLED PATOLOŠKIH PROMJENA NA KLJOVAMA – An overview of tusk pathology

Kada govorimo o pregledu do sada uočenih patoloških promjena na kljovama veprova, valja istaći kako je riječ o divljim svinjama Europe, s obzirom da se pod sličnim nazivima mogu naći i divlje svinje u drugim krajevima svijeta, od kojih su poneke nastale tek pukim podivljavanjem domaćih svinja, te čak ne posjeduju



Slika 2. Prerasli sjekač, primjerak izložen na 10. Nacionalnoj izložbi trofeja, Zagreb

Figure 2 Overgrown lower canine, sample exhibited at 10. National Trophy Exhibition, Zagreb (photo: D. Konjević)

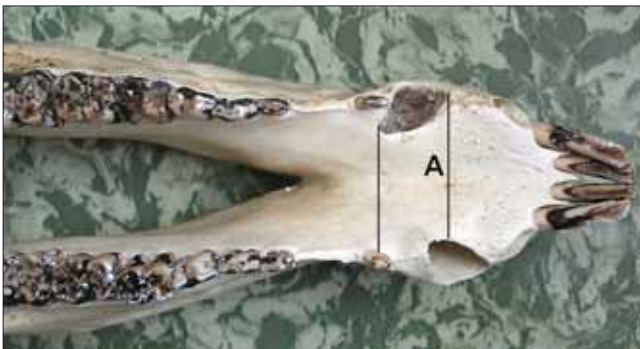
(Foto – Photo: D. Konjević)

čeljusti. Spomenuti primjeri ujedno nam govore kako je za održavanje funkcionalne dužine kljova nužan stalni kontakt između brusaća i sjekača. Takav kontakt rezultira formiranjem brusne plohe, površine čija se dužina rabi i kao jedan od pokazatelja pri procjeni dobi veprova. Nadalje, ukoliko imamo na umu stalno trljanje brusaća o sjekače (atricija) i racionalnost prirode, za očekivati je i nejednaku raspodjelu cakline na kljovama. Tako se detaljnijim pregledom kljova primijećuje nejednaka debljina caklinskog omotača na način da je caklina tanja s one strane kljove koja je u kontaktu s nasuprotnim zubom i obrnuto (Konjević i dr. 2007). Za razliku od očnjaka vepva, očnjaci krmače imaju znatno manji potencijal rasta i nazivaju se klicama.

U lovstvu, kljove predstavljaju vrlo vrijedan trofej (Frković 2006), što se s jedne strane pozitivno odražava na proučavanje zubne patologije, jer se kao takve čuvaju čitav niz godina i ostaju dostupne brojnim istraživačima, a s druge pak strane njihova vrijednost je često ograničavajući čimbenik za primjenu agresivnijih metoda proučavanja poput rezanja. S tim u svezi je i tumačenje patoloških stanja na kljovama temeljeno ponajprije na makroskopskom pregledu izvana i dobrim dijelom nagađanju pravoga uzroka zatečenoga stanja. Klice krmača ne predstavljaju trofej, već ukras, uspomenu na dotični lov.

niti vanjštinu karakterističnu za divlje svinje. Ukupno gledano, kao dominantni uzrok uočenih patoloških stanja ističe se trauma. Navedeno je i sasvim razumljivo ukoliko se uzme u obzir podložnost samih kljova vanjskim utjecajima, već kroz činjenicu da su kljove zubi koji vire van iz usne šupljine. U suglasju s navedenim,

potpuni i nepotpuni prijelomi nastali na dijelu smještenom unutar ili van zubne alveole predstavljaju najveći dio patologije kljova. Jedan od prvih detaljnih opisa ekstra- i intra-alveolarnih prijeloma kljova vepra daju Miles i Grigson (1990) i Palášthy i Palášthy (1991). U nas, nešto više pozornosti ovoj temi posvećuju Konjević i dr. (2006) ustanovljujući prijelom brusaača u 4 slučaja, sjekača u 6 slučajeva, te i brusaača i sjekača u 3 slučaja, od ukupno 20 pregledanih kompleta kljova. Pri tome se kao zaključak nameće činjenica, da se predispozicija nastanku prijeloma povećava, ukoliko sam zub ne raste u uobičajenom smjeru te samim time i ne dolazi u kontakt sa nasuprotnim zubom. U tome slučaju, a poglavito kada se radi o sjekaču, dolazi do njegova prerastanja i razmjerno često rasta u krivulji neuobičajenoj za ovaj zub. Osim što takav rast izlaže predmetni sjekač možebitnim traumatskim utjecajima, posredno ga najvjerojatnije dodatno slabi kroz promjene u njegovim biomehaničkim svojstvima. Dva takva slučaja opisuju Kierdorf i dr. (2004a) i Konjević i dr. (2006) u jednog vepra iz Slovačke i jednog iz Hrvatske (slika 3). Tako je primjerice u slučaju vepra iz Slovačke, u području desnog sjekača nakon



Slika 3. Pomak desnog sjekača (A - linije ukazuju na nejednak položaj alveola u čeljusti), s posljedičnim prijelomom i potpunim uklanjanjem dotičnog zuba (ljubaznošću Dr. P. Lazar).

Figure 3 Misplacement of the right lower canine (A – lines are indicating unequal position of the alveolar openings) with subsequent fracture and complete removal of the affected tooth (kindly provided by Dr. P. Lazar).

prijeloma došlo do infekcije koja je nadvladala obrambene mehanizme, te je slijedom gnojnih procesa i formiranja abscesa u području donje čeljusti sjekač u potpunosti uklonjen. Na njegovu mjestu ostala je proširena alveola s rentgenski vidljivim formiranjem novog koštanog tkiva, te prisutnim Brodijevim abscesom. Ovakvo “pomicanje” zuba u čeljusti razlogom je i za pojavu još jedne nepravilnosti, rotiranja pretkutnjaka za 45°, uslijed gubitka prostora za normalno izrastanje. No, ukoliko se ipak malo vratimo na potencijal rasta sjekača, valja istaći kako je potencijal rasta brusaača znatno manji, a imali smo prilike vidjeti brusaače bez brusne plohe, koji su tek neznatno prerastli drugi, normalno trošeni brusaač (Kierdorf i dr. 2004a). Izosta-

nak brusne plohe, naime, znači da predmetni zub nije nikada bio u kontaktu s nasuprotnim, te je samim time izostalo i njegovo fiziološko trošenje (slika 4).



Slika 4. Na većem brusaaču nema brusne plohe
Figure 4 Note the absence of the wetting surface on larger upper canine

(Foto – Photo: D. Konjević)

Uz ovakve potpune prijelome mogući su i nepotpuni, gdje dolazi do stvaranja traumatskih linija u caklini te obično i posljedičnog pomicanja brusne plohe (promijenjen smjer rasta zuba). Ukoliko je trauma nedostajne jačine, nastalo oštećenje je relativno malo, te ga pulpa uspije preživjeti, isto se može zatvoriti tercijarnim dentinom (Konjević i dr. 2004a), što se i vidi u obliku takozvanih kalcij-traumatskih linija (slika 5).

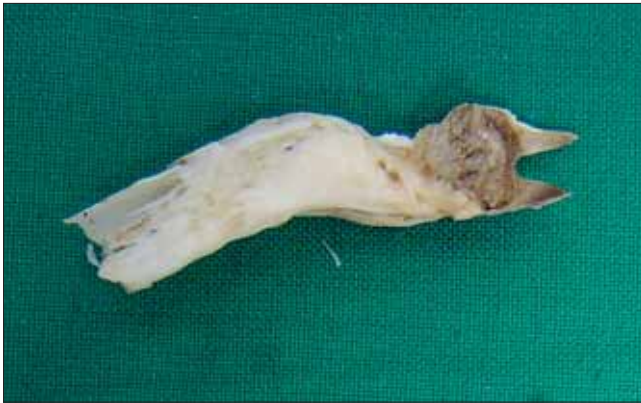Još jedna od mogućnosti je i trauma tijekom samog nastajanja zuba koja dovodi do jakog oštećenja zuba i posljedično iznimno nepravilnog rasta (Konjević i dr. 2006). Takav jaki udar prema svemu sudeći dislo-



Slika 5. Zacijeljeni nepotpuni prijelom sjekača
Figure 5 Healed incomplete fracture of the lower canine

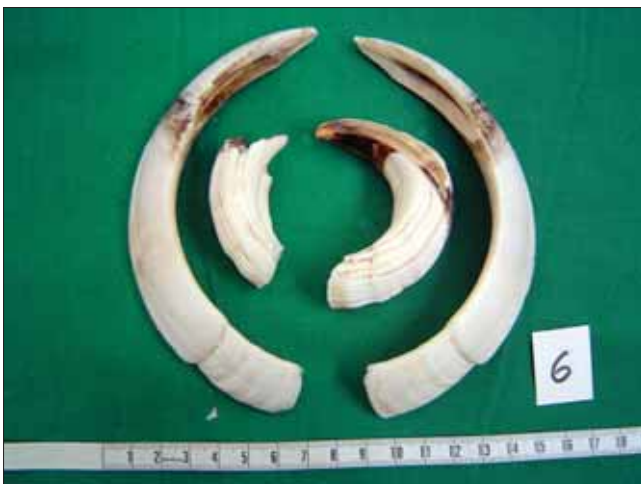(Foto – Photo: D. Konjević)

cira dio već formiranog zuba te ošteti i zonu rasta neposredno ispod navedenog dijela zuba (slika 6). Učinak traume na zonu rasta može biti različit, ali uvijek na određeni način izaziva zastoje u rastu. Jedna od posljedica snažne traume i ujedno odraz velikog potencijala rasta ovih zuba, je i formiranje dvije zone rasta u vršnoj regiji brusaca, netom ispod zone intenzivnog taloženja zubnog cementa (Konjević i dr. 2004b).



Slika 6. Osljedica tijekom rane faze rasta, sjekač
Figure 6 Early trauma to the developing tooth, lower canine
(Foto – Photo: D. Konjević)

Posebnu zanimljivost predstavljaju naročiti oblici patologije, gdje se na kljovama, ponekad simetrično, a ponekad samo na jednoj, javljaju oštri prekidi u kontinuitetu te na takvim mjestima kljove izgledaju kao umetnute jedna u drugu (slika 7). Danas u literaturi postoji više opisa ovakvih kljova (Paláshthy i Paláshthy 1991; Kierdorf i Kierdorf 2003; Kierdorf i dr. 2004b; Konjević i dr. 2004a; Konjević i dr. 2006), a svi se autori manje – više slažu oko bakterijske infekcije kao uzroka ovog stanja te posljedičnog odvajanja distalnog, živog dijela kljove od proksimalnog, nekrotičnog dijela. U promatranim slučajevima prelomljenih kljova, kada je to bilo moguće bez primjene radikalnih



Slika 7. Prekid kontinuiteta rasta, obratite pozornost na izraženu liniju na površini kljove
Figure 7 Disruption of the growth continuum, note the marked edge on the tusk surface
(Foto – Photo: D. Konjević)

metoda pregleda (poput rezanja), ističe se dentinski most na mjestu razdvajanja živog od mrtvog dijela pulpe (Paláshthy i Paláshthy 1991; Konjević i dr. 2004a; Konjević i dr. 2006). Vrlo je vjerojatno kako je stvaranje dentinskog mosta privremeno iscrpilo potencijale rasta, te je uočeni oštri prijelaz zapravo dijelom posljedica i takvog privremenog zastoja u rastu. Kada pak govorimo o uzroku ovog stanja, isprva su Paláshthy i Paláshthy (1991) zaključili kako je ova bakterijska infekcija posljedica nedostatnog odlaganja sekundarnog dentina i posljedičnog otvaranja kanala pulpe na dijelu brusne plohe. Ipak, detaljnijim promatranjem tijekom naših istraživanja, došli smo do zaključka kako je odvajanjem dijela zuba dentinskim mostom i posljedičnim odumiranjem proksimalnog dijela kljove, te uobičajenim procesima rasta i trošenja, došlo do spomenutog otvaranja kanala pulpe. Naime, proksimalni mrtvi dio zuba više nema sposobnost odgovoriti na svakodnevno trošenje zuba, pa s vremenom mora doći i do isprva neznatnog, a kasnije sve većeg otvaranja kanala pulpe. Takav je slijed primjetan upravo na spomenutim primjerima sjekača s otvorenim kanalom pulpe i jasno vidljivim dentinskim mostom. Međutim, ovdje se dodatno postavlja i pitanje da li je dentinski most uvijek znak i dužeg preživljavanja zuba. Kako se čini iz novijih studija, to i ne mora biti tako. Naime, Konjević i dr. (2009) su pregledom zuba kompjutoriziranom tomografijom, koji zamjenjuje klasično rezanje preparata, uočili i dalje prisutne veće kanale u dentinskom mostu, kroz koje komunikacija između živog i nekrotičnog dijela zuba, a time i prolaz bakterija ostaje moguć i nakon stvaranja tog mosta.

Od anomalija u broju zuba, uzimajući u obzir pri tome isključivo prirodene promjene, opisan je slučaj prekobrojnog lijevog brusaca (Konjević i dr. 2006). Uz činjenicu da su oba brusaca bila promijenjene građe i oblika, na sprijeda položenom brusacu bilo je uočljivo rano nastajanje dvije zone rasta. Uz to postoje i do sada nespomenuti slučajevi prekobrojnog lijevog brusaca na uzorku gornje čeljusti vepra, kao dijela stalnog postava izložbe Hrvatskog lovačkog saveza, te prekobrojne sjekače prikazane na 10. izložbi trofeja u Zagrebu (slika 8). Inače su prekobrojni zubi opisivani u većine vrsta u kojih se pojavljuju kljove (Miles i Grigson 1990).

Povremeno je također moguće uočiti i specifične šare na donjim dijelovima sjekača koje podsjećaju na uvojke kose (slika 9). Iako ova pojava ne predstavlja u stvarnosti patološko stanje osvrnut ćemo se u nekoliko riječi na nju. U ovome je slučaju naime došlo do taloženja antibiotika tetraciklina u caklini sjekača. Opće je poznata sposobnost vezanja tetraciklina u koštano tkivo, caklinu ili dentinu zuba ili ljusku jajeta u formiranju. Ta se njihova sposobnost i rabi u svrhu označavanja mamaca s cjepivom protiv bjesnoće ili svinjske kuge. U tom je slučaju moguće pregledom zuba ili kostiju po ostrjelu utvrditi odlaganje tetraciklina i posredno potvr-



Slika 8. Prekobrojni sjekač, prikazano na 10. Nacionalnoj izložbi trofeja, Zagreb

Figure 8 Supernumerary lower canine, exhibited at 10th National Trophy Exhibition, Zagreb

(Foto – Photo: D. Konjević)

ditu konzumaciju mamca. Razlog za takvu sklonost tetraciklina navedenim tkivima je njegov afinitet prema kalciju (kalcij-hidroksiapatit je temeljni dio tvrdih zubnih tkiva), ocrtavajući pritom i karakterističan oblik taloženja kalcijevih spojeva u dotično tkivo (odatle izgled poput uvojaka kose). U divljih svinja je ovu pojavu opisuju K i e r d o r f i R ü h e (2002), te dokazuju tetraciklin ultraljubičastim zračenjem histoloških rezova kljova.

MODELI REPARACIJE – Models of reparation

Reparacija je proces koji označava savladavanje određenog patološkog procesa, pri čemu se u konačnici ne postiže potpuno ozdravljenje zahvaćenog tkiva ili organa, odnosno drugim riječima barem u manjem dijelu zaostaju određene vidljive posljedice procesa. Potpuni oporavak, stanje kada nije moguće primijetiti nikakve posljedice patološkog procesa naziva se restitucijom (*restitutio ad integrum*). U suglasju s navedenim definicijama, kada su u pitanju kljove vepra, govorit ćemo ponajprije o mogućnostima reparacije. I upravo je takav veliki potencijal reparacije kljova to što ih čini toliko zanimljivima u proučavanju zubne patologije. Naime, potencijal savladavanja patoloških procesa je u kljova dovoljno jak da zub ne propadne, ali u dosta slučajeva i nedovoljan za restituciju, tako da ipak ostaju određene promjene koje nam omogućavaju proučavanje navedenog procesa, njegovog uzroka, razvoja i ishoda.

Za uspješnu reparaciju zuba neophodno je ostvariti dva osnovna preduvjeta, postojanje dostatno jakih mehanizama prevladavanja narušenog zdravstvenog stanja te mehanizama za ponovnu izgradnju strukturalnih elemenata zuba. Meke česti zuba zaštićene su od brojnih vanjskih utjecaja ovojnicom građenom od tvrdih zubnih tkiva. Tako prvu liniju obrane zuba od vanjskih utjecaja čini zubna caklina. Caklina ujedno predstavlja i najtvrdje tkivo u organizmu s udjelom od oko 95 % minerala. To



Slika 9. Obojenost kljova karakteristična za ulaganje tetraciklina u caklinu

Figure 9 Colorization of the tusk, characteristic for incorporation of tetracycline to enamel

(Foto – Photo: D. Konjević)

Pretpostavka je da tetraciklin u ovome slučaju potječe iz mamaca s jednim od spomenutih cjepiva. Za razliku od Njemačke gdje su ovakve kampanje cijepjenja lisica i svinja bile razmjerno čestom praksom, u nas su bile sporadične i to isključivo protiv bjesnoće. Ipak, K o n j e v i ć (2004) opisuje jedan slučaj tetraciklinom označenih kljova u vepra odstrijeljenog u hrvatskim lovištima.

je relativno tanak sloj koji je i dodatno stanjen na određenim dijelovima kljova (nejednaka raspodjela na kljovi), osiguravajući time stvaranje oštih rubova na mjestu trošenja (brusna ploha) te smanjujući nepotrebna ulaganja organizma u stvaranje cakline na mjestima gdje je ionako predviđeno njeno pojačano trošenje (K o n j e v i ć i dr. 2007). U zuba ograničenog rasta caklina se stvara iz posebnih stanica ameloblasta isključivo tijekom razdoblja formiranja krune zuba. Nakon toga razdoblja ameloblasti odumiru i caklina postaje mrtvo tkivo, bez mogućnosti daljnjeg rasta, popravka oštećenja ili remodeliranja. Za razliku od zuba ograničenog rasta, caklina zuba trajnoga rasta formira se tijekom čitavog života u području njegove vršne (apikalne, u slučaju zuba trajnoga rasta u pravilu se ne koristi pojam korijen) regije, ali isto tako ne posjeduje mogućnost popravka oštećenja na ostalim dijelovima kljove. U suglasju s navedenim, jednom oštećena caklina ne može se više obnoviti te tragovi oštećenja zaostaju kao trajni tragovi u zubi. Unatoč tomu, proboj cakline ne znači istodobno i posljedično propadanje zuba. Naime, sljedeći sloj zuba gledano izvana čini dentin, čiji odontoblasti (stanice koje stvaraju dentin) ostaju funkcionalni tijekom života i permanentno talože sekundarni dentin (primarni je onaj koji nastaje tijekom razvoja zuba) duž cijeloga kanala pulpe, barem kada je riječ o zubima ograničenoga rasta.

Naime, ovakvo je tumačenje događaja zapravo nastalo promatranjem i proučavanjem zuba ograničenog rasta, dok odontoplasti zuba trajnoga rasta tijekom cijeloga života produciraju i primarni i sekundarni dentin. Na taj način zub polagano nadoknađuje potrošene dijelove, priječeći izlaganje zubne pulpe vanjskoj sredini i postupno zatvarajući kanal pulpe. Ovaj je dentin primjerice osnova za procjenu dobi divljači na temelju rezervne zubine (Wagenknecht 1979). Ipak, imajući na umu da se sekundarni dentin taloži relativno sporo, on sam po sebi ne može biti odgovor zuba na iznenadna, jača oštećenja zuba. U takvim stanjima odontoplasti, u trenutku kada preko dentinskih kanalića do njih dospije signal o oštećenju zuba, započinju sa složenim procesom sinteze terciarnog dentina (Cox i dr. 1992; Lesot i dr. 1993; Smith i dr. 2001; Murray i dr. 2003). Ovaj se dentin odlaže razmjerno brzo, poput zakrpe, neposredno između zubne pulpe i oštećenog područja okluzalne plohe, te se morfološki razlikuje od primarnog i sekundarnog po nepravilnoj strukturi, nepravilnim rasporedom kanalića, pa čak i do toga da kanalići u potpunosti izostaju. Na taj se način smanjuje i propusnost dentina, odnosno rizik za prodor bakterija izvana do zubne pulpe (Tzifas i dr. 2000). Pri tome se dodatno terciarni dentin može terminološki razlučiti na reaktivni koji produciraju preživjeli odontoplasti i reparativni koji produciraju novo formirane odontoplastima slične stanice nakon određenog jačeg inzulta (Smith i dr. 1995). Ovakvi su mehanizmi prisutni i u zuba ograničenog i trajnoga rasta, s razlikom u njihovu potencijalu. Tako je primjerice u zuba trajnoga rasta, što je i vidljivo iz nekih od prethodno opisanih slučajeva, ovaj potencijal znatno jači, te često dolazi do formiranja dentinske kape ili mosta, sloja terciarnog dentina, koji u potpunosti odvaja nekrotični (zahvaćeni) dio od živoga, priječeći time potpuno odumiranje zubne pulpe (Cox i dr. 1996).

Usporedno sa zatvaranjem nastalih procjepa, zub se mora oduprijeti i kolonizaciji pulpe bakterijama iz usne šupljine ili pak bakterijama prispjelim u pulpu krvotokom. Jedan od obrambenih mehanizama, u ovome slučaju čisto mehanički, je uz spomenuto formiranje terciarnog dentina i fizičkog odvajanja pulpe od prodirućih bakterija, i taloženje minerala u zahvaćeni dio zubne pulpe (kalcifikacija). Za kalcifikaciju su odgovorni sekundarni odontoplasti (ili odontoplastima-slične stanice prema nekim autorima) nastali diferencijacijom iz odgovarajućih stanica pulpe (Neuhäus 2007), nakon što su primarni bili oštećeni patološkim procesom. Uz ovakvu mehaničku obranu, zubna pulpa sadrži i brojne stanice imunološkog sustava, bilo da se u njoj nalaze izvorno ili su mobilizirane u organizmu te u pulpu pristigle krvlju. Tako su primjerice Okiji i dr. (1992) dokazali CD4+, CD5+ i CD8+ T limfocite u zubnoj pulpi štakora, koji su slično kao i u ljudi B limfociti znatno rjeđi te se pojavljuju povremeno. Između ostaloga, u

pulpi se nalaze i druge stanice imunološkog sustava poput primjerice makrofaga i dendritičnih stanica. Navedeno ukazuje na činjenicu kako je obrana zube pulpe ponajprije staničnog karaktera. Uz poznate činjenice da je zubna pulpa iznimno dobro opskrbljena krvlju, unatrag gotovo dvadeset godina elektronskim mikroskopom, a nešto kasnije i histokemijski, dokazana je i prisutnost limfnih žila (Bishop i Malhotra 1990; Aoyama i dr. 1995). Sukladno tomu, vidljiva je i mogućnost migracije dendritičnih stanica pulpe (stanice koje prikazuju antigen) u limfne čvorove i pokretanje reakcije aktivacije limfocita. Čini se mogućim da i osim navedene uloge, dendritične stanice mogu komunicirati s okončinama živaca i krvožiljem, te na taj način posredno modulirati upalni odgovor (Jontell i dr. 1998).

Čitav spektar do sada uočenih patoloških promjena na kljovama veprova govori o njihovoj velikoj sposobnosti nadvladavanja čitavog niza štetnih utjecaja. O čemu onda ovisi takav veliki potencijal reparacije kljova? Dobrim dijelom o često isticanoj širokoj koničnoj i iznimno vaskulariziranoj pulpi. Kako je vidljivo iz prethodnog dijela izlaganja, zubna je pulpa dinamično tkivo u uskoj sprezi s dentinom pomoću njegovih kanalića (čak se i naziva kompleksom pulpa/dentin) te bogato brojnim sastavnicama staničnog imunološkog odgovora kojima se nešto kasnije tijekom upalnog odgovora priključuju i B limfociti te plazma stanice (kronična upala). Sasvim je razumljivo da ovakva široka, konično oblikovana pulpa ima veći protok krvi i limfe, što joj osigurava i bolju obranu od štetnih utjecaja. Nadalje, obrambeni potencijal zuba kroz odlaganje većih količina terciarnog dentina i ponovno stvaranje tvrdih zubnih tkiva kod kljova kao trajnorastućih zuba je posebno naglašen. Ovu osobinu kljova dijelom omogućava trajni centar rasta, smješten u vršnoj regiji zuba koji tijekom cijeloga života producira sve sastavne elemente zuba. Uz to, nedavno je dokazana i prisutnost adultnih matičnih stanica u vršnoj regiji sjekutića glodavaca (Oshima i dr. 2005). Adultne matične stanice su stanice relativno sporog ciklusa, sposobne reagirati na određene signale iz svog okoliša, bilo stvaranjem novih matičnih stanica ili pak ulaskom u jedan od procesa diferencijacije (stvaranja funkcionalno specifičnih stanica) (Jones i dr. 1995; Fuchs i Segre 2000). Mogućnost ponovnog stvaranja određenih stanica u slučaju oštećenja zone rasta, pruža veliku mogućnost za prevladavanje dotičnog patološkog procesa i oporavak zahvaćenog tkiva. Nalaz stem stanica u vršnoj regiji trajnorastućih sjekutića glodavaca ukazuje na veliku vjerojatnost da ćemo takve stanice u skorijoj budućnosti pronaći i u očnjacima veprova, a možda čak i krmača.

ZAHVALA – Acknowledgement

Rad je potpomognut sredstvima projekta br. 065-0532400-0412, “Dentalna patologija divljih sisavaca”, Ministarstvo znanosti, obrazovanja i športa Republike Hrvatske.

LITERATURA – References

- Andrašić, D., 1979: Zoologija divljači i lovna tehnologija. SNL, Zagreb.
- Aoyama, Y., S. Yoshida, Y. Nodasaka, M. Suzuki, H. Oguchi, 1995: Lymphatic vessels in human dental pulp: An enzyme histochemical study. *Japanese Journal of Oral Biology*, 37, pp. 437–446 (in Japanese).
- Bishop, M. A., M. Malhotra, 1990: An investigation of lymphatic vessels in the feline dental pulp. *American Journal of Anatomy*, 187, pp. 247–253.
- Cox, C. F., K. C. White, D. L. Ramus, J. B. Farmer, H. M. Snuggs, 1992: Reparative dentine: factors affecting its deposition. *Quintessence International*, 23, pp. L 257–270.
- Cox, C. F., R. K. Subay, E. Ostro, S. Suzuki, 1996: Tunnel defects in dentin bridges: their formation following direct pulp capping. *Operative Dentistry*, 21, pp. 4–11.
- Frković, A., 2006: Priručnik za ocjenjivanje lovačkih trofeja. Hrvatski lovački savez, Zagreb.
- Fuchs, E., J. A. Segre, 2000: Stem cells: a new lease on life. *Cell*, 100, pp. 143–152.
- Herre, W., 1986: *Sus scrofa* Linnaeus, 1758 – Wildschwein. U: *Handbuch der Säugetiere Europas*, Band 2/II Paarhufer – Artiodactyla (Niethammer, J., F. Krapp, ur.). Aula, Wiesbaden, pp. 36–66.
- Janicki, Z., A. Slavica, D. Konjević, K. Severin, 2007: Zoologija divljači. *Zavod za biologiju, patologiju i uzgoj divljači*, Veterinarski fakultet, Zagreb.
- Jones, P. H., S. Harper, F. M. Watt, 1995: Stem cell fate and patterning in human epidermis. *Cell*, 80, pp. 83–93.
- Jontell, M., T. Okiji, U. Dahlgren, G. Bergenholtz, 1998: Immune Defense Mechanisms of the Dental Pulp. *Critical Reviews in Oral Biology and Medicine*, 9, pp. 179–200.
- Kesterčanek, F. Ž., 1896: *Lovstvo*. Nakladom Kr. Hrv.-Slav.-Dalm. Zemaljske Vlade, Zagreb, str. 36–37.
- Kierdorf, H., F. Rühle, 2002: Tetrazyklinmarken an den permanenten Eckzähnen von Wildschwein-Keilern (*Sus scrofa* L.). *Zeitschrift für Jagdwissenschaft*, 48, pp. 114–118.
- Kierdorf, H., U. Kierdorf, 2003: Abnormal lower tusk in a male wild boar (*Sus scrofa* L.). *Zeitschrift für Jagdwissenschaft*, 49, pp. 150–155.
- Kierdorf, U., D. Konjević, P. Lazar, M. Šehić, M. Grubešić, 2004a: Malposition and loss of the left mandibular permanent canine in a male wild boar (*Sus scrofa* L.). *European Journal of Wildlife Research*, 50, pp. 213–215.
- Kierdorf, U., D. Konjević, Z. Janicki, A. Slavica, T. Keros, J. Čurlík, 2004b: Tusk abnormalities in wild boar (*Sus scrofa* L.). *European Journal of Wildlife Research*, 50, pp. 48–52.
- Konjević, D., 2004: Tragovi antibiotika na veprovim kljovama. *Lovački vjesnik*, 113 (4), str. 38.
- Konjević, D., U. Kierdorf, Z. Janicki, A. Slavica, T. Keros, J. Čurlík, 2004a: Some pathological changes in the tusks of wild boars (*Sus scrofa* L.) from Croatia and Slovakia. *Veterinarski arhiv*, 74, pp. 383–393.
- Konjević, D., U. Kierdorf, F. J. M. Verstraete, Z. Janicki, A. Slavica, T. Keros, K. Severin, 2004b: Malformation of the permanent maxillary canine following dental infraction in a wild boar (*Sus scrofa* L.). *Journal of Zoo and Wildlife Medicine*, 35, pp. 403–405.
- Konjević, D., U. Kierdorf, L. Manojlović, K. Severin, Z. Janicki, A. Slavica, B. Reindl, I. Pivac, 2006: The spectrum of tusk pathology in wild boar (*Sus scrofa* L.) from Croatia. *Veterinarski arhiv*, 76 (Suppl. 1), pp. S 91–S 100.
- Konjević, D., V. Njemirovskij, T. Keros, 2007: Osobitosti trajnorastućih zuba divljači. *Veterinarska stanica*, 38, pp. 207–213.
- Konjević, D., V. Njemirovskij, J. Radovčić, K. Severin, L. Manojlović, M. Marotti, A. Slavica, 2009: The potential of virtual imaging in the understanding of normal and abnormal tusk structure in wild boar (*Sus scrofa* L.). *Natura Croatica*, vol. 17, pp. 265–273.
- Lesot, H., C. Begue-Jirn, M. D. Kubler, J. M. Meyer, A. J. Smith, N. Cassidy, J. V. Ruch, 1993: Experimental induction of odontoblast differentiation. *European Cells & Materials*, 3, pp. 201–217.
- Miles, A. E. W., C. Grigson, 1990: *Colyer's Variations and diseases of the teeth of animals*, revised edition. Cambridge University Press, Edinburgh.
- Murray, P. E., I. About, P. J. Lumley, J. C. Franquin, L. J. Windsor, A. J. Smith, 2003: Odontoblast morphology and dental repair. *Journal of Dentistry*, 31, pp. 75–82.

- Neuhaus, K. W., 2007: Teeth: malignant neoplasms in the dental pulp? *The Lancet Oncology*, 8, pp. 75–78.
- Ohshima, H., N. Nakasone, E. Hashimoto, H. Sakai, K. Nakakura-Ohshima, H. Harada, 2005: The eternal tooth germs formed at the apical end of continuously growing teeth. *Archives of Oral Biology*, 50, pp. 152–157.
- Okiji, T., N. Kawashima, T. Kosaka, A. Matsumoto, C. Kobayashi, H. Suda, 1992: An immunohistochemical study of the distribution of immunocompetent cells, especially macrophages and Ia antigen-expressing cells of heterogeneous populations, in normal rat molar pulp. *Journal of Dental Research*, 71, pp. 1196–1202.
- Smith, A. J., N. Cassidy, H. Perry, C. Begue-Kirn, J.-V. Ruch, H. Lesot, 1995: Reactions of dentinogenesis. *International Journal of Developmental Biology*, 39, pp. 273–280.
- Smith, A. J., P. E. Murray, A. J. Sloan, J. B. Matthews, S. Zhao, 2001: Trans-dentinal Stimulation of Tertiary Dentinogenesis. *Advances in Dental Research*, 15, pp. 51–54.
- Steenkamp, G., 2003: Oral biology and disorders of tusked mammals. *The Veterinary Clinics of North America. Exotic Animal Practice*, 6, pp. 689–725.
- Trense, W., 1989: *The big game of the world*. P. Parey, Hamburg and Berlin.
- Tziafas, D., A. J. Smith, H. Lesot, 2000: Designing new treatment strategies in vital pulp therapy. *Journal of Dentistry*, 28, pp. 77–192.
- Wagenknecht, E., 1979: *Altersbestimmung des Erlegten Wildes*, 5 Aufl., J. Neumann-Neudamm, Melsungen.

SUMMARY: The wild boar (Sus scrofa L.) is an autochthonous game species in large parts of Europe. Their dental formula comprises 44 teeth resembling closely to the primitive full Eutherian formula. Wild boar tusks are continuously growing maxillary and mandibular canines of male boars. Their large size and the fact that they are protruding from the oral cavity makes them particularly prone to different traumatic impacts. However, due to their enormous defensive and growth potential, tusks can survive broad spectrum of pathological conditions. All mentioned together with the fact that wild boar tusks are preserved as trophies for longer time makes them extremely suitable for studying the dental pathologies. On the other hand, their value as trophies can be restrictive for application of invasive analytic tools. Therefore, we briefly introduce application of computed tomography as tool for virtual analysis. Up to now, a broad spectrum of wild boar tusk pathologies were reported in the literature, including complete and incomplete intra- and extra-alveolar fractures, early trauma to the developing tooth, creation of the duplicate growth zones, deposition of the dentinal bridges with consequent necrosis of the pulp proximal to the bridge, supernumerary teeth, deposition of tetracycline into hard dental tissues, etc. One mandibular tusk showed marked signs of resorption apically, suggesting a spread of the inflammation from the pulp into the periodontium. By reviewing the known models of the reparation of the teeth of limited growth and by comparing these models with continuously growing teeth, one can gain real insight about sources and potential of reparation of the wild boar tusks. The reparative potential of every tooth is composed from possibilities to reconstruct hard dental tissues, to separate infected from intact part and to resist bacterial invasion of the dental pulp. The continuously growing teeth poses potential to deposit not only dentine and cementum, but also their ameloblast at the apical part remains active during the whole life. The potential of tertiary dentine formation is significantly higher than in tooth of limited growth. Their wide conical pulp and large blood supply ensures constant presence of sufficient amounts of immune cells. And finally, recent findings of stem cells in the growth zone of rodent incisors implies on the possibility that stem cells could be present at the growth zone of wild boar tusks also. Their presence allows de-novo formation of previously destroyed odontoblasts and ameloblasts through the process of differentiation.

Key words: wild boar, tusks, continuous growth, pathology, reparative potential