

Jasenska Živko-Babić<sup>1</sup>, Marko Jakovac<sup>1</sup>, Andreja Carek<sup>1</sup>, Željka Lovrić<sup>2</sup>

# Implantantno-protetička terapija manjka prednjeg zuba

## *Implantoprosthetic Therapy of a Missing Front Tooth*

<sup>1</sup> Zavod za stomatološku protetiku Stomatološkog fakulteta Sveučilišta u Zagrebu  
*Department of Prosthodontics, School of Dental Medicine University of Zagreb,*

<sup>2</sup> Privatna stomatološka ordinacija u Zagrebu  
*Private dental practice, Zagreb*

### Sažetak

Posljednjih nekoliko desetljeća implantantno-protetička terapija sve se češće predlaže kod djelomice ozubljene čeljusti. Ugradnja implantata u prednjem dijelu usta vrlo je zahtjevna i tehnički osjetljiva. Pacijenti danas zahtijevaju da protetički radovi izgledaju potpuno prirodno, a to od kliničara traži edukaciju, znanje i sposobnost. Svrha ovoga rada jest predstaviti rezultate implantantno-protetičke terapije manjka prednjeg zuba kod pacijenata Katedre za fiksnu protetiku Stomatološkog fakulteta u Zagrebu. Posljednjih desetak godina ukupno su sanirana 23 pacijenta. Razlozi za manjak zuba bili su sljedeći: karijes nakon endodontskog liječenja ili pucanje devitaliziranog zuba, trauma, anodoncija te parodontni proces. Najčešće su bili nadomješteni gornji srednji sjekutići, zatim bočni sjekutići, očnjaci i jedan donji srednji sjekutić. Implantati su prosječno u funkciji oko 5 godina. Nije zabilježen njihov gubitak. Funkcijska i estetska trajnost implantantno-protetičke terapije ovise o biomehaničkim čimbenicima, no ne smije buknuti ni infekcija. Iako su pacijenti neredito dolazili na kontrole, implantantno-protetičkom terapijom postigli smo zadovoljavajući uspjeh.

Zaprimljen: 9. veljače 2009.

Prihvaćen: 21. kolovoza 2009.

### Adresa za dopisivanje

Prof.dr.sc. Jasenska Živko-Babić  
Sveučilište u Zagrebu  
Stomatološki fakultet  
Zavod za fiksnu protetiku  
Gundulićeva 5, 10000 Zagreb  
Tel: 01 4802 135  
Faks: 01 4802 159  
zivko@sfzg.hr

### Ključne riječi

Implantologija, dentalna, endosealna;  
zubni implantati, jedan zub; čeljust,  
djelomično bezuba

### Uvod

Fiksna protetika, osim rekonstrukcije i rehabilitacije, ima i preventivnu zadaću - sačuvati zube do što starije dobi i spriječiti njihov daljnji gubitak (1-4). Pritom je velik izbor terapijskih mogućnosti koje ponajprije ovise o znanju terapeuta i laboratorijskim mogućnostima. Uz rekonstruktivne discipline vezana je i implantologija kao grana oralne kirurgije (3-10). Posljednjih nekoliko desetljeća implantantno-protetička terapija sve je češća u slučaju djelomice ozubljene čeljusti. Oko 80 proizvođača nudi više od 300 vrsta implantata (11). Kako je implantat nedovoljan za potpunu rehabilitaciju, bolje je govoriti o implantoprosetici kao o specifičnoj protetičkoj dis-

### Introduction

Despite rehabilitation and reconstructive role, fixed prosthodontic has preventive role that means preservation of natural teeth in older age (1-4). There is a large number of therapeutical possibilities depending on knowledge and skill of dentist and technician. Implantology as part of oral surgery has to be bonded with prosthetic dentistry (3-10). In recent decade, implantoprosthetic therapy in partially edentulous patients is more and more recommended therapy. There are more than 80 manufacturers with more than 300 implant systems on the market (11). Implantoprosthetic therapy is a specific part of prosthodontics, because the implant does not have

ciplini koja se od uobičajene protetike razlikuje u tehnologiji izradbe. Pritom se misli na specifičnost otiska, na probe rada te na trajno pričvršćivanje i opterećenje implantantno-protetičke konstrukcije (11-13). Umjesto prirodnoga zuba, kao nosačem se koristimo kovinskim ili keramičkim usatkom. Oba materijala moraju biti biokompatibilna, ili barem granično podnošljiva (3,14). Provedba spomenute terapije isključivo je timska. Unatoč tome za terapijski uspjeh odgovoran je protetičar, kao i kada je riječ o protetičkoj terapiji na prirodnim zubima (15).

Vrlo je često obvezatna i ortodonska terapija kako bi se dobio optimalan prostor za implantat, ili mezijalizacija ili distalizacija zuba, ili se do provedbe protetičke terapije mjesto treba osigurati ortodontskim aparatom (3) (Slika 1.). Protetičar će zajedno s ortodontom odlučiti je li potrebna ekstruzija ili intruzija susjednog zuba. Naravno, nezaobilazan je i parodontolog kako bi se spriječio neuspjeh u terapiji zbog loše higijene i mikrobnе infekcije (16-18).

### Manjak prednjeg zuba

Vrlo je važno znati razlog gubitka zuba. Kako pritom razmišljati s protetičkog stajališta? Trebamo li se odlučiti za mosnu konstrukciju ili implantantno-protetičku terapiju? Ako nedostaje prednji zub, rekonstrukcija je zahtjevna i pravi je izazov za kliničare, kako kirurge tako i protetičare (4, 19, 22-24).

Implantantno-protetička terapija predlaže se kod manjka prednjeg zuba zbog traume (Slika 2.), pucanja ili neuspjelog liječenja, te u slučajevima dijastema i anodoncije.

Ugradnja implantata u prednjem dijelu usta vrlo je zahtjevna i tehnički osjetljiva (3,21,22).

Uspjeh terapije može se kirurški, estetski i funkcijski predvidjeti samo ako ima dovoljno kosti i tkivne potpore susjednih zuba. Ugradnja implantata u idealan položaj često je nemoguća upravo zato što je premalo kosti. Fiziološka resorpcija nakon vađenja zuba tj., dimenzijske promjene alveolnog grebena ovise o tome kada je zub izvađen. Zato je procjena ekstrakcijske alveole najvažnija za odluku o tome kada treba ugraditi implantat – je li to potrebno odmah nakon vađenja zuba ili kasnije. Situacija je klinički još kompliciranija ako je zub izgubljen zbog traume. „Crveno-bijela estetika,„ podrazumijeva odnos gingive (crveno) i estetike (bijelo) krunicе (25). Sve češći zahtjevi pacijenata da protetički radovi moraju izgledati potpuno prirodno u vidljivom dijelu usne šupljine, traže od kliničara edukaciju, znanje i sposobnost da tijekom implantantno-pro-

its means by itself. Prosthetic therapy on implants is specific because of different impression technique, different prosthetic constructions and loading (11-13). Metal and ceramic implants are different than natural teeth. Both materials should be biocompatible or tolerable at least (3, 14). Implant-prosthetic therapy is teamwork but prosthodontist has major responsibility (15).

Sometimes orthodontic therapy has to ensure optimal implant placement. Orthodontic appliances are needed for intrusion, extrusion or shifting adjacent teeth (3) (Figure 1.). There is also need for periodontal treatment to prevent failure and remove infection of mentioned therapy (16-18).

### Missing front tooth

It is very important to know the cause of tooth loss. Prosthodontists suggest conservative treatment or implants. A single maxillary central crown is often difficult challenge for restoring dentist. Prosthetic-implant therapy of front teeth is demanding not only for prosthodontist but also for oral surgeon (4, 19, 22-24). The most common causes of single tooth loss include trauma (Figure 2), endodontic failure, caries, partial anodontia and diastema.

Implant placement in front region is very demanding and technically sensitive (3, 21, 22). Success of therapy is surgically, esthetically and functionally predictable only if we have sufficient bone and gingival tissue. Perfect implant placement often is not possible because of bone deficiency. Physiological bone resorption after tooth extraction is dependent on time after extraction. Before tooth extraction we have to decide for immediate or postponed implant placement. Situation is more difficult if we had trauma as cause of missing tooth. “Red-white esthetic” implies relation between gingival tissue (red) and tooth or crown (white) (25). Growing patients’ demands for natural look of prosthetic appliances in visible region of oral cavity forces clinicians for education, knowledge and capabilities in papilla and gingival formation during prosthetic-implant therapy (Figure 3) (26).

Before implantation intra- and extra oral diagnosis is needed. Intra oral inspection means bone eval-

tetičke terapije podupre ili preoblikuje interdentalnu papilu i gingivu (Slika 3.) (26).

Kod manjka jednog zuba potrebne su intra- i ekstraoralna preimplantacijska dijagnoza. Ortopantomogram sasvim sigurno ne daje dovoljno podataka, pa su obvezatne snimke 3-D ili CT-a. Ekstraoralna inspekcija podrazumijeva u prvom redu osmijeh i liniju usana.

Nedostatak kosti u vestibulo-oralnom smjeru uobičajen je u implanto-protetici. No, postoje još dvije opcije - usaditi implantat manjeg promjera, transplantirati ili lokalno augmentirati kost prije ugradnje usatka (27,28). Optimalno je sačuvati korijen u alveoli koji će osigurati dovoljno kosti za kasniju implantaciju.

Odabir krunice uglavnom ovisi o vrsti nadogradnje i drugi je čimbenik estetskog uspjeha. Dok Murphy (29) daje prednost zlatnim legurama, Johanson i Ecfeld smatraju da su protetički radovi fasetirani akrilatnom manje uspješni od metalokermičkih (30). No, ako je riječ o jednom implantatu s estetskom nadogradnjom, u obzir dolaze samo keramičke krunice (31). Preporučuje se cementirati je neakrilatnim cementima, jer akrilatni ostaje oko ruba i može oštetiti gingivu.

Svrha je rada predstaviti rezultate implantantno-protetičke terapije manjka prednjeg zuba kod pacijenata Katedre za fiksnu protetiku Stomatološkog fakulteta u Zagrebu.

## Ispitanici i postupci

Sudionici ispitivanja bili su pacijenti Katedre za fiksnu protetiku koji su (na temelju anamneze i kliničkog nalaza) prihvatili implantantno-protetički rad kao predloženu terapiju. Ukupno su sanirana 23 pacijenta - 8 žena i 15 muškaraca (Slika 4.) u dobi od 16 do 71 godine ( $x = 28,65$ ). Svima je bila ugrađena ista vrsta implantata (ITI, Straumann, Walderburg, Švicarska).

Pacijenti su privremeno nosili parcijalne proteze ili ortodontske aparate do završetka oseointegracije. Nakon tri do šest mjeseci slijedila je konačna terapija.

## Rezultati

Razlozi za manjak zuba bili su sljedeći: kod dvanaest osoba radilo se o karijesu nakon endodontskog liječenja ili im je puknuo devitalizirani zub, kod osam je bila riječ o traumama, a kod dvoje o anodonciji (Slika 5.). Jedan je sjekutić bio nadomješten zbog parodontnog procesa (Slika 6.) Najčešće su bili nado-

uation. X-ray, CT and 3-D pictures give us more relevant information than panoramic pictures. Extraoral inspection means lip line and smile.

Insufficient bone in vestibular-oral dimension is a common problem in treating missing front tooth with implants. There are two solutions: insertion of implant with smaller diameter or augmentation of a bone before or during insertion (27,28). Optimal is immediate insertion after tooth extraction without inflammation.

Choice of definitive crown is dependent on the type of abutment and it is also very important factor of esthetic success. Murphy (29) prefers golden alloys with acrylic facet while Johanson and Ecfeld (30) have proved that metal-ceramic restorations are better for implant therapy. However, if there is esthetic abutment full ceramic crowns are common solution (31). For cementation of the crowns non-acrylic cements are indicated because acrylic cement can cause irritation of gingival tissue.

The aim of the study is a clinical evaluation of prosthetic-implant therapy in patients with missing front tooth at the Department of Prosthodontics, School of Dental Medicine Zagreb.

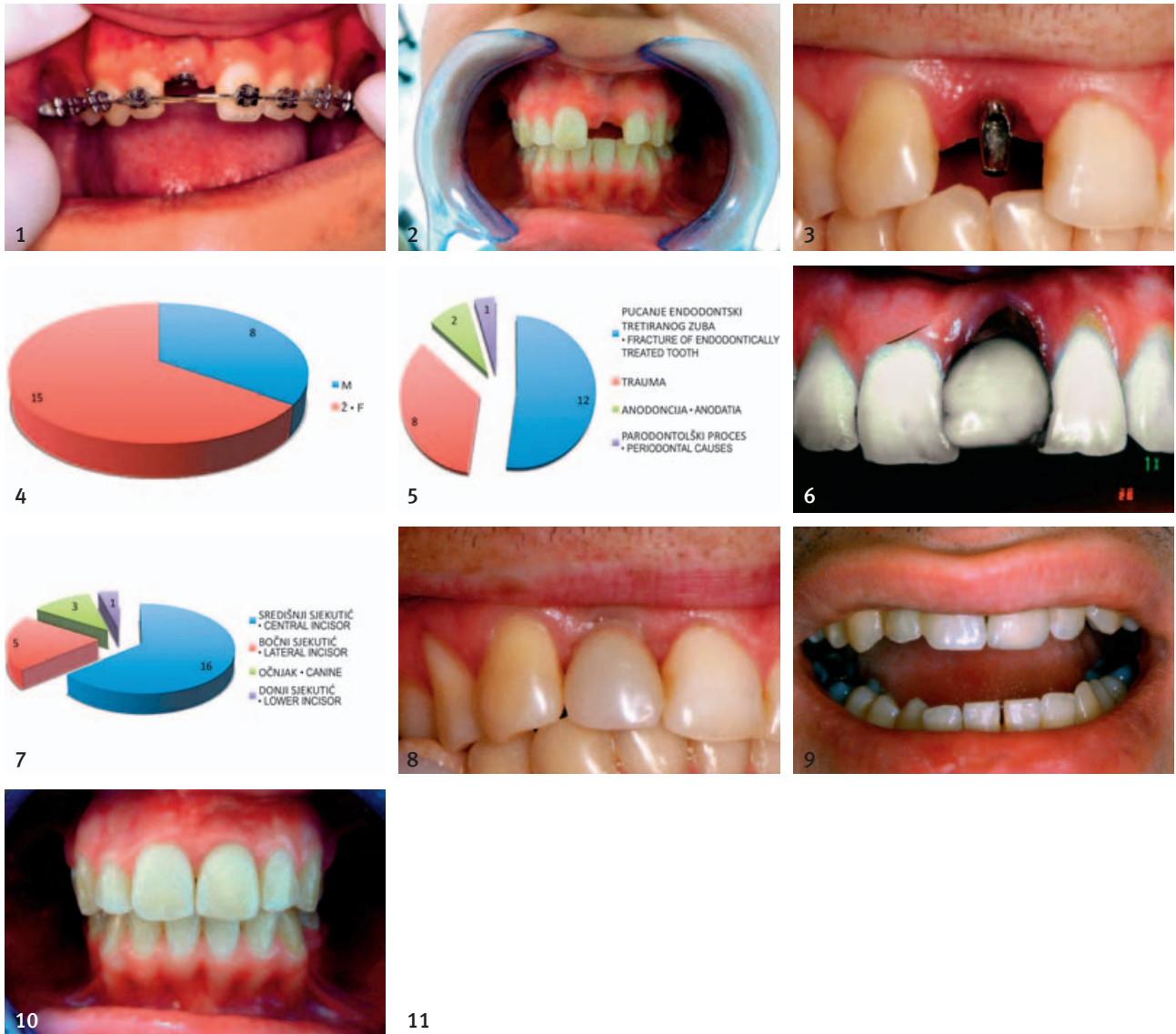
## Materials and methods

Subjects were patients on Department of Prosthodontics. The implantoprosthodontic therapy was suggested after anamnesis and clinical examination. Total of 23 patients (8 female and 15 male, Figure 4), aged 16 – 71 years (mean=28.65) were treated with the same implant system (ITI, Straumann, Walderburg, Switzerland).

Patients had partial dentures and orthodontic appliances during osseointegration period. After 3-6 month of implant placement, definitive prosthetic therapy was completed.

## Results

The reasons for tooth loss were: caries and fracture of endodontically treated tooth (12 patients), trauma (8 patients) and anodontia (2 patients) (Figure 5). One patient has been treated because of periodontal disease (Figure 6). Upper medial incisor was replaced in most cases (16), than upper



Slika 1. Ortodontski aparat kao držač mjesta; muškarac u dobi od 17 godina  
 Figure 1 Orthodontic appliance as a placeholder. Male, 17 years old.  
 Slika 2. Gubitak zuba 21 zbog traume; žena u dobi od 21 godine  
 Figure 2 Missing central incisor (21) caused by trauma. Female, 21 years old.  
 Slika 3. Optimalna estetika gingive i formirane papile prije cementiranja trajne krunice  
 Figure 3 Optimal esthetic of gingival tissue and papilla formation before cementation of definitive crown.  
 Slika 4. Podjela pacijenata prema spolu; M-muškarci, Ž-žene  
 Figure 4 Distribution of patients by gender. M-male, F-female.  
 Slika 5. Razlozi za gubitak prednjeg zuba  
 Figure 5 Reasons for tooth loss.  
 Slika 6. Gubitak zuba 21 zbog parodontnih razloga; žena u dobi od 30 godina  
 Figure 6 Periodontal disease of central incisor (region 21). Female, 30 years old.  
 Slika 7. Podjela izgubljenih zuba i mjesta na kojima su inserirani implantati  
 Figure 7 Distribution of lost teeth and places for implants placements.  
 Slika 8. Privremena krunica na implantatu (regija 21); muškarac u dobi od 21 godine  
 Figure 8 Temporary acrylic crown on implant (region 21). Male, 28 years old.  
 Slika 9. Metalokeramička krunica na implantatu (regija 21); muškarac u dobi od 26 godina  
 Figure 9 Metal-ceramic crown on implant (region 21). Male, 26 years old.  
 Slika 10. Metalokeramička krunica na implantatu (regija 21); žena u dobi od 21 godine  
 Figure 10 Metal-ceramic crown on implant (region 21). Female, 21 years old.  
 Slika 11. Rtg-snimka ITI-implantata (promjer 3,5 mm) nakon jedne godine u funkciji; žena u dobi od 30 godina  
 Figure 11 X-ray of ITI implant (diameter 3.5mm) after 1 year of insertion. Female, 30 years old.  
 Slika 12. Rtg-snimka ITI implantata (promjera 3,5 mm) nakon 5 godina u funkciji; žena u dobi od 35 godina  
 Figure 12 X-ray of ITI implant (diameter 3.5mm) after 5 year of insertion. Female, 34 years old.

mješteni gornji srednji sjekutići (16), zatim pet bočnih sjekutića, tri očnjaka i jedan donji srednji sjekutić (Slika 7.). Ugradnja je kod svih pacijenata bila odgođena. Kod mlađih je mjesto bilo osigurano fiksnim ili pomičnim ortodontskim aparatima (Slika 1.). Prvi implantat bio je ugrađen 1998., a posljednji godine 2008. ( $x = 4,7$  god). Četiri privremene krunice izrađene su bile za pacijente kod kojih se estetika gingive nije mogla postići direktnom izradom konačnih krunica (Slika 8.). To su bili oni kojima je linija osmijeha u gornjoj čeljusti bila izrazito visoka. Privremenim krunicama osigurala se optimalna razina gingive i oblikovana je papila (Slika 3.). Za dvadeset pacijenata konačne su krunice bile izrađene od metalokeramike (Slika 9. i 10.), a za tri pacijenta uobičajene fasetirane. Sve krunice cementirane su stakloionomernim cementom (Fuji Cem, GC, Japan). Svi su implantati u funkciji (Slika 11. i 12.).

## Rasprava

Najčešći cilj moderne protetike jest što vjernije oponašati prirodne zube. Zato se u pretprotetičkim razmišljanjima i postupcima ocjenjuje rizik, koliko će implantat trajati, što reći pacijentu... Pacijent često ne shvaća što je to oseointegracija. U prvom ga redu zanima estetski učinak i funkcijska trajnost (19). Važno je nikada ne sanirati nepoznatog pacijenta. Od svakoga je potrebno uzeti detaljnu anamnezu koja će obuhvatiti opće zdravlje – boluje li od kardiovaskularnih bolesti, kakav mu je psihološki profil, kakav genotip, puši li (15, 20). Naime, rizik može postojati, ali se ne mora očitovati. Kliničkim pregledom treba ocijeniti položaj gornjih prednjih zuba, treba li ortodontska terapija ili je dovoljna samo protetička; mora se ustanoviti stanje susjednih zuba s obzirom na razinu marginalne gingive, stanje pulpe i tvrdih tkiva, te nalaz parodontnih parametara, posebice higijene (4, 9, 11, 12, 21). Na odluku utječe i postojeća vertikalna dimenzija (visina lica), okluzijska ravnina, odnos čeljusti, broj i mjesta zuba koji manjkaju, želje pacijenta i cijena rada. Slijedi postavljanje dijagnoze i planiranje liječenja na temelju analize rizika i koristi. Protetička terapija uspješna je samo ako je implantat pravilno usađen.

Na temelju višegodišnjeg iskustva u implantantno-protetičkoj terapiji nameću se i neka postterapijska razmišljanja (32, 33). Tako se kod odgođene implantacije pokazalo da je estetski nužna augmentacija grebena, primjena estetske kapice za oblikovanje gingive. Osim toga, svi naši ispitanici imali su kovinske nadogradnje (Slika 3.). Kod osmijeha s vidljivom gingivom izbor bi bio estetska na-

lateral incisor (5), upper canine (3) and lower medial incisor (1) (Figure 7). All implants were inserted 1 year after tooth extraction. Since extraction till definitive therapy patients had provisional dentures or orthodontic appliances (Figure 1). First implant was inserted in the year 1998 and the last in 2008 (Mean=4,7 years). Four patients had temporary crowns for better esthetic formation of gingival tissue (Figure 8). Temporary crowns ensured optimal esthetic of papilla and gingival level (Figure 3). In 20 patients metal-ceramic crown was made as definitive crown (Figure 9 and 10). The rest of the patients (3) got acrylic veneer crowns. All crowns were cemented with glass-ionomer cement (Fuji Cem, GC, Japan). Each implant is still in function (Figure 11 and 12).

## Discussion

The goal of modern prosthetic therapy is to imitate natural tooth as much as possible. Before prosthetic-implant therapy there is a need for evaluation of the risks, expectations and functional durability. The patient's primary consideration is esthetics and durability (19), but he has to be informed about possible problems. It is very important not to treat unknown patient. It is inevitable to take extended anamnesis about patient's general health, psychology profile, smoking habits and etc, (15-20). Risk could be concealed and not seen during clinical examination. Clinical examination is very important and tells us about tooth position, dental and periodontal status, hygiene etc. (4, 9, 11, 12, 21). Crucial factors for therapy decision are also: vertical dimension, occlusal level, dental relation between lower and upper jaw, number of missing teeth, position of missing teeth, patient's wishes and costs.

For patients with esthetic problems in front teeth it is very important to establish lip line during rest, talk and smile as well as gingival status.

Diagnose and treatment plan follows after risk and benefit analysis. Prosthetic therapy is successful only after good implant placement.

Based on years of experience, some post-therapy considerations occur (32, 33). After insertion of the implants bone augmentation and good healing abutment are needed for esthetic reasons. Patients in this study had only metal abutment. For patients with high lip line esthetic abutment is suggested as better choice. Clinical experience of the first author is the fracture of zirconia abutment. Zirconia is promising

dogradnja. Zbog pucanja estetskoga sekundarnog dijela postavlja se pitanje koji je materijal estetski optimalan za biološku i funkcijsku trajnost. Budući da je keramika osjetljiva na statičke pogreške, očito je potrebno duže razdoblje za njezinu ocjenu (31). Cirkonij-oksidsna keramika obećava, ali u literaturi unatrag deset godina nema studija o njezinoj uporabi u implantologiji.

U vidljivom predjelu usne šupljine optimalna bi bila postekstrakcijska ugradnja ili ugradnja nakon tri do četiri tjedna te izradba privremene krunice na kojoj odnos prema gingivi mora biti isti kao i na trajnoj krunici. Izradba privremene krunice vrlo je važan dio terapije, jer se njome vodi regeneracija mekog tkiva i oblikuje estetski profil gingive. Zato Andersen i suradnici (27, 28) predlažu izradbu individualnog akrilatnog zuba, na temelju otiska odmah nakon implantacije koji se spaja s implantatom sljedećih šest mjeseci. Samo četiri pacijenta nosila su privremenu krunicu oko šest tjedana prije konačne (Slika 8). Ostalima su odmah bile izrađene konačne krunice.

Pri ugradnji dvaju implantata jednoga do drugoga teško je predvidjeti estetski učinak baš zbog manjka interdentalne papile (26). Pritom treba paziti na visinu mekog tkiva koje pokriva koštanu potporu. Prema mišljenju Tarnowa i njegovih suradnika (26), potrebno je prosječno 3,4 mm mekog tkiva preko interimplantatnog ruba kosti. Nowzari i kolege (34) ocjenjivali su utjecaj nazubljenih implantata NobelPerfect koji izgledom oponašaju cementocaklinski spoj na biološko vođenje, remodelaciju interproksimalne kosti tijekom cijeljenja i na potporu visini kosti tijekom funkcijskog razdoblja. Dobili su lošije rezultate negoli s konvencionalnim implantatima.

Funkcijska i estetska trajnost implantoprostetičke terapije ovise o biomehaničkim čimbenicima, a ne smije buknuti ni infekcija (3, 4, 12, 35-39). Biomehanički uvjeti su osiguranje prednjeg vođenja, implantat zaštićen okluzijom i manjim nagibom kvržica, što smanjuje zaokretni trenutak implantata. Upalni procesi oko prirodnih zuba prema obliku i posljedicama vrlo su slični onima oko implantata. Pritom se govori o perimplantitisu kao o upalnoj promjeni vezanoj za submarginalni biofilm i oštećenje koštanog tkiva oko usatka. U novijim se studijama upozorava na veću povezanost količine bakterijskog plaka i tkiva oko prirodnoga zuba (2). Zato uspjeh protetičke terapije u postterapijskom razdoblju ovisi o suradnji s parodontologom. Kod pacijenta koji su sudjelovali u ovom istraživanju svi su

material but there are no 10 years studies about clinical use of that material in implantology. Therefore, question is which esthetic abutment is optimal for functional durability and biocompatibility. A new ceramic material needs to be tested for long period of time before use (31).

Immediate implant placement in frontal segments of the jaws is recommended. If the insertion is delayed, the insertion has to be provided in 3 to 4 weeks after tooth extraction. Provisional crowns are also highly recommended for gingival tissue formation. Provisional crown is very important stage of the therapy. The role of provisional crown is to guide soft tissue regeneration and to shape esthetic profile of gingiva. Andersen and al. (27,28) suggest immediate loading with provisional crown for length of 6 months. Definitive crown should be in the same shape as provisional. In our cases 4 patients had provisional crowns for about 6 weeks before making the definitive one.

After two adjacent implants insertion it is esthetically very difficult to predict behavior of papilla (26). The height of soft tissue should be considered. According to Tarnow and al. (26) there is approximately 3,4 mm of soft tissue above inter-implant bone level. Nowzari and al. (34) evaluated NobelPerfect rough implant neck and came to the conclusion that bone level and healing of soft tissue are better in conventional implants.

Functional durability and esthetic of prosthetic/implant therapy depends on biomechanical factors and lack of infection (3, 4, 12, 35-39). Biomechanical factors include good occlusion, anterior guidance. Infection of periodontal tissue is very similar in manifestation, shape and consequences to periimplant infections. Inflammation changes are related to sub-marginal biofilm and bone degradation around implants. New studies accent bacterial plaque and periodontal tissue condition as risk for implants (2). Therefore, clinical success of prosthodontic therapy on implants depends on regular check ups and professional oral hygiene. In our cases all implants are in function but the biggest problem with patients in this study was irregularity of check-ups. The education in oral hygiene is questionable and the risk of periimplant infection is very high. Patients should be more responsible in cases of implantoprosthodontic therapy.

implantati u funkciji, no najveći je problem bio održavati provedenu terapiju. S obzirom na to da nisu redovito dolazili na kontrole, iako su bili upozoreni, moramo se pitati što znaju o održavanju izrađenih konstrukcija. Pacijenti moraju prihvatiti odgovornost i sudjelovati u liječenju tijekom terapije i nakon nje, jer rizični pacijent može kompromitirati. Većina se javlja terapeutu kad uoči znakove periimplantitisa.

## Zaključak

Implantantno-protetička terapija sugerira se kod manjka jednoga prednjeg zuba, ako su optimalni zdravstveni i klinički uvjeti. Potrebno je savjesno i pažljivo planirati kako bi se postigao najbolji mogući estetski i funkcijski rezultat. Pacijenti ne prihvaćaju estetski (i funkcijski) loš rad, bez obzira na to koliko je dobra osteointegracija. Njihova je suradnja u održavanju provedene terapije minimalna, no ipak zadovoljava.

## Conclusion

Implant-prosthetic therapy is suggested in missing front tooth when there are optimal health and clinical conditions. Carefully planned therapy has optimal esthetic and functional success. Patients are not interested in "osseointegration". They only accept good esthetic and function. Cooperation of patients in this study for regular check-ups was minimal but nevertheless success of therapy was satisfactory.

## Abstract

In the recent decade, implant-prosthetic therapy in partially edentulous patients is more and more suggested therapy. Implant placement in front region is very demanding and technically sensitive. Growing patients' demands for natural look of prosthetic appliances in visible region of oral cavity forces clinicians for education, knowledge and capabilities. The aim of the study is clinical evaluation of prosthetic-implant therapy in patients with missing front tooth at the Department of Prosthodontics, School of Dental Medicine Zagreb. Total of 23 patients had implant therapy during the last decade. The reasons for tooth loss were: caries and fracture of endodontic treated tooth, trauma, anodontia and periodontal disease. Upper medial incisor was replaced in most cases, than upper lateral incisor, upper canine and lower medial incisor. The implants are approximately 5 years in function. No implant failure was reported. Functional durability and esthetic of prosthetic/implant therapy depends on biomechanical factors and lack of infection. Cooperation of patients in this study for regular check-ups was minimal but nevertheless success of therapy was satisfactory.

Received: February 9, 2009

Accepted: August 21, 2009

## Address for correspondence

Prof.dr.sc. Jasenka Živko-Babić  
University of Zagreb  
School of Dental Medicine  
Department of Prosthodontics,  
Gundulićeva 5, 10000 Zagreb  
Tel: 01 4802 135  
Fax: 01 4802 159  
zivko@sfzg.hr

## Key words

Dental Implantation, Endosseous; Dental Implants, Single-Tooth; Jaw, Edentulous, Partially

## References

- Kronström M, Palmqvist S, Söderfeldt B. Prosthodontic decision making among general dentists in Sweden. III: The choice between fixed partial dentures and single implants. *Int J Prosthodont.* 2000;13(1):34-40.
- Torbjörner A, Fransson B. A literature review on the prosthetic treatment of structurally compromised teeth. *Int J Prosthodont.* 2004;17(3):369-76.
- Preti G. *Prosthetic rehabilitation.* London: Quintessence; 2008.
- Weigl P. Quo vadis Implantatprothetik? *Implantologie.* 2002;10:25-50.
- Wilson TG. *ITI Dental Implants.* Chicago: Quintessence; 1993.
- Koeck B, Wagner W. *Implantologie.* Munchen: Urban&Schwarzenberg; 1996.
- Babbush CA. *Dental implants: Principles and practice.* Philadelphia: WB Saunders; 1991.
- Norton M. *Dental implants.* London: Quintessence; 1995.
- Mish CE. *Dental implants prosthodontics.* St Louis: Mosby; 2005.
- Knežević G i sur. *Osnove dentalne implantologije.* Zagreb: Školska knjiga; 2002.
- Jokstad A, Orstavik J, Ramstad T. A definition of prosthetic dentistry. *Int J Prosthodont.* 1998;11(4):295-301.
- Živko-Babić J. Fiksnoprotetička suprastruktura na implantatima. In: Knežević G i sur. *Osnove dentalne implantologije.* Zagreb: Školska knjiga; 2002. p. 54-60.
- Bücking W. Die dentale Trickkiste: Diagnostik in der Implantatprothetik. *Quintessenz.* 2004;55(11):1239-45.
- Höcker H. Materijali za implantate—istraživanje za postizanje biokompatibilnosti. *Polimeri.* 2000;21:72-80.
- Hartmann H-J. Implantatprothetik—wer hat die Verantwortung: Prothetiker oder Chirurg? *ZWR.* 2002;111:319-24.

16. Schwarzkopf A. Hygiene in der Zahnheilkunde. *Swiss Dent.* 2001;22(1):5–7.
17. Lindhe J, Karring TH, Lang NP. *Klinička parodontologija i dentalna implantologija.* Zagreb: Globus; 2004.
18. Bakdash B. Oral hygiene and compliance as risk factors in periodontitis. *J Periodontol.* 1994;65(5 Suppl):539-44.
19. Belser UC, Schmid B, Higginbottom F, Buser D. Outcome analysis of implant restorations located in the anterior maxilla: a review of the recent literature. *Int J Oral Maxillofac Implants.* 2004;19 Suppl:30-42.
20. Strietzel FP. Die Aufklärung vor der implantatoprothetischen Rehabilitation. *ZWR.* 2002;111:441-5.
21. Meier J, Pukropp C. Fehlerquellen bei der Anfertigung implantatgetragenen Zahersatz. *ZWR.* 2002;111(9):471-8.
22. Kourtis S, Psarri C, Andritsakis P, Doukoudakis A. Provisional restorations for optimizing esthetics in anterior maxillary implants: a case report. *J Esthet Restor Dent.* 2007;19(1):6-17.
23. Spiekermann H. *Implantologie.* Stuttgart, New York: Thieme; 1994.
24. Sammartino G, Marenzi G, di Lauro AE, Paolantoni G. Aesthetics in oral implantology: biological, clinical, surgical, and prosthetic aspects. *Implant Dent.* 2007;16(1):54-65.
25. Meyenberg K. Innovative Konzepte im Implantatdesign-Mythen und Fakten. „Rot trifft Weiss“. In: *Implantat-Asthetik-Symposium; 2.-3. Nov 2007; Bad Wiessee am Tegernsee, Germany; 2007.*
26. Tarnow D, Elian N, Fletcher P, Froum S, Magner A, Cho SC, et al. Vertical distance from the crest of bone to the height of the interproximal papilla between adjacent implants. *J Periodontol.* 2003;74(12):1785-8.
27. Andersson L, Emami-Kristiansen Z, Högström J. Single-tooth implant treatment in the anterior region of the maxilla for treatment of tooth loss after trauma: a retrospective clinical and interview study. *Dent Traumatol.* 2003;19(3):126-31.
28. Andersen E, Saxegaard E, Knutsen BM, Haanaes HR. A prospective clinical study evaluating the safety and effectiveness of narrow-diameter threaded implants in the anterior region of the maxilla. *Int J Oral Maxillofac Implants.* 2001;16(2):217-24.
29. Murphy WM, Absi EG, Gregory MC, Williams KR. A prospective 5-year study of two cast framework alloys for fixed implant-supported mandibular prostheses. *Int J Prosthodont.* 2002;15(2):133-8.
30. Johansson LA, Ekfeldt A. Implant-supported fixed partial prostheses: a retrospective study. *Int J Prosthodont.* 2003;16(2):172-6.
31. Glauser R, Sailer I, Wohlwend A, Studer S, Schibli M, Schärer P. Experimental zirconia abutments for implant-supported single-tooth restorations in esthetically demanding regions: 4-year results of a prospective clinical study. *Int J Prosthodont.* 2004;17(3):285-90.
32. Živko-Babić J, Kobler P. Najčešći razlozi neuspjeha u implantoprotetičkoj terapiji. In: *Zbornik sažetaka 1. Kongresa Hrvatskog društva za implantologiju; Poreč, Croatia 2005.* Zagreb: Acta Stomatol Croat; 2005. p. 269.
33. Kobler P, Živko-Babić J, Borčić J. Vođena regeneracija kosti kod uporabe dentalnih usadaka – prikaz slučaja. *Acta Stomatol Croat.* 2003;37(3):347-8.
34. Nowzari H, Chee W, Yi K, Pak M, Chung WH, Rich S. Scalloped dental implants: a retrospective analysis of radiographic and clinical outcomes of 17 NobelPerfect implants in 6 patients. *Clin Implant Dent Relat Res.* 2006;8(1):1-10.
35. Živko-Babić J, Pandurić J, Jerolimov V, Mioc M, Pizeta L, Jakovac M. Bite force in subjects with complete dentition. *Coll Antropol.* 2002;26(1):293-302.
36. Živko Babić J, Stilinović B, Gašparac I, Jakovac M, Pandurić J, Katuranić M. Aerobna mikroflora subgingivnog područja protetskih pacijenata s implantatima. *Acta Stomatol Croat.* 2002;36(4):433-9.
37. Živko-Babić J, Kalenić S, Gašparac I, Jakovac M. Nalaz subgingivne mikroflore kog pacijenata s implantatnoprotoprotetičkim radovima: Preliminarno izvješće. *Acta Stomatol. Croat.* 2006;40(3):287-94.
38. Finne K, Rompen E, Toljanic J. Clinical evaluation of a prospective multicenter study on 1-piece implants. part 1: marginal bone level evaluation after 1 year of follow-up. *Int J Oral Maxillofac Implants.* 2007;22(2):226-34.
39. Salinas TJ, Eckert SE. In patients requiring single-tooth replacement, what are the outcomes of implant- as compared to tooth-supported restorations? *Int J Oral Maxillofac Implants.* 2007;22 Suppl:71-95.