

Invazivne i neinvazivne tehnike uspostavljanja dišnog puta

Invasive and noninvasive technique in airway management

Nataša Skitarelić, Tatjana Šimurina, Neven Skitarelić, Marin Knez*

Sažetak

Djeca i odrasli bolesnici s opstrukcijom gornjih dišnih putova ili nemogućnošću disanja, predstavljaju izazov u svakodnevnom radu pedijatra, anesteziologa i otorinolaringologa. Ovakve situacije, do kojih mogu dovesti različiti uzroci, predstavljaju po život opasna stanja. Najčešće se radi o: gubitku svijesti, posljedici traume, koja je nerijetko praćena obilnim krvarenjem, nazočnosti tumora u gornjim dišnim putovima, alergijskoj reakciji ili prisustvu stranoga tijela u gornjim dišnim putovima. Osim navedenoga, smetnje ventilacije bolesnika mogu nastati i tijekom uvođenja bolesnika u opću anesteziju, zbog otežane ili nemoguće intubacije bolesnika.

Uz invazivne tehnike, kao što su konikotomija i traheotomija, koje se koriste kod ugroženih bolesnika za kontrolu dišnoga puta, danas nam stoje na raspolaganju i razne neinvazivne tehnike. Uz korištenje endotrahealne intubacije i asistirane ventilacije, u takvim slučajevima mogu se koristiti: laringealna maska, ezofagotrahealni tubus i laringoskop za prednju komisuru grkljana s gumenom bužijom. Preporučeni slijed postupaka, može nam poslužiti kao dobar vodič u zbrinjavanju ugroženih bolesnika.

Cljučne riječi: dišni put, metode reanimacije, algoritam

Summary

Child and adult patients with upper airway obstruction or breathing impossibility represent a challenge in the daily work of a paediatrician, anaesthesiologist and otorhinolaryngologist. Such situations represent life threatening states. There are various causes to such states. Most often we deal with loss of consciousness, trauma consequences often accompanied by abundant bleeding, tumour presence in the upper airway, allergy reaction or foreign body presence in the upper airway. Besides the here mentioned, patient ventilation disorders can occur during general anaesthesia performance due to difficult or impossible patient intubation.

Besides invasive techniques such as conicotomy and tracheotomy, which are applied with threatened patients in airway examination, today we also have at our disposal various non-invasive techniques. In such cases, besides the use of endotracheal intubation and assisted ventilation, the laryngeal mask can be used, esophagotracheal tubus and laryngoscope for the front throat commissure with rubber bougie. The recommended sequence of procedures can be used as a good guideline in threatened patient management.

Key words: airway, reanimation methods, algorithm

Med Jad 2009;39(3-4):61-67

Uvod

Djeca i odrasli bolesnici s opstrukcijom gornjih dišnih putova ili nemogućnošću disanja, predstavljaju izazov u svakodnevnom radu pedijatra, anesteziologa i otorinolaringologa. Ovakve situacije predstavljaju po život opasna stanja. Različiti uzroci mogu dovesti do ovakvih stanja. Najčešće se radi o: gubitku svijesti, posljedici traume koja je nerijetko praćena obilnim krvarenjem, nazočnosti tumora u gornjim dišnim putovima, alergijskoj reakciji ili prisustvu stranog

* **Opća bolnica Zadar**, Služba za zaštitu zdravlja djece (mr. sc. Nataša Skitarelić, dr. med.); Služba za anesteziju i intenzivno liječenje (mr. sc. Tatjana Šimurina, dr. med., Marin Knez, dr. med.), Služba za otorinolaringologiju i maksilofacijalnu kirurgiju (doc. dr. sc. Neven Skitarelić, dr. med.)

Adresa za dopisivanje / *Correspondence address:*
Mr. sc. Nataša Skitarelić, dr. med., Put Murvice 33,
23000 Zadar

Primljeno / *Received* 2008-12-08; Ispravljeno / *Revised*
2009-01-15; Prihvaćeno / *Accepted* 2009-03-14

tijela u gornjim dišnim putovima. Osim navedenoga, smetnje ventilacije bolesnika mogu nastati i tijekom uvođenja bolesnika u opću anesteziju, zbog otežane ili nemoguće intubacije bolesnika.¹

Sva navedena stanja spadaju u hitna stanja kod kojih je život bolesnika izravno ugrožen. U svakodnevnoj praksi, potreban je stoga jasan slijed postupaka kod ovakvih bolesnika.

Pregled i procjena bolesnika

Različita stanja kod bolesnika mogu zahtijevati kontrolu dišnog puta. Stoga, kod svakog bolesnika, djeteta ili odraslog, prije intubacije moramo procijeniti sljedeće parametre:

- stanje svijesti bolesnika;
- kardiorespiratorni status bolesnika i vrijeme trajanja hipoksije;
- položaj i međusobni odnos gornjih i donjih zubi, te odnos gornje i donje čeljusti (interdentalna linija, mikrognatija, retrognatija);
- stabilnost mandibule (fraktura);
- ozljede i krvarenje u gornjim dišnim putovima;
- međusobni odnos jezika i mekog nepca;
- sposobnost fleksije vrata i ekstenzije glave (atlanto-okcipitalna pokretljivost);
- stanje vratne kralježnice;
- uzrok i visinu opstrukcije dišnog puta (tumor, strano tijelo, edem).

Od anamnestičkih ili heteroanamnestičkih podataka važni su podaci o akutnom ili kroničnom oboljenju, traumi, korištenim lijekovima, osobito sedativima, alergiji, postojanju stranoga tijela ili tumorske tvorbe u dišnom putu, te podatak o vremenu proteklom od zadnjeg obroka bolesnika.

Postupci u zbrinjavanju bolesnika

Kod svakog bolesnika potrebno je procijeniti stanje svijesti, te mogućnost spontanog disanja. Ukoliko je moguće, treba učiniti fiberoskopiju gornjeg dišnog sustava kako bi dobili orijentaciju o anatomskim odnosima u dišnom putu bolesnika, ishodištu eventualnog krvarenja ili postojanju zapreke u dišnom putu (strano tijelo, tumorska tvorba). Kod bolesnika u besvjesnom stanju koji ne dišu spontano, potrebno je osloboditi gornje dišne putove od korijena jezika, koji zapadanjem u besvjesnom stanju, blokira respiraciju. To se postiže izdizanjem vrata i zabacivanjem glave, tako da bolesniku prilazimo s lijeve strane, lijeva ruka je postavljena ispod bolesnikova vrata i izdiže ga, a desna je na bolesnikovu čelu i

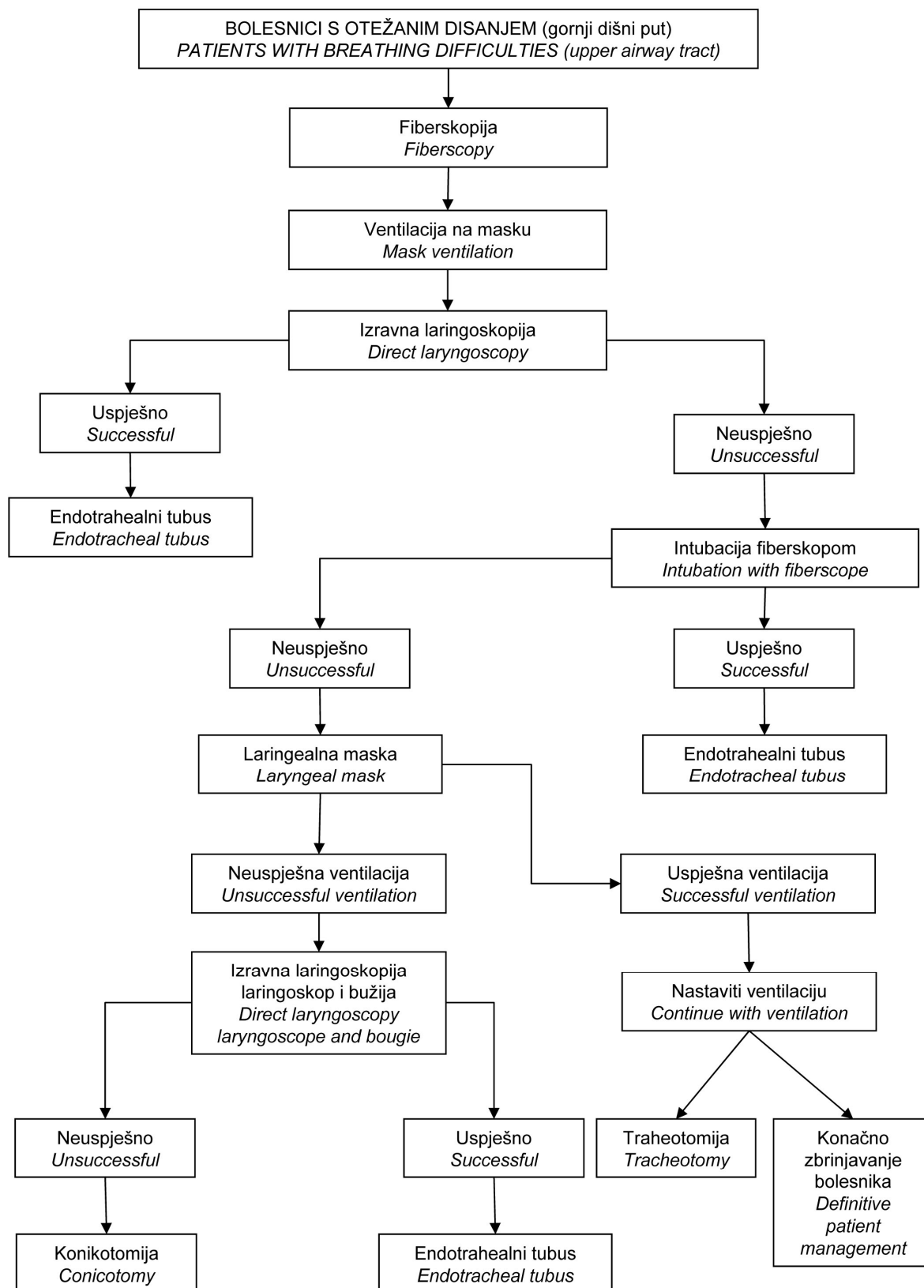
zabacuje glavu. Kod bolesnika s povredom vratne kralježnice ovaj zahvat je kontraindiciran, jer može dovesti do daljnjeg oštećenja kralježnice. Stoga je u takvim slučajevima potrebno primijeniti modifikacije ovoga zahvata kada se s obje ruke odižu prema gore angulusi donje čeljusti.¹ Istovremeno se glava lagano zabacuje prema straga. Potrebno je napomenuti da su ovi zahvati mogući samo u situacijama kada postoji kontinuitet donje čeljusti. U protivnom, potrebno je jezik povući hvataljkom za jezik ili šavom jezika, čime se sprečava zapadanje baze jezika i posljedično zatvaranje dišnog puta.

Uz navedene osnovne zahvate, koriste se i gumeni ili plastični umeci za održavanje dišnog puta (engl. airway). Razlikujemo orofaringealne i nosne umetke. Razlikuju se po svojoj veličini, ovisno o tome koriste li se kod djece ili kod odraslih osoba. Orofaringealni airway postavlja se okrenut prema gore kroz usnu šupljinu do stražnje stjenke orofarinksa. Tada se rotira za 180⁰ i postavlja preko baze jezika, čime se ona odmiče od stražnje stjenke ždrijela i omogućuje prohodnost gornjeg dišnog puta. Kod ispravnog postavljanja, vršak umetka leži na donjem i stražnjem dijelu ždrijela. Nosni airway postavlja se kroz jednu od nosnih šupljina, pazeći pri tome da izbjegnemo šupljinu koja je eventualno sužena iskrivljenom nosnom pregradom.

Kod spontanog disanja potrebno je bolesnika priključiti na kisik da bi se omogućila oksigenacija vitalnih organa. To se može učiniti nosnim kateterom spojenim na kisik ili maskom koja ide preko lica. Početna ventilacija kisikom na masku je minimalno 5 L/min., a protok kisika može se regulirati ovisno o potrebi.²

Prijenosni balon s maskom za asistiranu ventilaciju koristiti se kod bolesnika koji ne diše ili kao pomoć u ventilaciji bolesnika koji spontano diše. Osoba koja manuelno ventilira bolesnika s tri prsta lijeve ruke odiže angulus mandibule, a palcem i kažiprstom priljubljuje masku uz lice. Desnom rukom stišće se balon i upuhuje zrak bolesniku u dišne putove. Poželjno je koristiti prozirnu Rendell Baker masku, da bi se na vrijeme uočilo eventualni povraćeni sadržaj, te aspiriralo i oslobodilo dišne putove.

Kod traumatiziranih bolesnika ili kod bolesnika koji ne dišu spontano potrebna je stalna kontrola dišnog puta. Neinvazivni postupci kontrole dišnog puta obuhvaćaju različite načine intubacije i ventilacije bolesnika. Invazivne postupke čine konikotomija i kirurška traheotomija. Preporučeni algoritam zbrinjavanja bolesnika prikazan je na Slici 1.



53v

Slika 1. Preporučeni slijed postupaka kod otežane intubacije bolesnika
Figure 1. Recommended procedure sequence with heavier patient intubation

Neinvazivni postupci

Endotrahealna intubacija

Kod bolesnika koji spontano ne diše, najbolje je izravnom laringoskopijom postaviti endotrahealni tubus i tako ventilirati bolesnika. Za intubaciju se koriste tubusi različitoga promjera, od 3 mm za novorođenčad, do 9 mm za odrasle osobe. Tubusi za odrasle imaju balončiće za napuhavanje (engl. cuff) kojima se tubus fiksira u traheji i onemogućava ulazak sekreta i krvi u donje dišne putove. Tubusi za malu djecu uglavnom su bez navedenog balončića, čime se onemogućava da napuhani balon pritiskom ošteti nježnu hrskavicu dječje traheje.

Za postavljanje tubusa linija usta, grkljana i traheje moraju biti u jednoj ravni. Preduvjet za to je fleksija vrata uz istovremenu ekstenziju glave unatrag. Za intubaciju se koriste zakrivljeni McIntosh laringoskop ili ravni Miller laringoskop. Laringoskop je predviđen isključivo za držanje u lijevoj ruci, dok se desnom rukom postavlja tubus u aditus grkljana. Kada se koristi zakrivljeni laringoskop, njime idemo kroz usnu šupljinu i ždrijelo do trenutka kada se vidi epiglotis. Tada vršak spatule laringoskopa leži u valekuli. Nježnom rotacijom ulijevo i odizanjem baze jezika, epiglotis se povlači nagore do trenutka dok se ne prikaže glotis. Iz desnoga dijela usne šupljine pripremljeni tubus se potiskuje desnom rukom u larinks i traheju.

Ako se koristi ravni laringoskop vršak spatule se postavlja ispod epiglotisa, koji se odiže. Laringoskop se povlači nagore da bi se tijekom intubacije prikazao ulaz u larinks.

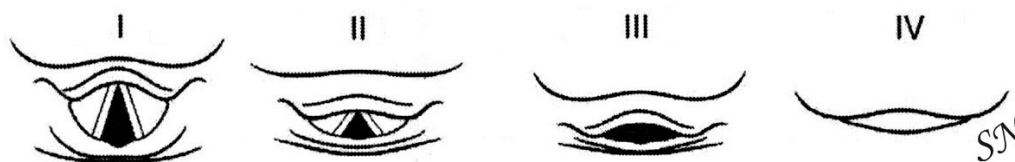Ako bolesnika ne uspijemo intubirati u roku od 15 do 20 sekundi, potrebno ga je ponovno ventilirati tijekom jedne minute, te nakon toga ponoviti intubaciju.² Sellich manevar je pritisak koji vrši asistent izvana na krikoid i time olakšava intubaciju. Nakon uspješne intubacije, potrebno je auskultacijom provjeriti ventiliranje bolesnika koje mora biti

simetrično na oba plućna krila. Ako je tubus dobro postavljen, potrebno je upuhati 5 do 10 cm³ zraka u balončić na tubusu, čime se tubus fiksira u traheji. Ispravno postavljeni tubus izvana se na lice bolesnika fiksira ljepljivom trakom.

Otežana intubacija

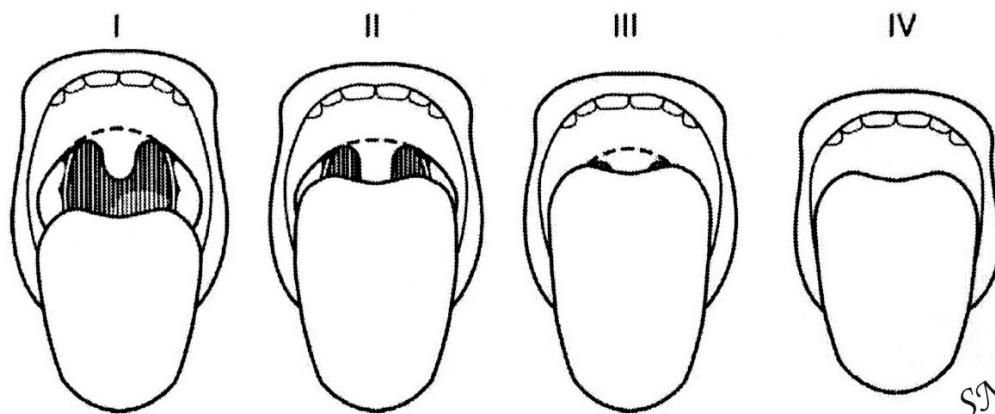
Otežana ili nemoguća intubacija može biti povezana s morfološkim promjenama prisutnim kod bolesnika, a nije rijetka kod djece oboljele od različitih sindroma. Djeca oboljela od Pierre Robin, Treacher Collins i Goldenhar sindroma, te mukopolisaharidoza, imaju karakterističnu retrognatiju i mikrognatiju, koja je uzrok otežane ili nemogućne intubacije.³ Ponekad otežana intubacija može nastati neočekivano i kod normalno razvijenog djeteta s proporcionalno razvijenim licem. Otežana intubacija klasificira se prema Cormack i Lehane⁴ skali kojom se opisuje stupanj prikazivanja glotisa izravnom laringoskopijom (Slika 2). Stupanj I je normalna vidljivost glotisa, stupanj II predstavlja vidljivu stražnju komisuru glotisa, kod stupnja III vidljiv je samo vrh epiglotisa, a kod stupnja IV glotis uopće nije vidljiv. Stupanj I i II mogu se intubirati izravnom laringoskopijom, dok se stupanj III i IV u pravilu ne mogu intubirati izravnom laringoskopijom.

Kod odraslih, teškoće prilikom intubacije mogu nastati kao posljedica smanjene mogućnosti otvaranja usta (interdentalna udaljenost). Degenerativne i reumatske promjene u temporomandibularnom zglobu, kao i loše sanirane traume čeljusti, te resekcije nakon odstranjenja zloćudnih intraoralnih tumora, mogu imati za posljedicu nemogućnost potpunog otvaranja usta. Ponekad je kod takvih bolesnika interdentalna udaljenost pri otvorenim ustima smanjena ispod jednog centimetra. Osim smanjene mogućnosti otvaranja usta, promijenjen odnos mekog nepca i jezika također može onemogućiti postavljanje tubusa u larinks i traheju. Promijenjen odnos mekog nepca i jezika klasificira se prema Mallampati skali⁵ (Slika 3).



Slika 2. Skala prikazivanja larinksa tijekom endotrahealne intubacije po Cormack i Lehane. Stupanj I vidljiv je cijeli glotis, stupanj II vidljiva je samo stražnja komisura, stupanj III vidi se vrh epiglotisa i stupanj IV strukture glotisa nisu vidljive.

Figure 2. Larynx illustration scale during tracheal intubation according to Cormack and Lehane. At level I the entire glottis is visible, at level II only the posterior commissure is visible, at level III the tip of the epiglottis is visible and at level IV glottis structures are not visible.



Slika 3. Odnos jezika i nepca kod orofaringoskopije po Mallampati. Stupanj I jasno su vidljivi nepčani lukovi, meko nepce i cijela uvula, stupanj II vide se meko nepce i dio uvule bez vrška, stupanj III vidi se meko nepce i baza uvule i stupanj IV vidi se tvrdo nepce naslonjeno na bazu jezika.

Figure 3. Tongue and palate relation in oropharyngoscopy according to Mallampati. At Level I the palate arches are clearly visible, soft palate and the entire uvula, at level II the soft palate is visible and part of the uvula without the tip, at level III the soft palate is visible and the uvula basis and at Level IV the hard palate leaning on the tongue base is visible.

Uobičajeno se kod bolesnika orofaringoskopski jasno vidi vršak uvule. Što jezik više zaklanja uvulu to intubacija postaje sve teža. Kod IV stupnja Mallampati klasifikacije, vidljivo je samo tvrdo nepce naslonjeno na bazu jezika.

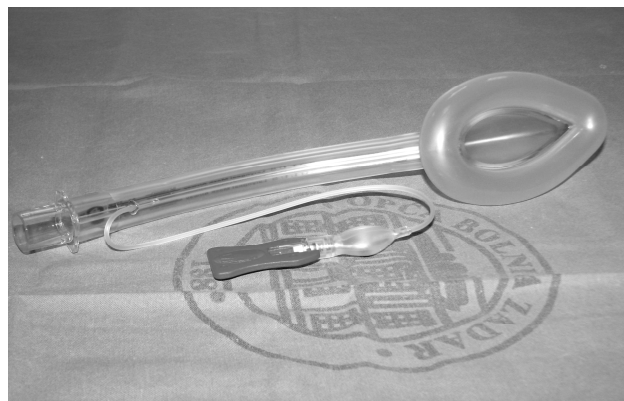Intubacija pomoću fiberskopa

Ako nismo u mogućnosti postaviti endotrahealni tubus, potrebno je pokušati intubaciju fiberskopom preko kojega je navučen tubus. Ovakvu intubaciju pokušavamo i u situacijama kada ne možemo niti djelomično prikazati glotis. Fiberskop nam omogućuje optičku kontrolu intubacije i postavljanje tubusa u željeni položaj. Dovoljno je tanak za prolaz kroz uske dječje dišne putove, te je osobito dobra alternativa za otežanu intubaciju kod male djece. Kamera koja je priključena na fiberskop povećava sliku i čini je znatno jasnijom na ekranu. Za uspješnu intubaciju, važno se držati središnje linije, prateći osnovne anatomske orijentire koji nas vode do larinksa (uvula, baza jezika, valekule, vrh epiglotisa, aritenoidi, glasnice). Fiberskop, za razliku od krutog laringoskopa, ne može odmaknuti jezik i meka tkiva koja ulaze u vidno polje i time otežavaju prikazivanje grkljana. Stoga se preporučuje ekstenzirati vrat, te povući jezik izvan usta hvataljkom za jezik. Ovime se postiže bolja preglednost tijekom intubacije.

Alternativni postupci intubacije

Kod nemogućnosti intubacije izravnom direkto-skopijom ili endotrahealnim tubusom s fiberskopom, koriste se alternativni postupci za ventiliranje bolesnika.

Laringealna maska (Slika 4) je u upotrebi već dvadesetak godina.⁶ Izrađuje se u različitim veličinama, za djecu i odrasle. Ona je zapravo tehnološki hibrid silikonske maske za lice i endotrahealnog tubusa. Postavlja se u hipofariks kojega potpuno zatvara, a maskom kroz koju se upuhuje zrak prekriva se aditus larinksa. Relativno je jednostavna za korištenje i ne iziskuje izravnu vizualizaciju gornjeg dišnog puta.

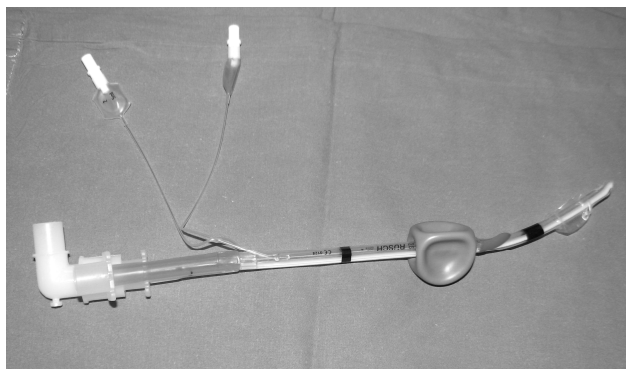


Slika 4. Laringealna maska
Figure 4. Laryngeal mask

Kroz radni kanal maske moguća je aspiracija sekreta ili korištenje fleksibilnog fiberskopa za prikazivanje larinksa i traheje. Ispravno postavljena laringealna maska omogućuje adekvatnu ventilaciju bolesnika, tako da postavljanje endotrahealnog tubusa i nije neophodno. U literaturi je opisana ventilacija bolesnika kroz laringealnu masku tijekom nekoliko dana.⁷ U slučajevima kada je laringealna maska prekratka, kroz njezin lumen se može uvesti uži tubus, koji izravno svojim distalnim krajem ulazi u larinks i traheju. Postavljanje laringealne maske otežano je ili nemoguće kod: tumora orofarinksa, hipofarinksa i larinksa ili kada epiglotis leži na stražnjoj stjenci ždrijela.³

Ako nismo u mogućnosti postaviti endotrahealni tubus ili laringealnu masku, možemo postaviti ezofagotrahealni tubus ili ezofagealni opturator. Takav tubus je dug oko 37 cm i otvoren je na proksimalnom kraju, a zatvoren na distalnom kraju. Na Slici 5 prikazan je tubus s jednim slijepim dužim krajem i drugom kraćom cijevi, koja završava otvorom kroz koji se upuhuje zrak. Na tubusu su dva balona. Donji balon fiksira tubus u jednjaku i sprečava regurgitaciju sadržaja iz želuca. Gornji balon zatvara orofarinks i nalazi se iznad mjesta gdje se upuhuje zrak. Time je onemogućen gubitak upuhnutog zraka. Dakle zrak se upuhuje kroz ezofagotrahealni tubus između gornjeg i donjeg balončića u larinks i traheju.

Kod postavljanja tubusa potrebno je flektirati glavu bolesnika, odnosno postaviti bolesnika u položaj u kome se postavlja nazogastrična sonda. Tubus se postavlja naslijepo, kroz usnu šupljinu, prateći prirodnu zakrivljenost ždrijela, izravno u jednjak. Nakon postavljanja tubusa potrebno je auskultacijom provjeriti da li se simetrično upuhuje zrak u oba plućna krila. Ako je tubus postavljen ispravno, potrebno je napuhati balončiće za fiksiranje tubusa s 30 cm³ zraka.



Slika 5. Ezofagotrahealni tubus
Figure 5. Esophagotracheal tubus

Nedostatak ezofagotrahealnog tubusa je to što je teško primjenjiv kod bolesnika s tumorom hipofarinksa, larinksa ili početnog dijela jednjaka.

Od alternativnih postupaka u anglosaksonskim zemljama, najčešće se koristi intubacija preko polurigidne gumene bužije.⁸ Ova metoda pokazala se efikasnom kod bolesnika s Pierre Robin sindromom⁹ i Forestier¹⁰ sindromom, te kod bolesnika sa smanjenom mobilnošću vratne kralježnice¹¹. Za takvu vrstu intubacije dobro je upotrijebiti zatvoreni laringoskop koji se inače koristi za direktnu intubaciju prednje komisure larinksa (Slika 6). Ovaj laringoskop ima bolje karakteristike od uobičajenih anestezioloških laringoskopa. Kao prvo, dovoljno je dugačak da dođe izravno do aditusa larinksa, ima dobro osvijetljenje vlastitim hladnim svjetlom, ovalnog je oblika na distalnom dijelu, tako da tupo odmiče tkiva i nerijetko može premostiti postojeći tumor, ako je lokaliziran u orofarinksu ili hipofarinksu. Također, kroz njegov lumen može se provući kruti aspirator kojim se znatno bolje odstranjuje tekući sadržaj iz dišnog puta.



Slika 6. Laringoskop za prednju komisuru koji se koristi i za alternativni postupak intubacije bolesnika
Figure 6. Laryngoscope for the front commissure used also for alternative intubation procedures in patients

Gumena bužija pokazala se kao dobro sredstvo za sondiranje dišnog puta. Prije korištenja dobro ju je ostaviti u hladnjaku da se izbjegne pretjerana fleksibilnost bužije. Njezini krajevi su zaobljeni, a dobro ih je i namazati lubrikantom, da bi se bužiji olakšao prolaz kroz laringoskop i dišne putove. Kada se bužija postavi u larinks, izvlači se laringoskop, a preko bužije kao vodilice, postavlja se uži tubus kojim se ulazi u grkljan i traheju.

Invazivni postupci

U slučaju nemogućnosti postavljanja endotrahealnog tubusa ili nekog drugog neinvazivnog načina ventilacije bolesnika, potrebno je učiniti konikotomiju ili kiruršku traheotomiju. Ovo je najčešće slučaj kod bolesnika s ozljedom vratne kralježnice, traumom lica i ličnih kostiju, frakturom grkljana i opstrukcijom gornjih dišnih putova tumorom ili stranim tijelom. Kod djece su ovakvi zahvati osobito rizični. Metoda izbora u hitnim stanjima je konikotomija, koja je najbrži i najjednostavniji zahvat. Potrebno je napipati krikotiroidni ligament, tj. ligamentum konikum, elastično područje između čvrstog hrskavičnog tiroida gore i krikoida dolje. Na tom mjestu najsigurnije je ubosti iglom 16 gauge, te aspirirati zrak praznom špricom. Ako smo aspiracijom dobili zrak, nalazimo se u dišnom putu. Moguće je kratkotrajno ventilirati bolesnika čistim kisikom i kroz zabodenu iglu.¹² Sada s obje strane zabodene igle horizontalno zarežemo nožem kožu, potkožje i krikotiroidni ligament, te proširimo rez. Kroz nastali otvor, stavljamo kanilu izravno u dišni put, te preko nje ventiliramo bolesnika. Tijekom sljedeća 24 sata, a najbolje odmah nakon stabilizacije bolesnika, potrebno je učiniti kiruršku traheotomiju.¹³ Time preveniramo oštećenje krikoida, koje za posljedicu ima ožiljno zarastanje i nastanak trajne stenoze dišnoga puta.¹⁴

Kirurška traheotomija radi se horizontalnim rezom kože i potkožja iznad juguluma, te odmicanjem mekih tkiva i istmusa štitnjače od traheje. Nakon prikazivanja ogoljele traheje, vrši se otvaranje u visini drugog do četvrtog trahealnog prstena. Formira se Bjork hrskavični lapen prednje stijenke traheje, koji se šavom fiksira za potkožje.¹⁵ Kroz načinjeni otvor postavlja se trahealna kanila izravno u traheju. Preko lapena moguće je brzo i jednostavno mijenjati kanilu kod bolesnika.

Literatura

1. Benumof JL. Airway management: principles and practice. St. Louis, Mosby, 1996.
2. Niehaus MA, Brinker D. Airway management. In: Cahill BS, Balskus M. ed. Intervention in Emergency Nursing. The First 60 minutes. Rockville, Aspen Publishers, Inc., 1986:101-122.
3. Busoni P, Fognani G. Failure of the laryngeal mask to secure the airway in a patient with Hunter's syndrome mucopolysaccharidosis type II). Paediatr Anaesth. 1999;9:153-155.
4. Cormack RS, Lehane J. Difficult tracheal intubation in obstetrics. Anesthesiology 1984;39:1105-1111.
5. Mallampati SR, Gatt SP, Gugino LD et al. A clinical sign to predict difficult tracheal intubation: A prospective study. Can Anaesth Soc J. 1985;32:429-434.
6. Brain AI. The laryngeal mask-A new concept in airway management. Br J Anaesth. 1983;55:801-805.
7. Bucx MJ, Grolman W, Kruisinga FH et al. The prolonged use of the laryngeal mask airway in a neonate with airway obstruction and Treacher Collins syndrome. Paediatr Anaesth. 2003;13:530-533.
8. Detave M, Shiniara M, Leborgne JM. Use of Eschmann's gum elastic bougie in difficult orotracheal intubation, an audit over eight years of clinical practice. Ann Fr Anesth Reanim. 2008;27:154-157.
9. Semjen F, Bordes M, Cros AM. Intubation of infants with Pierre Robin syndrome: the use of the paraglossal approach combined with a gum-elastic bougie in six consecutive cases. Anaesthesia. 2008;63:147-150.
10. Satomoto M, Adachi YU, Sato S. Safe intubation with a gum-elastic bougie in a patient with Forestier's disease. J Anaesth. 2007;21:519-520.
11. Komatsu R, Kamata K, Hoshi I, Sessler DI, Ozaki M. Airway scope and gum elastic bougie with Macintosh laryngoscope for tracheal intubation in patients with simulated restricted neck mobility. Br J Anaesth. 2008;101:863-869.
12. Weymuller EA. Acute airway management. In: Cummings CW, Fredrickson JM, Harker LA, Krause CJ, Schuller DE, ed. Otolaryngology-Head and Neck Surgery 2.ed. St. Louis: Mosby Year Book; 1993; str. 2382-2395.
13. Bumber Ž, Katić V, Nikšić Ivančić M, Pegan B, Petric V, Šprem N. Otorinolaringologija. Zagreb: Naklada Ljevak; 2004.
14. Nikšić M. Bolesti traheje i broncha. U: Padovan I, Kosoković F, Pansini M, Poljak Ž, ur. Otorinolaringologija. Zagreb: Školska knjiga; 1990; str. 343-358.
15. Pratt LW, Ferlito A, Rinaldo A. Tracheotomy: historical review. Laryngoscope. 2008;118:1597-1606.