

Prikaz bolesnika sa sinkronim tumorom rektuma i sigme

Patient with synchronic rectal tumour and sigma presentation

**Zvonimir Glumpak, Zlatko Mihaldinec, Anto Dominković,
Ivica Škrlec, Ninoslav Budinski***

Med Jad 2009;39(3-4):99-101

Prikaz bolesnika

Bolesnik star 77 godina zaprimljen je na Interni odjel Opće bolnice Zabok u Hitnoj službi radi rektalnog krvarenja. Zadnjih šest mjeseci patio je od opstipacije, a tri mjeseca prije prijema ambulantno je verificirana sideropenična anemija koja je liječena preparatima željeza per os. Unatrag mjesec dana pred prijam bolesnik je primjećivao svježu krv u stolici.

Apetit za jelo bio je uredan i nije bilo gubitaka na tjelesnoj težini. Unatrag deset godina boluje od šećerne bolesti, a glikemiju je regulirao inzulinom.

Prije pet godina verificirana je i arterijska hipertenzija, zbog čega je neredovito uzimao ACE inhibitor. Majka je bolovala od raka debeloga crijeva.

Kod prijama pacijent je bio afebrilan, eupnoičan, koža i vidljive sluznice su slabije prokrvljeni, dobre je osteomuskularne građe i uhranjenosti.

Pluća: auskultatorno je normalan šum disanja.

Srce: akcija je ritmična, tonovi su jasni, RR 130/70 mmHg.

Trbuh: mekan, bezbolan, jetra se palpira rubom, slezena nije palpabilna, lumbalne lože nisu bolne na sukusiju.

Ekstremiteti: edema nema.

Nalazi:

KRVNA SLIKA: SE 104/1h mm E 3,58 T/L
Hgb 95 g/l HTC 0,28 l/l MCV 79,9 fl trombociti
166 g/l K 4,7 mmol/l urea 10,1 mmol/l kreatinin
143 umol/l bilirubin 7,0 umol/l ALT 12 U/L GUK
15,0 mmol/l CEA 39 ng/ml Fe 6,6 umol/l UIBC
49,6 umol/l TIBC 56,2 umol/l

EKG: sinus ritam, frekvencija 84/min.

RTG SRCA I PLUĆA – pojačan bronhovaskularni crtež parahilarno i parakardijalno.

ABDOMEN NATIVNO – nema patoloških aerolikvidnih razina, nešto zraka u području ileocekalne regije, te u aboralnom kolon-transverzumu i lijenalnoj fleksuri.

UZV GORNJEG ABDOMENA – obilniji meteorizam, jetra je homogena strukture parenhima bez fokalnih lezija, nema povećanih limfnih čvorova oko velikih krvnih žila trbuha.

GASTROSKOPIJA – U antralnom dijelu želuca nekoliko akutnih erozija, a u bulbusu dvanaesnika polip promjera 10 mm

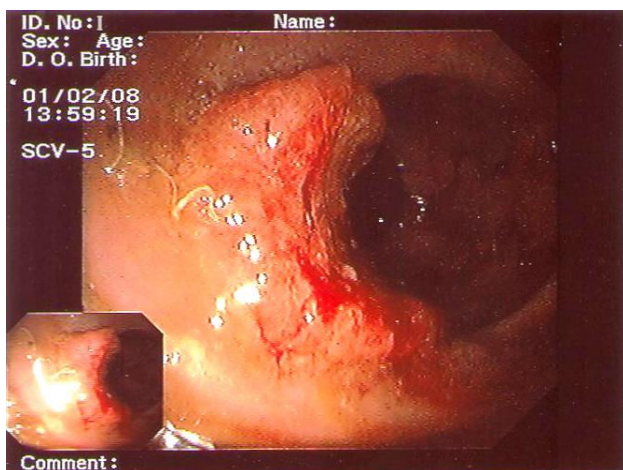
PHD NALAZ: materijali su uzorci sluznice dvanaesnika čiji pokrovni epitel ponegdje pokazuje znakove lake do srednje teške displazije.

KOLONOSKOPIJA – na 20 cm od anokutane granice ezgulcerirana ekspanzivna tvorba promjera 3-4 cm (Slika br. 1. uzete biopsije – PHD: Adenocarcinoma) i taj dio uredno pasira kolonoskop, na 30 cm od anokutane granice infiltrativno proliferativni proces koji cirkularno zahvaća crijevo i sužava ga na promjer manji od promjera kolonoskopa (Slika br. 2 uzete biopsije – PHD: Adenocarcinoma).

* **Opća bolnica Zabok**, Odjel interne medicine (Zvonimir Glumpak, dr. med., Zlatko Mihaldinec, dr. med., Anto Dominković, dr. med., Ivica Škrlec, dr. med.)

Adresa za dopisivanje / *Correspondence address*: Zvonimir Glumpak, dr. med., spec. internist, gastroenterolog, Opća bolnica Zabok, Odjel interne medicine, Bračak 8, 49210 Zabok; Tel. 049/204-000

Primljeno / *Received* 2008-04-11; Ispravljeno / *Revised* 2009-02-05; Prihvaćeno / *Accepted* 2009-04-15



Slika 1. Kolonoskopija – rektalni tumor
Figure 1. Colonoscopy – rectal tumour

Obzirom da drugi tumorski proces sužava crijevo na promjer manji od promjera endoskopa, nije bilo moguće ići proksimalno, pa je učinjena irigografija da se vide osobine tog tumora i da se pregleda ostali dio crijeva.

IRIGOGRAFIJA – Na 30 cm od anokutane granice suženje u dužini od oko 6 cm najužim lumenom od 15 mm, u preostalom dijelu ne nalazi se patoloških niti patoloških intraluminalnih tvorbi.

Bolesnik je premješten na kirurški odjel, gdje je učinjena resekcija rektosigmoidalnog kolona s termino-terminalnom anastomozom.

PHD NALAZ RESECIRANOG CRIJEVA:

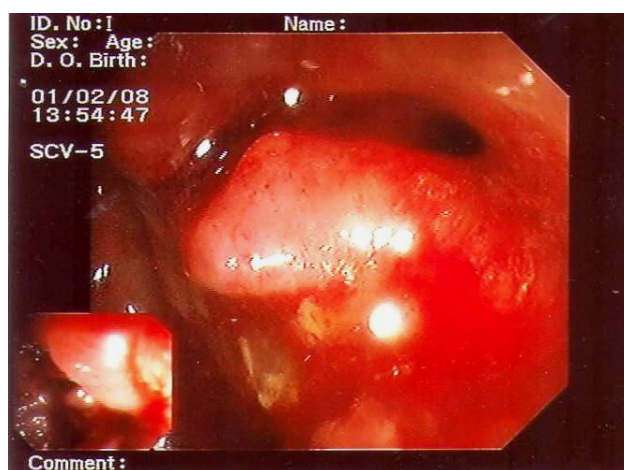U zaprimljenom materijalu segment debeloga crijeva, duljine 43 cm s okolnim masnim tkivom. Na 3 cm od jednog resekcijskog ruba na sluznici je vidljiv neoštro ograničen, egzulceriran tumor duljeg promjera, oko 43 mm, koji zadebljava stijenku.

Opisani tumor građen je od atipičnih žlijezdanih tvorbi i upalno infiltrativne vezivne strome, a prožima stijenku crijeva čitavom debljinom.

Na 7,5 cm od opisanog tumora na sluznici crijeva, vidljiv je još jedan neoštro ograničen, egzulceriran tumor, duljeg promjera oko 70 mm, koji zadebljava stijenku i širi se u okolno masno tkivo.

Opisani tumor građen je od atipičnih žlijezdanih tvorbi i upalno infiltrativne vezivne strome – tumorsko tkivo prožima sve slojeve stijenke crijeva i infiltrira u masno tkivo uz crijevo.

U masnom tkivu uz crijevo nađeno je dvadeset limfnih čvorova duljeg promjera od 3 do 11 mm. U jednom limfnom čvoru vidljivo je metastatsko adenokarcinomsko tkivo.



Slika 2. Kolonoskopija – tumor sigme
Figure 2. Colonoscopy – sigmal tumour

U resekcijskim rubovima ne nalazi se tumora.

Operacija je protekla uredno, kao i postoperativni tijek bolesti. Bolesnik je upućen onkologu radi provođenja kemoterapije.

Rasprava

U Hrvatskoj je rak debeloga crijeva drugi karcinom po učestalosti – u muškaraca iza raka pluća, a u žena iza raka dojke.

Među tumorima probavnoga sustava nalazi se na prvom mjestu.

U etiologiji bolesti na prvom je mjestu način prehrane. Prehrana s mnogo životinjskih masti i mesa (osobito crvenoga), a s malo vlakana, nosi visoki rizik obolijevanja.

Protektivno djelovanje imaju voće i povrće, beta karoten, vitamini E i C, kalcij i selen.

Genski čimbenici također imaju značajnu ulogu u nastanku kolorektalnog karcinoma.

Interakcija faktora okoliša i genskih faktora odgovorna je za nastanak karcinoma debeloga crijeva. I majka našeg pacijenta bolovala je od karcinoma debeloga crijeva.

Predodređujući faktori su dob iznad 50 godina, ulcerozni kolitis, Chronova bolest, polipi debeloga crijeva, a značajna je i mogućnost pojave metakronog (drugog) tumora kod bolesnika operiranih zbog kolorektalnog karcinoma. Većina karcinoma debeloga crijeva nastaje iz adenoma razvojem različitih stupnjeva displazije do jasno definiranog invazivnog adenokarcinoma (adenom karcinomska sekvenca).

Adenokarcinom čini 95% svih tumora kolorektuma. Zadnjih dvadesetak godina raste učestalost tumora u desnoj polovici kolona, a sukladno tome smanjuje se broj tumora u lijevoj polovici. Najčešća

je zastupljenost u rektumu, rektosigmoidnom prijelazu i sigmi (oko 55%), cekumu (oko 25%), poprečnom crijevu (oko 15%) i silaznom kolonu (oko 5%).

U 3-5% slučajeva mogu se javiti sinkroni tumori, odnosno dva ili više primarnih tumora odvojenih zdravim dijelom crijeva. Sinkroni tumori javljaju se neovisno jedan o drugome i nisu posljedica metastatskog širenja. Češći je slučaj da je jedan tumor u proksimalnom, a drugi u distalnom dijelu crijeva.

Najčešći simptom bolesti su krvarenje, abdominalna bol i promjene u načinu pražnjenja stolice.

Od testova ranoga otkrivanja raka debeloga crijeva u širokoj je uporabi test okultnog fekalnog krvarenja (Hemoccult Gvajakov test). Genetsko testiranje danas se još ne ubraja u široko primjenjivane metode ranoga otkrivanja raka debeloga crijeva.

U svakodnevnoj kliničkoj praksi kolonoskopija je zlatni standard u dijagnostici manifestne bolesti. Bolesnicima kojima je dijagnosticiran tumor debeloga crijeva uvijek treba pregledati debelo crijevo radi mogućnosti pojave sinkronoga tumora, pa ukoliko zbog suženja kolonoskopom nije moguće doći u proksimalne dijelove crijeva, treba primijeniti neku od alternativnih dijagnostičkih metoda (irigografija s dvostrukim kontrastom ili virtualna kolonoskopija).

Osnovni terapijski pristup je kirurški koji može biti radikalni ili palijativan.

U određivanju stadija bolesti posebnu funkciju ima Dukes klasifikacija i njezine modifikacije.

Podjednako značenje ima i TNM klasifikacija. U bolesnika stadija Dukes B i C, poslijeoperativno se primjenjuje adjuvantna kemoterapija, a u bolesnika s karcinomom rektuma i radioterapija. Liječenje lokalno uznapredovale (inoperabilne) bolesti redovito je citostatsko, katkada kombinirano sa zračenjem. Posebice u bolesnika s karcinomom rektuma.

Uspješnost liječenja ovisi o rano postavljenoj dijagnozi, što osobito ističe važnost programa za rano otkrivanje bolesti.

Probir podrazumijeva testiranje asimptomatskih osoba visokoga rizika.

U osoba starijih od 50 godina pregled stolice na okultno krvarenje i digitorektalni pregled trebalo bi provoditi jednom godišnje, parcijalnu kolonoskopiju (rektosigmoidoskopiju) svakih 5 godina, a totalnu kolonoskopiju svakih 10 godina.

Literatura

1. Rosandić M. Rak debelog crijeva. U: Vucelić B., ur. Gastroenterologija i hepatologija. Zagreb: Medicinska naklada: 2002, str. 895-909.
2. Vucelić B. Sprječavanje i rano otkrivanje kolorektalnog karcinoma. JAMA-Hr: 2006, str. 1-32.
3. Rectal cancer. NCCN-Clinical Practice Guidelines in Oncology V.2.2006, str. 1-32.
4. Devita, Hellman S, Rosenbeg S. Cancer: Principles & Practice of Oncology, Philadelphia: Lippincott Williams & Wilkins, 2005.
5. T. Brkić, M. Gragić: Kolorektalni karcinom. Medicus 2006;15:89-97.