

Keratoplastika danas

Dean Šarić, Miljenka Martinović, Zdravko Mandić

Klinika za očne bolesti, KB "Sestre milosrdnice" Zagreb

SAŽETAK Presađivanje rožnice metoda je izbora liječenja bolesti rožnice s ciljem da se poboljša vidna oštrina, olakšaju i smanje bolovi, te da se zaštite unutarnje strukture oka. Tradicionalna metoda, perforativna keratoplastika, sve se više nadopunjuje novijim metodama koje rezultiraju manjim postoperativnim komplikacijama. S obzirom na ključne probleme perforativne keratoplastike: postoperativni astigmatizam i odbacivanje transplantata, došlo se na ideju presađivanja slojeva koji su zahvaćeni patološkim procesom s ciljem da se sačuva zdravo tkivo rožnice, te se na taj način smanji broj postoperativnih komplikacija. Uvodi se specijalna laserska tehnologija u kirurgiju transplantacije

KLJUČNE RIJEČI astigmatizam; bolesti rožnice; odbacivanje transplantata; keratoplastika, perforativna; poslijeoperacijske komplikacije

Transplantacija rožnice omogućuje zamjenu tkiva rožnice, oštećenog patološkim procesom ili ozljedom, za zdravo tkivo donorske rožnice. Oštećena rožnica onemogućuje funkcionalnu vidnu oštrinu, te je često neophodno zamijeniti bolesno tkivo zdravim transplantatom.¹

Keratoplastika se u oftalmološkoj praksi izvodi rutinski. U usporedbi sa ostalim transplantacijama tkiva i organa, najbolje rezultate pokazuje upravo transplantacija rožnice. Procjenjuje se da se u Sjedinjenim Američkim Državama učini više od 40.000 keratoplastika godišnje. Potrebe u Hrvatskoj procjenjuju se na oko 300-350 keratoplastika godišnje. Odbacivanje tkiva bilježi se kod oko 21% slučajeva, no ovaj postotak moguć je samo uz odgovarajuću skrb protiv odbacivanja transplantata.²

Indikacije za keratoplastiku su različite. U svakodnevnoj praksi najčešće indikacije su bulozna keratopatija kao komplikacija operacije katarakte, te uznapredovali keratokonus. Ostale indikacije su zamucenje rožnice nakon infekcija kao što su herpes i druge teške upalne bolesti, komplikacije nakon zahvata refrakcijske kirurgije, kemijske opekline i ozljede oka.³

PERFORATIVNA KERATOPLASTIKA

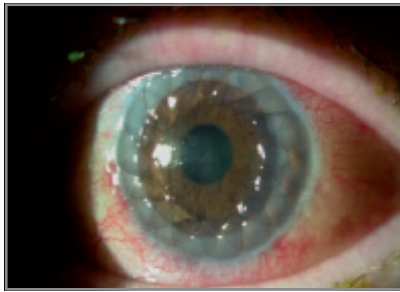
Perforativna keratoplastika je tradicionalna metoda presađivanja svih slojeva rožnice. Puna debljina rožnice primaoca se ukloni, te se transplantira donorska rožnica. Transplantat se učvršćuje šavovima koji se skidaju nakon otprilike godinu dana (slika 1-3). U novije vrijeme prakticira se upotreba *femtosecond* lasera koji se pokazao kao siguran, precizan i efektan pri izvođenju reza tijekom perforativne keratoplastike. Laser koristi računalo da omogući vrhunsku preciznost za podudarnost oblika

uklonjenog i donorskog tkiva. Prema novim studijama, upotreba istoga također rezultira boljom vidnom oštrinom i bržim oporavkom pacijenta. Laser predstavlja veliki izazov za nova tehnologijska dostignuća i već se radi na ostalim detaljima u proširenju primjene istoga. Naime, planira se upotreba novih oblika i vrsta incizije pomoću lasera.^{4,5}

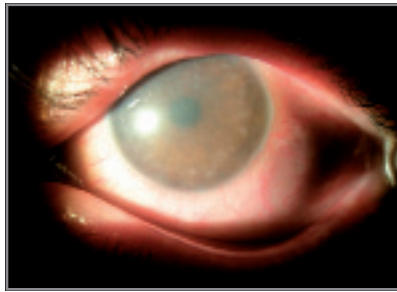
Postoperativne komplikacije većinom se javljaju u periodu od jednog mjeseca do pet godina nakon operacije. Od ranih komplikacija najčešće se susrećemo s plitkom prednjom sobicom, perzistirajućim defektima epitela i infekcijama. Kasnije komplikacije uključuju sekundarni glaukom, astigmatizam, cistoidni makularni edem, te recidiv inicijalne bolesti na donorskom tkivu. Najteža i najčešća komplikacija je odbacivanje transplantata.⁶ Osnovni znakovi odbacivanja javljaju se u smislu crvenila, fotofobije, smanjenja vidne oštrine i boli. U najranijoj fazi, prvog postoperativnog dana, javlja se zamucenje rožnice koje je najčešće uzrokovano oštećenim donorskim endotelom ili intraoperativnom traumom.⁷ Kasnije komplikacije uglavnom su rezultat imunološkog odbacivanja tkiva. Unutar prvih šest mjeseci javlja se 50% slučajeva, a većina se ostalih slučajeva javlja unutar prve godine postoperativnog razdoblja. Terapija uključuje lokalne kortikosteroide svakih sat vremena i parabolbarne steroidne injekcije, a u težim slučajevima i sistemsku upotrebu medikamenata. Ukoliko navedena terapija nije dostatna, indicira se rekeratoplastika. Nažalost, postotak odbacivanja tkiva raste s brojem keratoplastika učinjenih na istom pacijentu.⁸

LAMELARNA KERATOPLASTIKA

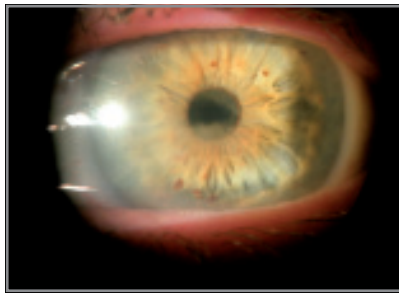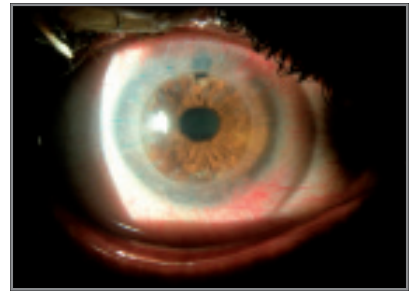
Kao najnovija metoda presađivanja rožnice sve se češće koristi lamelarna keratoplastika. Tijekom ovakve



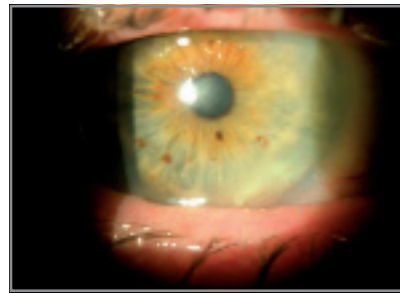SLIKA 1. Perforativna keratoplastika



SLIKA 2. i 3. Obostrana keratopatija, jedno oko nakon perforativne keratoplastike



SLIKA 4. i 5. Obostrana keratopatija, jedno oko nakon lamelarne keratoplastike



operacije zamjenjuju se samo oštećeni slojevi rožnice (slika 4 i 5). Ovisno o slojevima rožnice koji se presađuju razlikuje se prednja i stražnja lamelarna keratoplastika. Postupak je tehnički zahtjevniji od perforativne keratoplastike, no velika prednost ove metode u odnosu na perforativnu keratoplastiku je minimalni rizik odbacivanja tkiva i postoperativnog astigmatizma. Čuvanje tkiva domaćina čini operaciju sigurnijom i smanjuje mogućnosti komplikacija.⁹

Preciznosti metode doprinosi sve češća upotreba *femtosecond* lasera. Laser se programira tako da napravi glatke i precizne lamelarne rezove na bilo kojem sloju rožnice. Rizik nepravilnog reza i mikroperforacije je sveden na minimum. Bolja podudarnost transplantata i tkiva domaćina smanjuje vjerojatnost pomaka transplantata u postoperativnom periodu, a glatka površina između dva tkiva poboljšava rezultate vidne oštine.¹⁰⁻¹²

Prednja lamelarna keratoplastika (*Deep Anterior Lamellar Keratoplasty* – DALK) najnoviji je izbor u terapiji keratokonusa i drugih patoloških procesa prednjeg dijela rožnice. DALK se smatra naprednijom alternativom liječenja u odnosu na perforativnu keratoplastiku. Prednja lamelarna keratoplastika je metoda kojom se mijenjaju prednji i srednji slojevi patološke rožnice zdravim donorskim tkivom, pri čemu se zadržavaju Descemetova membrana i endotel. Indikacije za DALK su prednje distrofije rožnice, ožiljci i keratokonus. Značajna prednost ove kirurške metode je minimalan rizik za odbacivanje tkiva i brzi oporavak vidne oštine, te smanjenje postoperativnog astigmatizma zbog ranijeg skidanja šavova. S obzirom na nova istraživanja, predviđa se upotreba novootkrivenih lijekova koji bi se koristili prvih nekoliko postoperativnih dana, a utjecali bi na maksimalni porast vidne oštine koji se može postići ovom kirurškom tehnikom.¹³

Stražnja lamelarna keratoplastika (*Deep Lamellar Endothelial Keratoplasty* – DLEK) predstavlja još jednu alternativnu metodu liječenja u odnosu na perforativnu keratoplastiku. Tehnika se prvi put spominje 1998.¹⁴ Indicira se kod pacijenata sa disfunkcijom endotela, a prakticira se unatrag nekoliko godina. Za razliku od presađivanja transplantata pune debljine kod perforativne keratoplastike, metodom stražnje lamelarne keratoplastike zamjenjuje se samo stražnji sloj rožnice, endotel. Incizijom kroz rožnicu učini se transplantacija endotela i nema potrebe za postavljanjem šavova da bi se učvrstilo donorsko tkivo.¹⁵ Nedostatak šavova znatno smanjuje rizik za postoperativni astigmatizam, no javljaju se komplikacije u smislu pomaka transplantata i gubitka endotelinih stanica.

DSEK (*Descemet Stripping Endothelial Keratoplasty*) je metoda u kojoj se oljušti Descemetova membrana specifičnom metodom. DSEK je nešto jednostavnija metoda od DLEK metode, uglavnom dovodi do boljih rezultata u smislu bolje vidne oštine. Od komplikacija se najčešće javlja pomak transplantata.¹⁶

DSAEK (*descemet stripping automated endothelial keratoplasty*) se radi uz pomoć mikrokeratoma kojim se disecira donorsko tkivo. Rez se pomoću instrumenta učini vrlo precizno duboko unutar strome. Ova metoda je metoda izbora za liječenje defekata endotela.¹⁷

Komplikacije lamelarne keratoplastike razlikuju se od komplikacija tradicionalne metode, perforativne keratoplastike. Iako kod prednje lamelarne keratoplastike nalazimo slične komplikacije, postoperativni astigmatizam i odbacivanje transplantata, one se javljaju u znatno manjem postotku. Kod stražnje lamelarne keratoplastike susrećemo se s gubitkom endotelinih sta-

nica i dislokacijom transplantata. Bilježi se prosječni gubitak do čak 25% endotelnih stanica 6 mjeseci nakon operacije, a događa se kod oko 8% pacijenata.¹⁸ Pomak transplantata javlja se kod 8,8-15,6% pacijenata, ovisno o metodi lamelarne keratoplastike koja je učinjena.¹⁹

ZAKLJUČAK

Zahvaljujući novim instrumentima i novim kirurškim metodama liječenja bolesti rožnice sve je više pozitiv-

nih rezultata u terapiji, a sve je manje postoperativnih komplikacija. Najnovija metoda keratoplastike, lamelarna keratoplastika, dovodi do značajno boljih rezultata liječenja, a neželjene komplikacije, prvenstveno odbacivanje transplantata i postoperativni astigmatizam, javljaju se u sve manjem postotku. Napretkom kirurških tehnika i medikamentoznog liječenja za očekivati je da u doglednoj budućnosti u cijelosti riješimo problem slabovidnosti uzrokovane bolestima rožnice.

Keratoplasty today

SUMMARY Corneal transplantation is the method of choice in the treatment of corneal diseases with the purpose to improve visual acuity, alleviate the pain and protect the internal structures of the eye. Penetrating keratoplasty has been the standard of care for treating corneal failure for many years. Recently, it has been complemented by new methods that result in lower rate of postoperative complications. The main problems associated with penetrating keratoplasty, such as postoperative astigmatism and graft rejection, may be circumvented by the new methods including lamellar keratoplasty, where only the defective layer is replaced by new donor graft and healthy corneal tissue is preserved. These new keratoplastic techniques have lowered the rate of complications, postoperative astigmatism and graft rejection. A new laser technology that is being introduced results in better visual outcomes and lower postoperative complication rates.

KEY WORDS astigmatism; corneal diseases; graft rejection; keratoplasty, penetrating; postoperative complications

LITERATURA

1. Kanski Jack J. Clinical ophthalmology: A systematic approach. Butterworth Heinemann 2003;145-6.
2. Rapuano CJ, Cohen EJ, Brady SE et al. Indications for and outcomes of repeat penetrating keratoplasty. Am J Ophthalmol 1990;109:689-95.
3. Ghosheh FR, Cremona F, Ayres BD, et al. Indications for penetrating keratoplasty and associated procedures, 2001-2005. Eye Contact Lens 2008;34(4):211-4.
4. Ertan A, Kauburoglu G. Intacs implantation using a femtosecond laser for management of keratoconus: Comparison of 306 cases in different stages. J Cataract Refract Surg 2008;34(9):1521-6.
5. Wylegala E, Milka M, Tarnawska D, Dobrowolski D. Femtosecond laser application in keratoplasty - current view. Klin Oczna 2008;110(4-6):207-10.
6. Maeno A, Naor J, Lee HM, et al. Three decades of corneal transplantation: indications and patient characteristics. Cornea 2000;19:7-11.
7. Mamalis N, Anderson CW, Kreisler KR, et al. Changing trends in the indications for penetrating keratoplasty. Arch Ophthalmol 1992;110:1409-11.
8. Pineres O, Cohen EJ, Rapuano CJ, Laibson PR. Long-term results after penetrating keratoplasty for Fuchs' endothelial dystrophy. Arch Ophthalmol 1996;114:15-8.
9. Shi W, Wang T, Zhang J, Zhao J, Xie L. Clinical Features of Immune Rejection After Corneal Transplantation. Am J Ophthalmol 2008 Aug 14.
10. Soong HK, Malta JB, Mian SI, Juhasz T. Femtosecond laser-assisted lamellar keratoplasty. Arq Bras Oftalmol 2008;71(4):601-6.
11. Soong HK, Mian S, Abbasi O, Juhasz T. Femtosecond laser-assisted posterior lamellar keratoplasty: initial studies of surgical technique in eye bank eyes. Ophthalmology 2005;112(1):44-9.
12. Marchini G, Mastropasqua L, Pedrotti E, Nubile M, Ciancaglini M, Sbabo A. Deep lamellar keratoplasty by intracorneal dissection: a prospective clinical and confocal microscopic study. Ophthalmology 2006;113(8):1289-300.
13. The future looks brighter for corneal transplants. Johns Hopkins Med Lett Health After 50. 2008;20(5):4-5.
14. Melles GR, Eggink FA, Lander F, et al. A surgical technique for posterior lamellar keratoplasty. Cornea 1998;17:618-26.
15. Fogla R, Padmanabhan P. Initial results of small incision deep lamellar endothelial keratoplasty (DLEK). Am J Ophthalmol 2006;141:346-51.
16. Melles GR, Wijdh RH, Nieuwendaal CP. A technique to excise the descemet membrane from a recipient cornea (descemetorhexis). Cornea 2004;23:286-8.
17. Price FW Jr, Price MO. Descemet's stripping with endothelial keratoplasty in 200 eyes: early challenges and techniques to enhance donor adherence. J Cataract Refract Surg 2006;32:411-8.
18. Terry MA, Ousley PJ. Replacing the endothelium without corneal surface incisions or sutures: the first United States clinical series using the deep lamellar endothelial keratoplasty procedure. Ophthalmology 2003;110:755-64.
19. Terry MA, Ousley PJ. Deep lamellar endothelial keratoplasty: early complications and their management. Cornea 2006;25:37-43.

ADRESA ZA DOPISIVANJE

Mr. sc. Dean Šarić, dr. med.
Klinika za očne bolesti, KB Sestre milosrdnice
Vinogradska 29, 10000 Zagreb
E-mail: bbb.dean@usa.net
Telefon: +385 1 3787 380