

Apsces vrata uzrokovan infekcijom salmonelom – Prikaz slučaja

Neck abscess caused by salmonella infection – Case report

Dražen Shejbal, Marko Grgić, Robert Trotić, Mihael Ries*

Sažetak

Rijetke su infekcije salmonelom van gastrointestinalnog područja, a salmonelom uzrokovan apsces vrata još je rjeđi. U svjetskoj literaturi pronašli smo 15 opisanih slučajeva. Svi opisani slučajevi kao predisponirajući čimbenik imali su onkološku bolest ili dijabetes. Prikazan je slučaj 53-godišnje pacijentice s apscesom vrata, u koje je dijabetes bio loše reguliran; samo glibenklamid tabletama. Bolest je počela povišenom temperaturom i oticanjem desne strane vrata, 10 dana prije prijema u bolnicu. Unatoč uzimanju azitromicina, cefalexina i medazola, otekline je postajala veća, a opće stanje bolesnice sve teže. Bolesnica prije početka bolesti nije imala nikakvih gastrointestinalnih simptoma, povećanih limfnih čvorova ili zubobolje. Apscesna šupljina je ispražnjena, a kultivacijom je gnoj bio pozitivan na *Salmonellu enteritidis*. Bolesnica je prebrodila kritično razdoblje ordiniranim antibiotskim liječenjem po antibiogramu, pravilnom i intenzivnom njegovom rane, te regulacijom šećerne bolesti. Pacijentica je dobrog općeg stanja otpuštena 4 tjedna po hospitalizaciji.

Ključne riječi: salmonela, vrat, apsces

Summary

Salmonella infections outside the gastrointestinal tract are rare, but abscess of the head and neck caused by salmonella are even more uncommon. There are only 15 focal head and neck abscesses reported in world literature. All the described cases had the predisposed factor of oncological diseases or diabetes. The case of a 53-year-old female patient is shown, with poorly controlled diabetes mellitus, with occasionally used glibenclamide tablets. The disease started with right sided anterior mass and fever. The mass was first noticed 10 days prior to admission in hospital and became progressively larger and more tender. She used azitromicin, cephalexin and medazol but the neck mass became progressively larger and more tender. She denied having had any previous GI, lymphadenopathy disease or toothache. A CT scan was performed, and after eruption approximately 5 ml of pus was obtained and cultured. After 24 hours, pus cultures were positive for *Salmonella enteritidis*. No other organisms were recovered. Salmonella was sensitive to amoxicillin+clavulonate and gentamicin, and the therapy with these agents began with parenteral insulin. The patient had overcome the critical period by being treated with antibiotics according to antibiogram, proper and intensive care of lesion and diabetes regulation. The patient was in a good general state and discharged 4 weeks later.

Key words: salmonella, neck, abscess

Med Jad 2010;40(1-2):45-47

Uvod

Apsces vrata u najvećem broju slučajeva uzrokovan je streptokoknom infekcijom, slijede uzročnici *Staphylococcus epidermidis*, *Staphylococcus aureus* i *Bacteroides spp.*^{1,2} Anaerobni uzročnici mogu se naći miješani s aerobnima u oko 50% slučajeva dubokih apscesa vrata, dok su samostalne infekcije anaerobima rjeđe (oko 20%). *Prevotella*, *Fusobacterium spp.*, i *Actinomyces spp.*, najčešći su

* **Opća županijska bolnica Pakrac**, ORL djelatnost (mr. sc. Dražen Shejbal, dr. med.); **Klinička bolnica Sestre milosrdnice**, Odjel za ORL i kirurgiju glave i vrata (dr. sc. Marko Grgić, dr. med., prof. dr. sc. Robert Trotić, dr. med., mr. sc. Mihael Ries, dr. med.)

Adresa za dopisivanje / *Correspondence address:*
Dražen Shejbal, OŽB Pakrac, ORL djelatnost, Bolnička 68,
34550 Pakrac, E-mail adresa: dr.azen@vip.hr

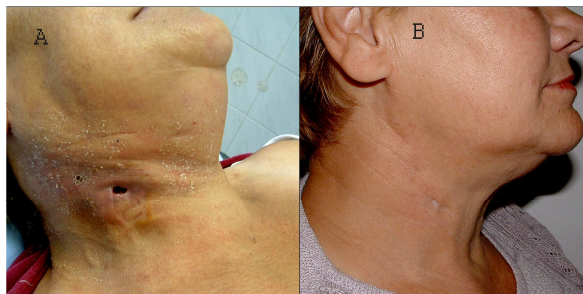Primljeno / *Received* 2009-10-20; Ispravljeno / *Revised*
2010-01-07; Prihvaćeno / *Accepted* 2010-01-07

anaerobni uzročnici.³ Učestalost apscesa vrata smanjuje se u novije vrijeme, što se tumači boljim općim zdravstvenim stanjem stanovništva, djelotvornijim antibioticima i boljom njegom usne šupljine.¹ Najčešće porijeklo dubokih apscesa vrata je infekcija zuba.² Salmonelom uzrokovan apsces izvan abdomena izuzetno je rijedak, a još je rjeđi u strukturama vrata.^{4,5}

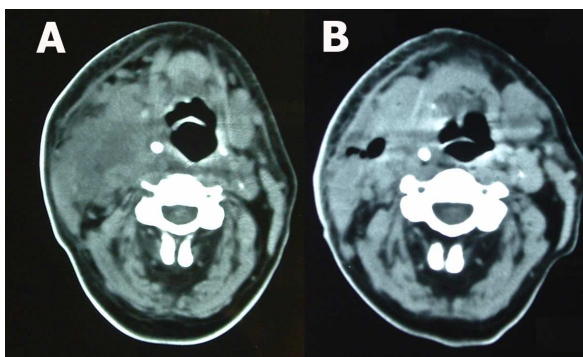
Prikaz slučaja

Radilo se o pacijentici staroj 53 godine s loše reguliranim dijabetes mellitusom (povremeno je uzimala Glibenamid tablete). Bolest je počela 10 dana pred prijem, manjim otokom na vratu desno, koji se vremenom povećavao. Smetnje disanja nije imala, a otežano gutanje javlja se tri dana pred prijem. Sve vrijeme je imala povišenu temperaturu, najveću do 38.5°C, bez tresavica. Peroralno joj je ordiniran cefalexin i metronidazol, potom i azitromicin, no bez poboljšanja. Pušač je, ne uživa alkohol, povišeni tlak regulirala je lizinoprilom i amlodipinom. Nije imala zubobolju, gastrointestinalne poremećaje, niti kontakta s tuberkuloznim bolesnicima i rizičnim skupinama. Nije rizična ponašanja. Epidemiološka anamneza nije dala podataka o bolesnicima s proljevom u obitelji i bližjoj okolini. Kod prijema na vratu desno u regijama II, III, IV i V vidi se otok, uz tvrdu, crvenu i napetu kožu. Fluktuacije nije bilo, javlja jaku bolnost na palpaciju. UZV i CT učinjen pri prijemu pokazuje konglomerat čvorova na vratu bez vidljivoga razmekšavanja, i povezanosti s grkljanom ili drugim strukturama vrata. Pri prijemu ordinira se amoxicilin s klavulonatom, metronidazol i gentamicin intravenski, uz regulaciju dijabetesa parenteralnom primjenom inzulina. Tri dana po primitku, zbog očitog razmekšavanja, učini se incizija kože, isprazni se oko 5 ml gnoja, koji se kultivira. Nalazi na početku bolesti; L 20,2, neutrofili 78%, sedimentacija 122 mm/h, CRP 284 mg/l, šećer u krvi 27 mmol/l, urea 11,6 mmol/L, kreatinin 159 μmol/L, kalij 3,4 mmol/L, alkalna fosfataza 181 U/L, gama GT 193 U/L. Iz uzorka gnoja izolirana je *Salmonella enteritidis* osjetljiva na prethodno ordinirane antibiotike. Višekratnim dnevnim toaletama rane, te korigiranjem antidijabetske terapije dolazi do poboljšanja (Slika 1.).

Nakon dva tjedna kontrolni CT pokazuje desno ispod donje čeljusti stanje iza incizije kože s upalno promijenjenim mekotkivnim strukturama (Slika 2.). Ispod i iza podčeljusne žlijezde nalazi se zrakom ispunjen prostor, koji se prati do otvora na koži. Desni sternokleidomastoidni mišić je dvostruko uvećan u odnosu na lijevi, voluminoznija je i podčeljusna žlijezda.

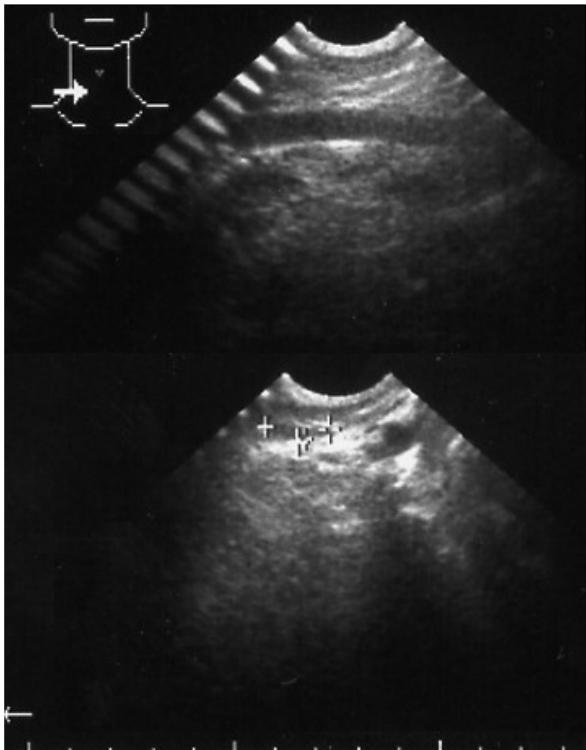


Slika 1. A. Stanje nakon incizije apscesa na vratu; B. Kompletno izlječenje 10 mjeseci poslije
Picture 1. A. Patient neck after incision of neck abscess; B. Complete resolution ten months later



Slika 2. A. CT pokazuje masu u vratu koja dislocira ždrijelo i obuhvaća sternokleidomastoidni mišić; B. Kontrolni CT dva tjedna po inciziji pokazuje djelomično poboljšanje; još uvijek prisutni znaci upale i zrak u šupljini
Picture 2. A. CT scan on admission showed a large neck mass that incorporated sternocleidomastoid muscle with initial colliquation and pharyngeal displacement; B. Control scan 2 week after incision showed some improvement but with still diffused inflammation and air in the cavity

Lokalno se vidi nekoliko uvećanih limfnih čvorova. Hospitalizacija je trajala 4 tjedna, pri otpustu svi su se nalazi normalizirali, a rana je uredno zarasla. Deset mjeseci po otpustu kontrolni UZV je uredan (Slika 3.), pacijentica je bez simptoma, a dijabetes uredno reguliran.



Slika 3. Ultrazvučni nalaz nakon 10 mjeseci. Gore: diskretne postupalne promjene u desno sternokleidomastoidnom mišiću. Dolje: nalaz bez povećanih limfnih čvorova, prisutni samo čvorovi do 1 cm veličine.

Picture 3. Ultrasonography ten months later. Up: some postinflammatory changes in the right sternocleidomastoid. Down: no lymphadenopathy, only normal lymph nodes measuring less than 1 cm

Rasprava

Do 1990. godine Shikani i suradnici opisali su 10 slučajeva salmonelom uzrokovanih dubokih apscesa vrata. Svi opisani slučajevi su kao predisponirajući čimbenik imali onkološku bolest ili dijabetes.⁵ Nakon 1990. godine objavljeno je još pet radova koji pojedinačno obrađuju slučajeve dubokoga apscesa vrata, od kojih je u četiri slučaja bila izolirana *Salmonella enteritidis*, a u jednog *Salmonella typhimurium*.^{4,6,7,8,9} Dva su predmjevena mehanizma širenja salmonele kao uzročnika infekcije vrata: krvnim optokom, po asimptomatskoj gastrointestinalnoj infekciji, te izravno s kontaminiranog zaloga u limfatički sistem usta.^{8,10} Oralni put je vjerojatan u naše pacijentice, jer obradom koja je uključivala koprokulturu i ultrazvučnu pretragu abdomena, s posebnim osvrtom na žučni mjehur, nije nađena infekcija u gastrointestinalnom području. Moguća i ozbiljna komplikacija je tromboza unutrašnje vene vrata, s tri

moguća mehanizma nastanka: sklonost zgrušavanju krvi zbog prolaznog pada koncentracije proteina S, koja je karakteristična za infekcije salmonelom, zatim zbog kompresije vene samim apscesom, te zbog septičkog tromboflebitisa.⁴

Zaključak

Rijetki su opisani apscesi vrata uzrokovani salmonelom. Opisani slučaj prikazuje infekciju koja se javila u bolesnice s loše reguliranom šećernom bolesti kao predisponirajućim čimbenikom. Bolesnica je prebrodila kritično razdoblje ordiniranim antibiotskim liječenjem po antibiogramu, pravilnom i intenzivnom njegom rane, te regulacijom šećerne bolesti.

Literatura

1. Hawkins DB, Austin JR. Abscesses of the neck in infants and young children: a review of 112 cases. *Ann Otol Rhinol Laryngol.* 1991;100:361-5.
2. Parhiscar A, Har-el G. Deep neck abscess: a retrospective review of 210 cases. *Ann Otol Rhinol Laryngol.* 2001;110:1051-4.
3. Boyanova L, Kolarov R, Gergova G, Deliverska E, Madjarov J, Marinov M, Mitev I. Anaerobic bacteria in 118 patients with deep-space head and neck infections from the University Hospital of Maxillofacial Surgery, Sofia, Bulgaria. *J Med Microbiol.* 2006;55:1285-9.
4. Lin CH, Chou CJ, Lin LT, Lou PJ. Spontaneous resolution of internal jugular vein thrombosis in a salmonella neck abscess patient. *J Laryngol Otol.* 1999;113:1122-4.
5. Shikani AH, Shikani LT, Briscoe PB. Salmonella neck abscess. *Arch Otolaryngol Head Neck Surg.* 1990;116:88-91.
6. Bahar G, Dansuk Z, Kocaturk S, Cakir T, Mert A. Abscess of the neck caused by *Salmonella enteritidis*. *Otolaryngol Head Neck Surg.* 2003; 129:445-7.
7. Ray J, Shotton JC, Lobo VJ. A rare case of *Salmonella* neck abscess. *J Laryngol Otol.* 1997;111:489-90.
8. Rosenberg RA, Liu PG, Myssiorek DJ. Cervical abscess caused by *Salmonella* infection. *Am J Otolaryngol.* 1985;6:42-5
9. Su FH, Chen PT, Chiu YC, Chen JW. *Salmonella* retropharyngeal abscess in a child: case report and literature review. *Pediatr Infect Dis.* 2003;22:833-6.
10. Cherubin CE, Neu HC, Imperato PJ, Harvey RP, Bellen N. Septicemia with non-typhoid salmonella. *Medicine.* 1974;53:365-367.