

Ortodontske anomalije i mogućnosti liječenja

Orthodontic Malocclusion and Treatment Planning

Marija Magdalenčić-Meštrović

Stomatološka poliklinika Zagreb

Odjel ortodontije

10000 Zagreb, Perkovića 3

Sažetak U posljednjih desetak godina sve se veći broj pacijenata odlučuje na ortodontsku terapiju, najčešće zbog narušene estetike ili jače izraženih poremećaja oralne funkcije. Nakon pregleda i kliničke obrade pacijenta, terapeut postavlja dijagnozu na osnovi koje odlučuje o početku terapije i vrsti ortodontskih naprava. Najučestalije ortodontske anomalije su kompresija (zbijenost zubi), pokrovni zagriz (klasa II/2), progenerirani kompleks anomalija i otvoreni zagriz. Najpovoljnije je vrijeme za početak terapije kod većine ortodontskih anomalija u dobi od 9 do 10 godina djeteta, tj. u vrijeme izmjene mliječnih zubi. U toj dobi terapija najčešće započinje mobilnim ortodontskim napravama i nastavlja se, ako je potrebno, u trajnoj dentaciji. Kod određenih anomalija terapijom se započinje nakon izmjene zubi, rjeđe mobilnim, a češće fiksnim ortodontskim napravama. Tijekom terapije mogu se uz fiksne naprave, prema potrebi, aplicirati i intraoralne ili ekstraoralne naprave. Nakon aktivne faze terapije slijedi retencijski period, u kojem terapeut nastoji zadržati postignuti terapijski učinak i spriječiti recidiv.

Ključne riječi: ortodontija, dijagnostika, klasifikacija ortodontskih anomalija, plan terapije, fiksne i mobilne naprave

Summary Over the last decade orthodontics has seen an increasing number of patients starting the therapy, mostly due to poor aesthetics or complications of oral function. After the first examination and clinical assessment, an orthodontist makes a diagnosis, which serves as the basis to decide on the commencement of the therapy and a type of orthodontic appliances to be used. The most common anomalies are crowding, Class II/Division 2, malocclusion Class III and open bite. For most orthodontic anomalies, the optimal age to begin the therapy is between the age of 9 and 10, i.e. during the period of mixed dentition. During this period, the therapy usually starts with removable orthodontic appliance and continues, if needed, in permanent dentition with the removable or fixed appliance. Certain therapies start after mixed dentition, sometimes with removable, and more often with fixed orthodontic appliances. During therapy, intraoral or extraoral appliances may be applied together with fixed appliance, when needed. After the active stage of the therapy, patients need a retention period, during which it is important to maintain the achieved results and prevent relapse.

Key words: orthodontics, diagnosis, classification of malocclusion, treatment planning, fixed and removable appliances

Ortodoncija je stomatološka disciplina koja se bavi pružanjem i nadzorom dentofacijalnog rasta i razvoja od rođenja do dentalne zrelosti uključujući sve preventivne, interseptivne i terapijske zahvate kod dentalnih, dentoalveolarnih, maksilarnih, intermaksilarnih i maksilofacijalnih nepravilnosti koje iziskuju korekciju s pomoću mehaničkih sila ili stimuliranje ili preusmjerenje funkcijskih sila unutar maksilofacijalnog kompleksa s pomoću posebno konstruiranih naprava da bi se uspostavili optimalni okluzijski odnosi i skladan izgled lica. Navedena definicija ortodontije preuzeta je od American Association of Orthodontics (AAO).

U posljednjih desetak godina sve veći broj pacijenata odlučuje se na ortodontsku terapiju.

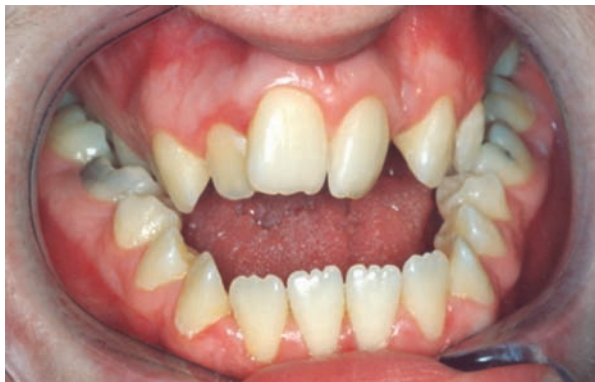Nepravilni položaj zubi i ortodontske anomalije uzrok su različitih problema:

- narušena estetska komponenta
- poremećaj oralne funkcije (žvakanje, gutanje i govor)
- povećana sklonost nastanku traume, parodontne bolesti i karijesa (1).

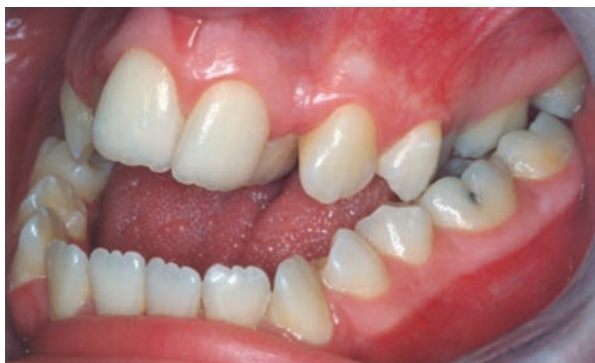Kako položaj zubi i osmjech mogu bitno utjecati na psihološku komponentu osobe, što je osobito važno u doba adolescencije, određujući njihove socijalne kontakte, većina pacijenata javlja se ortodontu zbog nezadovoljstva izgledom i položajem svojih zubi, tj. zbog estetske komponente.

Ortodontske anomalije mogu biti uzrokom i poremećaja oralne funkcije (žvakanja, gutanja i govora) (2). Kod manje izraženih anomalija, uz povećane napore, pacijent neće to isticati kao bitan simptom. Kod jače izraženih anomalija, gdje je gotovo nemoguće postići zadovoljavajuću funkciju osobito žvakanja i govora (otvoreni zagriz, progenija), pacijent dolazi na pregled ortodontu da bi se terapijom uspo-

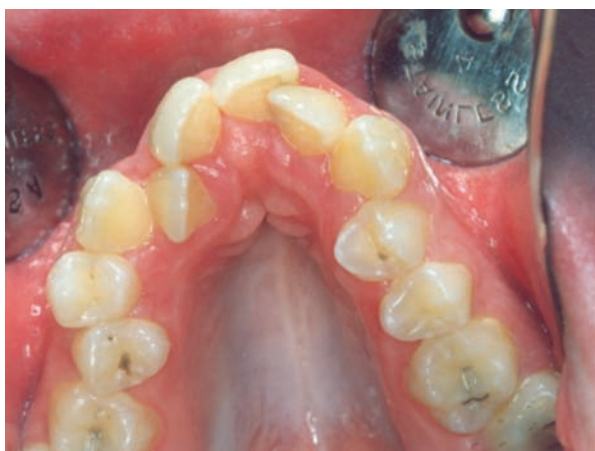stavila uz estetsku komponentu i pravilna oralna funkcija (slika 1.a, 1.b i 1.c).



Slika 1.a. Intraoralna fotografija pacijentice kod koje su anomalije pseudoprogenija i skeletni otvoreni zagriz dijagnosticirane na osnovi latero-lateralne (LL) rendgenske snimke i kefalometrijske analize.



Slika 1.b. Uz izrazito narušenu estetsku komponentu, poremećena je i oralna funkcija. Indicirana je interdisciplinarna suradnja ortodonta i čeljusnog kirurga.



Slika 1.c. U kliničkoj slici pseudoprogenije dominantni simptom je slabije razvijena gornja čeljust u sagitalnoj i transverzalnoj ravnini, što uzrokuje obostrani križni zagriz, izrazitu kompresiju u gornjoj čeljusti s visokim gotičkim nepcem (koje dovodi do otežanog disanja kroz nos) te pozitivnom incizalnom stepenicom.

Na pregled kod ortodonta pacijenti najčešće dolaze na vlastitu inicijativu (inicijativu roditelja ili okoline) ili su upućeni od svojih izabраниh primarnih stomatologa.

O predznanju stomatologa i vremenu kada je pacijent upućen na ortodontsku terapiju u velikom broju slučajeva ovisi krajnji ishod terapije. Kako postoji neusuglašenost o najpovoljnijem terminu za početak ortodontske terapije, pacijenti su na pregled ortodontu najčešće upućeni prekasno, tj. kada je već završena izmjena zubi, u vrijeme trajne denticije. U pojedinim slučajevima zbog nepravodobnog dolaska ortodontu ne može se izbjeći ekstrakcija trajnih zubi, a trajanje tretmana se produžuje.

Najpovoljnije vrijeme za posjet ortodontu

U dobi do 3 godine kod djeteta bi trebalo završiti nicanje svih mliječnih zubi (3).

Prvi trajni zubi počinju nicati u dobi od 6 godina i to su prvi trajni molari. U dobi od 6 do 7 godina započinje izmjena zubi, koja u prvoj (ranoj) fazi obuhvaća centralne i lateralne incizive u gornjoj i donjoj čeljusti. Ako stomatolog zamijeti neku nepravilnost u smislu da gornji incizivi niču iza donjih (obrnuti prijeklop u fronti) ili otvoreni zagriz u fronti, potrebno je dijete uputiti na pregled ortodontu, koji će utvrditi razlog poremećaja u nicanju zubi i odrediti vrijeme početka terapije, kao i vrstu ortodontske naprave.

Sljedeća intenzivnija izmjena zubi započinje oko 10. godine života i traje do 12. godine, kada bi kod većine djece izmjena zubi trebala završiti. Drugi trajni molari, koji kao ni prvi trajni molari, nisu imali prethodnika u mliječnoj denticiji, niču u dobi od 12. do 14. godine.

Najpovoljnije vrijeme za pregled kod ortodonta je upravo početak druge (kasne) faze izmjene zubi, tj. u dobi od 9. do 10. godine djeteta. U tom periodu rasta i razvoja kod određenih ortodontskih anomalija može se pravodobnom terapijom postići bolji krajnji rezultat nego ako se terapija odgodi do perioda kada je izmjena zubi završena.

Klinička obrada ortodontskog pacijenta

Svaki pacijent kod kojeg se utvrdi potreba za ortodontskom terapijom klinički se obrađuje (4). Klinička obrada pacijenta sastoji se od:

- usmjerene anamneze: procjena općeg statusa koja se temelji na podacima o konstituciji, osnovnim antropometrijskim pokazateljima, obliku glave i lica te načinu respiracije i fonacije.
- statusa usne šupljine: obuhvaća pregled i ispitivanje razvoja i tonusa usnica i jezika, insercije frenuluma gornje usne i jezika te registraciju lezija gingive koje su posljedica ortodontske anomalije. Detaljno se promatraju zubni lukovi izdvojeno, kao i njihov odnos u habitualnoj oklu-

ziji. U dentalnom statusu izdvojeno se registriraju mlječ- ni zubi i zubi trajne denticije i označuju se njihove spe- cifičnosti.

- funkcijske analize: sadržava ispitivanje kretnji mandibu- le, procjenu dinamike usana i jezika te načina disanja, govora i gutanja.
- analize sadrenih odljeva (modela)
- analize fotografije
- analize rendgenograma (ortopantomogram, intraoralna snimka, LL-snimka i kefalometrijska analiza, zagrizna snimka po Parmi, PA, 3D CT i dr.).

Klasifikacija ortodontskih anomalija

Na osnovi podataka dobivenih kliničkom obradom pacijen- ta ortodont postavlja dijagnozu. Kod velikog broja pacije- nata nalazimo kombinaciju više anomalija izraženih u ma- njem ili većem intenzitetu (5). Kao glavna dijagnoza obično se pacijentu upisuje najjače izražena anomalija, ali se sva- kako mora obratiti pozornost i na ostale anomalije koje su prisutne u manjem opsegu.

Postoji nekoliko klasifikacija ortodontskih anomalija od ko- jih nijedna ne udovoljava potpuno svim zahtjevima struke (slika 2).

Najčešće upotrebljavana je klasifikacija po Angleu, koja se zbog svoje jednostavnosti održala do danas i smatra se osnovom na kojoj se temelji dijagnostika u ortodontici (6).

Klasifikacija po Angleu (morfološka klasifikacija)

Edward H. Angle je 1890. godine opisao normalnu oklu- ziju determiniranu antero-posteriornim odnosom između donjih i gornjih prvih trajnih molara. U normalnom odnosu meziobukalna kvržica gornjeg molara okludira između me- zijalne i srednje bukalne kvržice donjeg molara, dok gor- nji kanin okludira između donjeg kanina i prvog premolara.

Prema njegovoj klasifikaciji pravilan položaj svih zuba je kada se svi zubi nalaze u liniji okluzije koja prolazi kroz cen- tralne udubine gornjih molara te kroz vrh i incizivne bridove očnjaka i inciziva u gornjoj čeljusti.

Angleova podjela klasa malokluzija:

KLASA I. – normalni odnos molara, ali je linija okluzije ne- pravilna zbog malpozicije zuba.

KLASA II. – meziodistalni odnos molara je poremećen, svi donji zubi okludiraju distalnije.

Kod klase II. – postoje dvije potklase i to su:

- klasa II/1
- klasa II/2.

KLASA III. – meziodistalni odnos molara je poremećen, svi donji zubi okludiraju mezijalnije.

Ova klasifikacija ima nekoliko nedostataka od kojih su zna-čajniji da nije prilagođena za mlječnu (prvu) denticiju, od- nosi se samo na anteriorno-posteriorni odnos zubnih luko- va, a ne uzima u obzir odnose čeljusti (vertikalne i trans- verzalne odnose), rotacije zubi, zbijenosti ili rastresitosti zubnih lukova, anomalije broja i veličine zubi (hipodoncija, hiperdonicija), retenciju ili impakciju zubi i sl.

Bonski sistem klasifikacije (etiološka klasifikacija)

Od 1939. godine rabi se u ortodontskoj dijagnostici ovaj si- stem klasifikacije ortodontskih anomalija:

- Kompresijske anomalije
- KL II/2 (pokrovni zagriz)
- Anomalije progenog kompleksa
- Otvoreni zagriz
- Križni zagriz
- Traume
- Kongenitalne anomalije
- Ostale anomalije (anomalija broja zubi, oblika zubi, polo- žaja zubi, rastresitost zubnih lukova, diastema mediana, prerana ekstrakcija i dr.).

Kompresija (zbijenost zubi, crowding)

Kompresijske anomalije zastupljene su u 49,8%-70% po- pulacije. Rijetko je prisutna u mlječnoj denticiji. Prvi sim- ptomi pojavljuju se u ranoj mješovitoj denticiji (4).

Etiološki kompresiju možemo podijeliti:

1. primarna kompresija
2. sekundarna kompresija.

Primarna kompresija (KL II/1)

Morfološki se može podijeliti na:

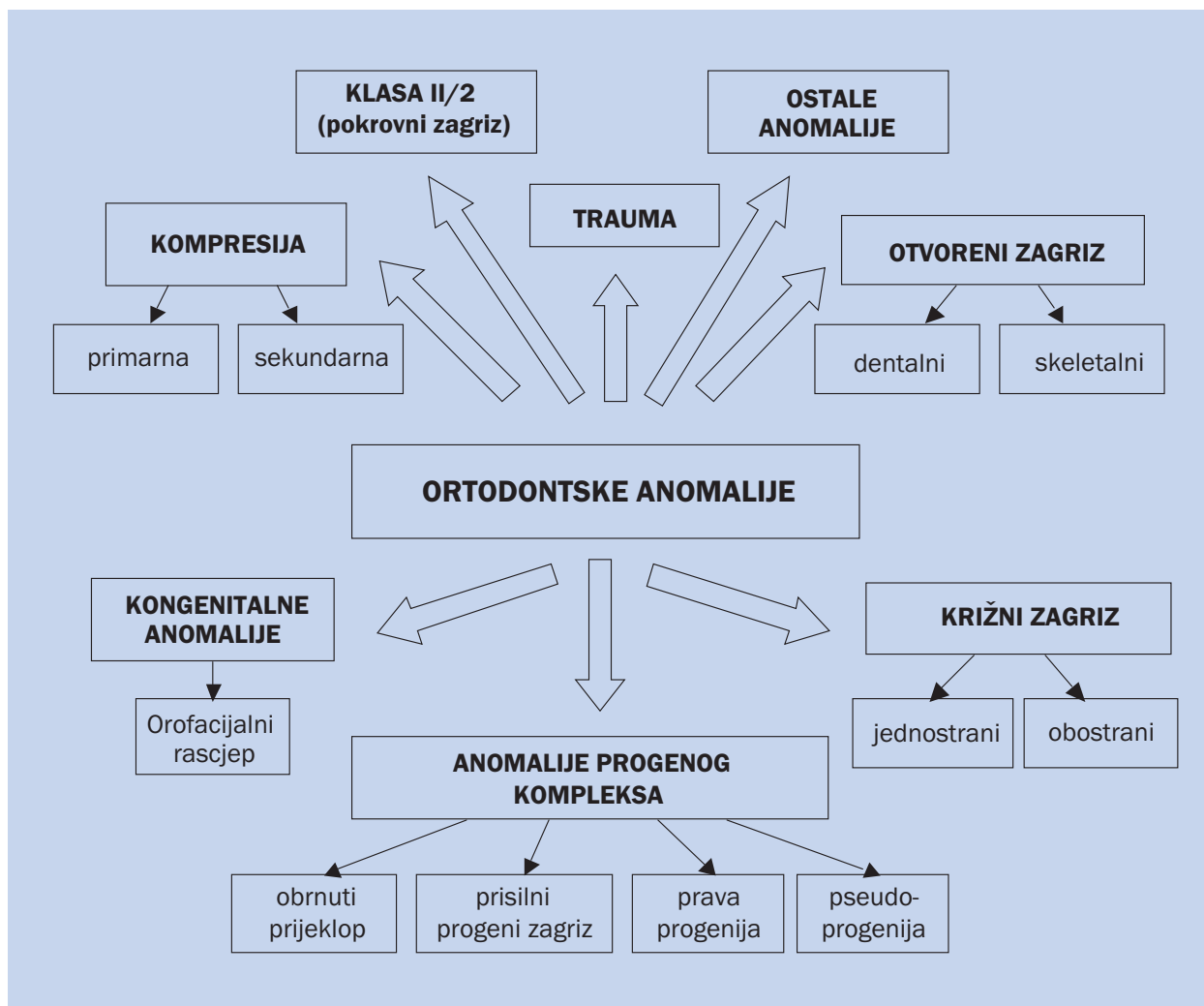
- kompresiju sa zbijenom frontom
- kompresiju s protrudiranom frontom u kontaktu
- kompresiju s protrudiranom frontom s dijastemama.

Klinička slika kompresije sa zbijenom frontom:

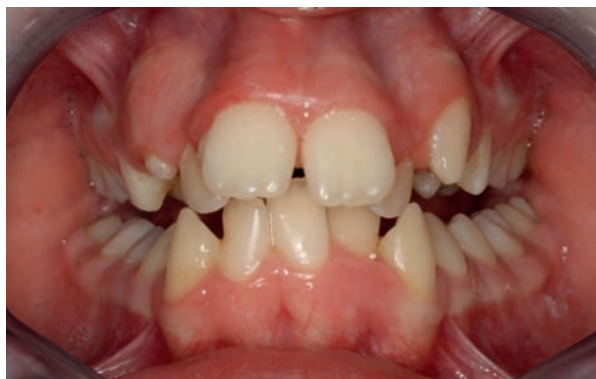- lagana kompresija
- srednje izražena kompresija
- izrazita kompresija (slika 3.a, 3.b, 3.c).

Klinička slika kompresije s protrudiranom frontom:

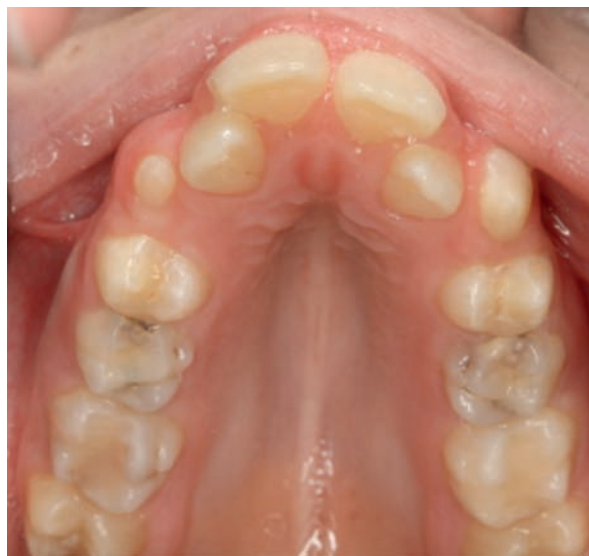- produžena i uska gornja čeljust



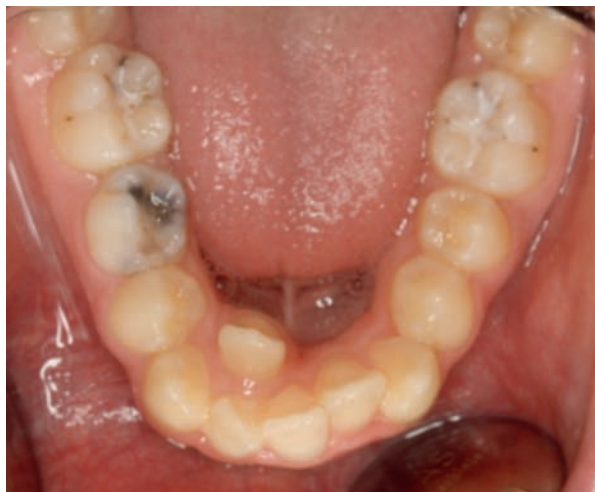Slika 2. Shematski prikaz klasifikacije ortodonskih anomalija koja se najčešće rabi u ortodonciji



Slika 3.a. Pacijentica s ortodonskom anomalijom - kompresija sa zbijenom frontom - izrazita kompresija



Slika 3.b. Izrazita zbijenost u gornjem zubnom nizu, s visokim gotičkim nepcem.



Slika 3.c. Zbog izrazite kompresije u donjem zubnom nizu distopično (lingvalno) izniknuo lateralni inciziv desno.

- visoko nepce
- uska apikalna baza
- protruzija sjekutića
- negativna incizalna stepenica
- duboki zagriz (slika 4.a i 4.b).

Terapija započinje u vrijeme mješovite denticije mobilnim ortodontskim napravama, katkad u kombinaciji s ekstroralnim napravama – vanjski obrazni luk (headgear).

U ekstremnim slučajevima, kod izrazite kompresije, terapija započinje vođenom serijskom ekstrakcijom mliječnih kanina i prvih mliječnih molara u mješovitoj denticiji te prvih premolara u trajnoj denticiji.

Terapija u trajnoj denticiji provodi se mobilnim aparatima samo kod laganih kompresija, dok se u većini slučajeva provodi fiksnim ortodontskim aparatima. Kod srednje izražene kompresije katkad se fiksnim aparatima – Self-Ligating sistemom može izbjeći ekstrakcija. Kod izrazitih kompresija ekstrakcija je nužna.

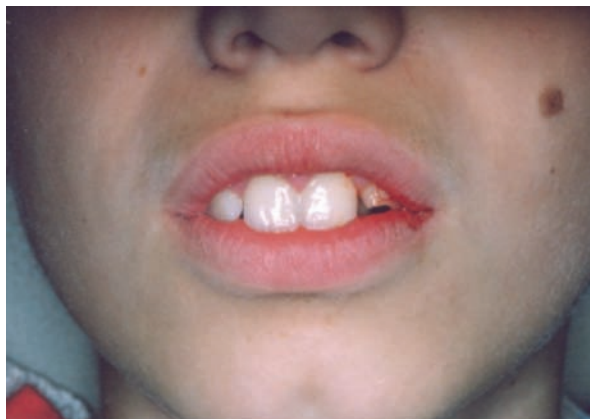Sekundarna kompresija

Nastaje kao posljedica preranog gubitka mliječnih zubi iz zone odupiranja (4, 6). Zonu odupiranja čine mliječni kanin te oba mliječna molara. Navedeni zubi imaju bitnu ulogu pri izmjeni zubi, jer “čuvaju mjesto” za pravilno nicanje trajnog kanina te prvog i drugog premolara.

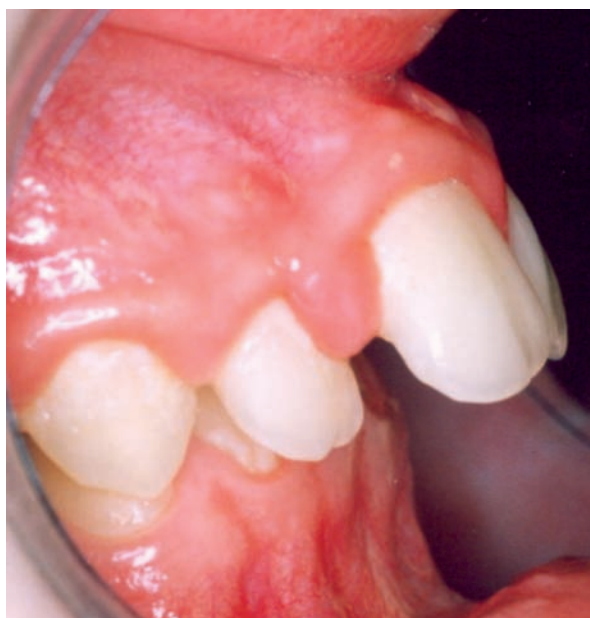
Sekundarna kompresija nije prisutna u mliječnoj denticiji. Može se javiti kao izolirana nepravilnost ili u kombinaciji s nekom drugom anomalijom (slika 5).

Terapijom se započinje u mješovitoj denticiji aktivnim ili pasivnim držačem prostora, koji može biti fiksni ili mobilni (7).

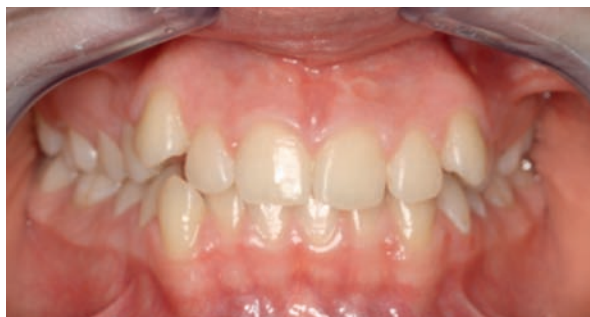U gornjoj čeljusti veoma često je u takvim slučajevima indicirana terapija vanjskim obraznim lukom – headgearom,



Slika 4.a. Fotografija pacijenta s primarnom kompresijom s protrudiranim frontom – KL. II/1. Zbog protrudiranih gornjih inciziva i inkompetentne usne postoji velika sklonost nastanku traume na zubima.



Slika 4.b. Klinička slika kompresije s protrudiranim frontom (KL. II/1) - izrazita negativna incizalna stepenica, uska apikalna baza.

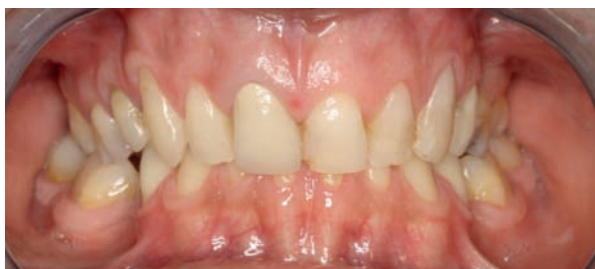

Slika 5. Sekundarna kompresija - distopično iznikli gornji kanin desno. Karakteristična klinička slika za ovu anomaliju.

koji se može kombinirati s mobilnim ili fiksnim ortodontskim napravama.

KL 2/II (pokrovni zagriz)

Ova se anomalija ubraja u nasljedne anomalije, a u našoj populaciji zastupljena je od 5 do 10% (prema nekim autorima i do 20%) (slika 6).



Slika 6. *Klinička slika ortodontske anomalije – KL. II/2 (pokrovni zagriz) koju karakteriziraju strmi postav gornjih frontalnih zubi i duboki zagriz.*

Karakterizira je:

- strmi postav gornjih frontalnih zubi
- duboki zagriz
- osobito izražena srednja trećina lica,
- promjene u zglobo
- katkad opsežne abrazije u fronti
- često oštećenja parodonta.

Već u predentalno doba postoje simptomi koji upućuju na ovu anomaliju te se može dijagnosticirati vrlo rano.

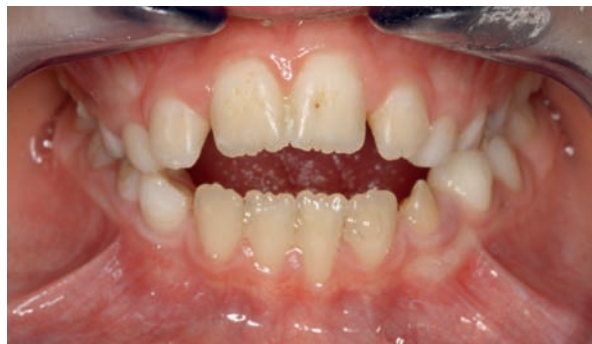Najpovoljnije vrijeme za početak terapije je početak izmjenne zubi. U mješovitoj denticiji terapija se provodi mobilnim ortodontskim napravama, dok je u trajnoj denticiji indicirana terapija fiksnim ortodontskim napravama, katkad u kombinaciji s intraoralnim napravama (npr. Jasper Jumper, modificirana Herbstova naprava).

Otvoreni zagriz

Anomalija u vertikalnoj ravnini koju karakterizira infrapozicija određene grupe zubi (1-3).

U mliječnoj denticiji zastupljen je u oko 12%. To je najčešće dentoalveolarna anomalija koja nastaje kao posljedica neprikladnih navika (npr. sisanja prsta, dudice ili zbog infantilnoga gutanja) (slika 7).

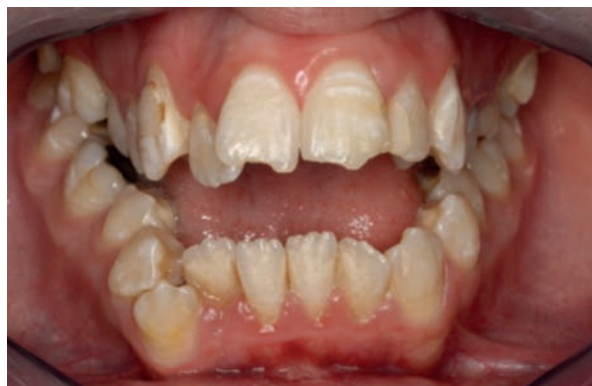Terapija se provodi uklanjanjem neprikladnih navika, interseptivnim zahvatima (miofunkcijske vježbe gutanja, vestibularna ploča) i adekvatnim mobilnim ortodontskim napravama u vrijeme mješovite denticije (7).



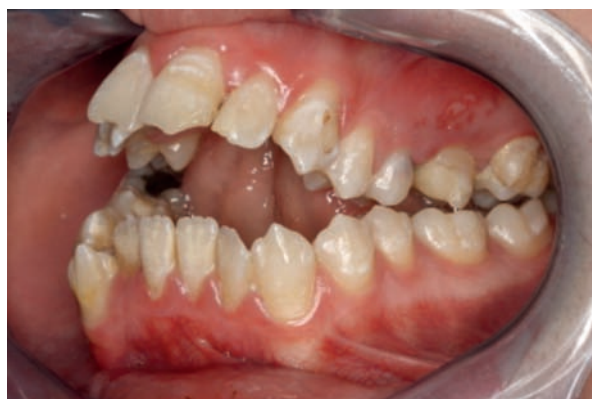Slika 7. *Anomalija dentoalveolarni otvoreni zagriz kao posljedica neprikladne navike (sisanja prsta).*

U trajnoj denticiji ova je anomalija prisutna do 5%. Ako nije u vrijeme mliječne ili mješovite denticije kod pacijenta uklonjena neprikladna navika i dijete nije dobilo adekvatnu ortodontsku terapiju, otvoreni zagriz perzistira i u trajnoj denticiji, ali terapija je u toj dobi nešto složenija.

Manji postotak otvorenog zagrizu je skeletalnog tipa, tj. uzrok mu je anteriorna rotacija gornje čeljusti, posteriorna rotacija donje čeljusti ili njihova kombinacija (slika 8.a,b).



Slika 8.a. *Skeletni otvoreni zagriz možemo dijagnosticirati jedino na osnovi LL (latero-lateralne) rendgenske snimke i kefalometrijske analize.*



Slika 8.b. *Skeletni otvoreni zagriz možemo dijagnosticirati jedino na osnovi LL (latero-lateralne) rendgenske snimke i kefalometrijske analize.*

Skeletalne anomalije dijagnosticiraju se jedino na osnovi LL (latero-lateralnog) rendgenograma i kefalometrijske analize.

Terapijski postupak najčešće se sastoji u ekstrakciji zubi u gornjoj ili obje čeljusti i primjenom fiksnih ortodontskih naprava. U ekstremnim slučajevima, nakon završenog rasta i razvoja pristupa se kirurškom zahvatu na čeljusti. Zahvat se provodi u Klinici za maksilofacijalnu kirurgiju.

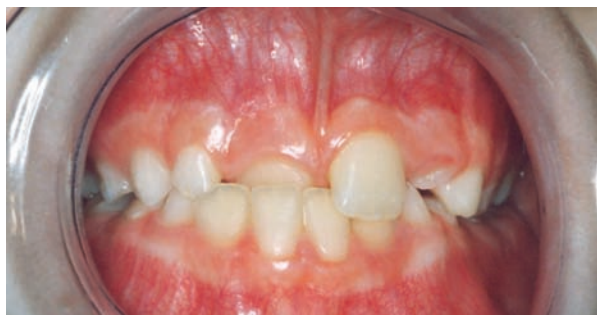Progeni kompleks anomalija

Anomalije se javljaju u različitim kliničkim slikama, pa stoga govorimo o kompleksu progenih anomalija (1, 2, 4, 7).

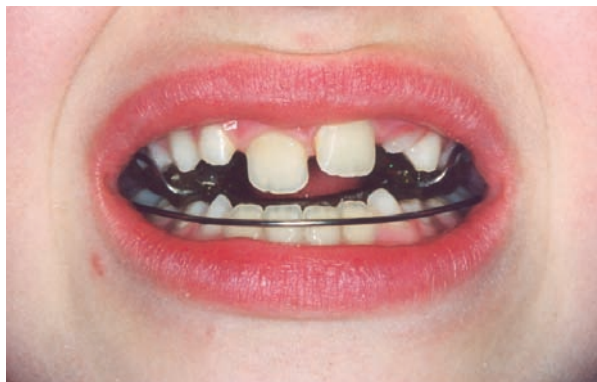Kliničke slike progenog zagrizu su:

- obrnuti prijeklop
- prisilni progeni zagriz
- pseudoprogenija
- progenija (prava).

Obrnuti prijeklop frontalnih zubi obuhvaća pojedine ili grupu zubi, dok su ostali zubi u normalnim odnosima klase I. po Angleu (slika 9.a i 9.b). Terapija ove anomalije započinje tijekom ili neposredno nakon nicanja zubi koji su u obrnutom prijeklopu, tj. ranoj fazi izmjene zubi.



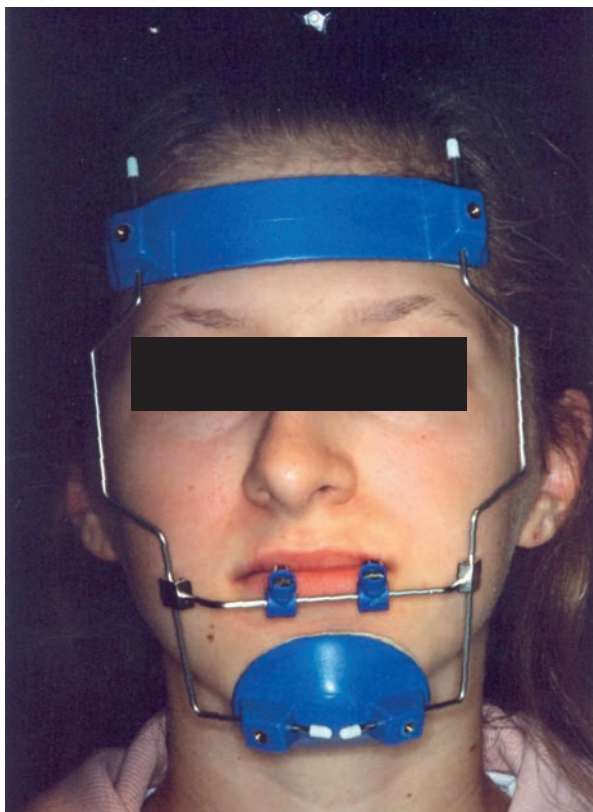
Slika 9.a. Obrnuti prijeklop gornjega centralnog inciziva desno u mješovitoj denticiji.



Slika 9.b. Terapija anomalije mobilnom - bimaksilarnom ortodontskom napravom.

Prisilni progeni zagriz obuhvaća veći broj frontalnih zubi (rjeđe samo incizive ili kanine), a može se dijagnosticirati samo na pacijentu analizom funkcije. Terapija započinje također u vrijeme mješovite denticije mobilnim bimaksilarnim ortodontskim napravama.

Pseudoprogeniju karakterizira nedovoljna razvijenost maksile (gornje čeljusti) u sagitalnoj i transverzalnoj ravnini, dok je mandibula (donja čeljust) razvijena u granicama normale (slika 1). Ova je anomalija prisutna kod djece rođene s orofacijalnim rascjepom, a može biti prisutna kod opsežne oligodoncije ili kod opsežnije ekstrakcije zubi u gornjoj čeljusti (npr. gubitka zubi zbog traume). Terapija započinje veoma rano i traje do završenog rasta i razvoja, stimulirajući razvoj gornje čeljusti mobilnim napravama ili/i ekstraoralnim napravama (npr. obrazna maska po Delaireu) (8) (slika 10).



Slika 10. Terapija obraznom maskom (po "Delaireu") kod pacijentice sa pseudoprogenijom uzrokovanom oligodoncijom (kongenitalni nedostatak zametaka 16 trajnih zubi).

Progenija je progresivna anomalija s manje izraženim simptomima u mliječnoj denticiji, koji se prenose i pojačavaju u trajnoj denticiji. Pripada skupini nasljednih anomalija.

U našoj populaciji zastupljena je u 3-5% u mliječnoj denticiji i oko 5% u trajnoj denticiji (7).

Karakterizira ju jača razvijenost donje čeljusti u transverzalnoj i sagitalnoj ravnini. Može se dijagnosticirati već u ranoj djetinjstvu.

Pseudoprogenija i progenija ubrajaju se u grupu skeletnih anomalija, koje se dijagnosticiraju samo na osnovi LL-rendgenograma i kefalometrijske analize.

Kao i skeletni otvoreni zagriz, pseudoprogenija i progenija u ekstremnim slučajevima, nakon završenog rasta i razvoja, a u tijeku ortodonske terapije fiksnim ortodontskim napravama zahtijevaju korekciju kirurškim zahvatom na čeljusti. Zahvat se provodi u Klinici za maksilofacijalnu kirurgiju.

Križni zagriz

Križni je zagriz okluzijska anomalija u kojoj postoji nepravilan odnos lateralnih zubi u buko-oralnom smjeru (7). Pojavljuje se u mlječnoj, mješovitoj i trajnoj denticiji.

Može biti:

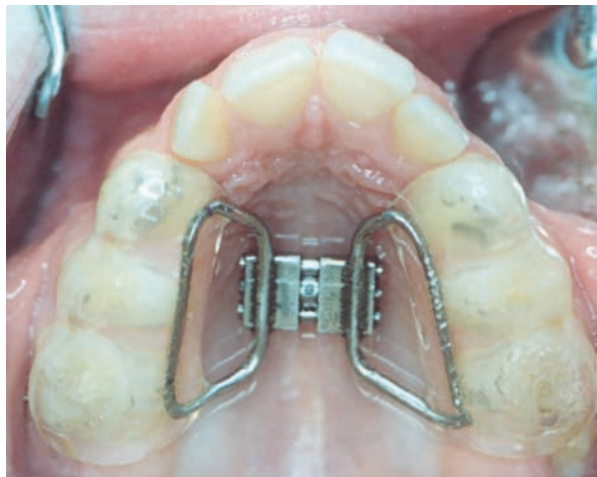- jednostrani
- obostrani
- škarasti (zubni nizovi se mimoilaze).

Jednostrani križni zagriz može biti posljedica unilateralne kompresije maksile ili kod devijacije mandibule.

Obostrani križni zagriz posljedica je u cijelosti nedovoljno razvijene gornje čeljusti u transverzalnoj ravnini, najčešće se javlja kod pseudoprogenije (slika 1.a, 1.b, 1.c) i orofacijalnih rascjepa.

Križni zagriz vrlo je često samo simptom, pa se po nekim klasifikacijama ne ubraja u ortodonske anomalije.

Terapija započinje u vrijeme mješovite denticije mobilnim napravama ili intraoralnim napravama za forsirano širenje čeljusti (8) (slika 11). U trajnoj denticiji, uz intraoralne naprave za forsirano širenje čeljusti (SME – *slow maxillary expansion* ili RME – *rapid maxillary expansion*) i fiksne ortodonske naprave u velikom broju slučajeva neizbježna je i ekstrakcija zubi u jednoj ili obje čeljusti.



Slika 11. Terapija intraoralnom napravom za forsirano širenje gornje čeljusti (RME – *rapid maxillary expansion*) kod pacijenta sa pseudoprogenijom i obostrano križnim zagrizom.

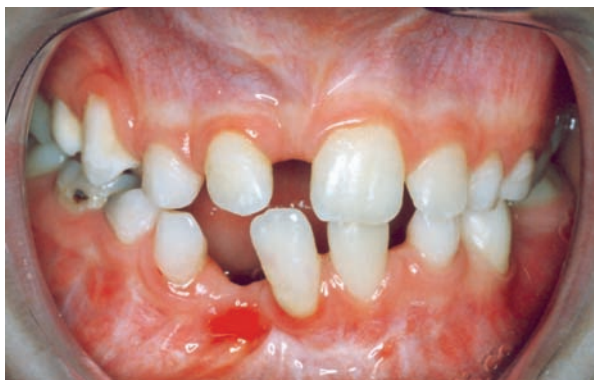Traume

Povećana učestalost zubnih trauma u dječjoj dobi zabilježena je kako u svijetu tako i na našim prostorima (slika 12).

U mješovitoj i trajnoj denticiji traume se javljaju to učestalije što je dijete starije (do dobi od oko 12 godina). Tako je kod devetogodišnjaka učestalost trauma zubi 5,2%, dok je u dobi od 11 godina prevalencija 11,7%. U trajnoj denticiji smatra se da je prevalencija trauma zubi od 5 do 20% (9).

Faktori koji pridonose ozljedama na zubima su:

- protruzija gornje fronte (overjet veći od 5 mm)
- kratka gornja usna (inkompetentna gornja usna)
- psihosocijalni faktori.



Slika 12. Posljedice traume pri kojoj je došlo do avulzije triju trajnih zuba - gornjega trajnog centralnog inciziva desno, donjega centralnog inciziva lijevo i donjega lateralnog inciziva desno.

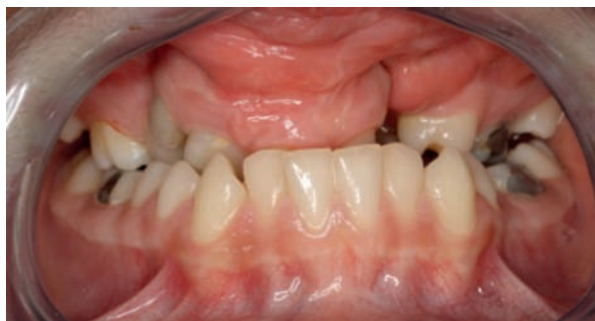Ortodonska anomalija – kompresija s protrudiranom frontom (KL. II/1) pogoduje nastanku traume na zubima. Kod navedene anomalije, osim protrudiranih zubi u gornjem zubnom nizu, nalazimo i inkompetentnu gornju usnu, koja ne prekriva gornje frontalne zube i time ne kompenzira jačinu sile prilikom traume (slika 4.a). Prema nekim istraživanjima, kod djece s overjetom većim od 5 mm povećava se rizik od nastanka trauma na zubima i do 90% u odnosu na djecu s normalnim overjetom (slika 4.b).

U ortodonskoj terapiji trauma najčešće se saniraju trajne posljedice koje one uzrokuju na zubima i alveolarnom grebenu. Ako je traumom ekstrahiran jedan ili više zubi, terapija se provodi interdisciplinarno (ortodont, oralni kirurg, specijalist stomatološke protetike). U većini slučajeva traje do završenog rasta i razvoja djeteta. Nakon završenog rasta i razvoja moguće je nadomjestiti izgubljene zube implantatima ili protetskom rehabilitacijom (ovisno o broju izgubljenih zubi).

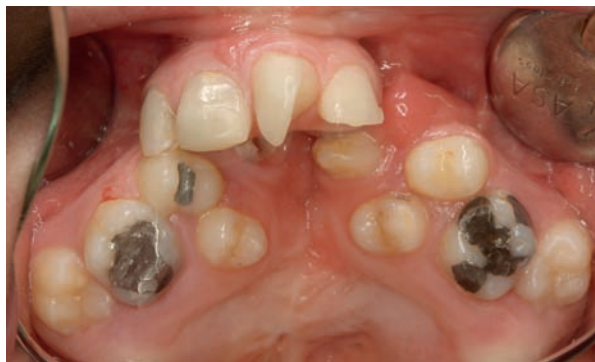Kongenitalne anomalije

Orofacijalni rascjep

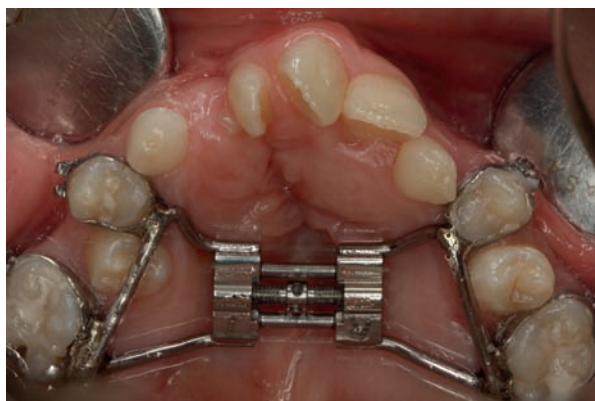Orofacijalni rascjepi najčešće su malformacije na području lica, kod svih populacija i etničkih skupina. Rascjepi mogu biti, ali ne moraju, praćeni drugim kongenitalnim anomalijama (slika 13.a, 13.b i 13.c).



Slika 13.a. Prikaz stanja u ustima kod pacijenta s rascjepom usne i nepca - obostrano (CLP bilateralis).



Slika 13.b. Prikaz gornje čeljusti i zubnog niza kod pacijenta s orofacijalnim rascjepom u vrijeme trajne denticije. Gornja je čeljust nerazvijena u transverzalnoj i sagitalnoj ravnini (obostrano križni zagriz i pseudoprogenija).



Slika 13.c. Terapija intraoralnom napravom za forsirano širenje gornjega zubnog niza (RME - rapid maxillary expansion) kod pacijenta s orofacijalnim rascjepom i simptomom obostrano križnog zagriz.

U Hrvatskoj je incidencija orofacijalnog rascjepa 1,717 /1000 živorođenih i mijenja se od godine do godine, krećući se od 1,43/1000 do 2,02/1000 rođenih. Dakle, na svako 581 živorođeno dijete prosječno se rađa jedno dijete s rascjepom (10).

Terapija je timska (uključuje više medicinskih i stomatoloških specijalnosti), longitudinalna i kompleksna. Započinje vrlo rano – u mliječnoj denticiji, stimulacijom rasta i razvoja gornje čeljusti i nastavlja se tijekom cijelog vremena rasta i razvoja. U mliječnoj i mješovitoj denticiji terapija se provodi mobilnim napravama u kombinaciji s intraoralnim ili ekstraoralnim napravama. U vrijeme trajne denticije terapija se nastavlja fiksnim napravama također u kombinaciji s ekstraoralnim ili intraoralnim napravama (3, 11). Tijekom ortodonske terapije pacijent se prema potrebi upućuje na kirurške zahvate na maksilofacijalnu kirurgiju.

Hipodoncija

Hipodoncija je kongenitalni nedostatak jednog ili više zubi, mliječnih ili trajnih, ili i jednih i drugih (12). Prevalencija hipodoncije u mliječnoj denticiji je 0,1%-0,9%, dok je u trajnoj denticiji zastupljenost 2%-10% (13).

Oligodoncija (multipla aplazija) definirana je kao kongenitalni nedostatak 6 ili više zuba, isključujući treće molare. Prevalencija oligodoncije varira između 0,25-0,7% (Schalk van der Weide), ili 0,8% (Ogaard), što odgovara omjeru 1:1.250 (14). Hobkirk i Brook pronašli su da se oligodoncija javlja kod svakoga petnaestog djeteta s hipodoncijom (15) (slika 14.a, 14.b, 14.c).

Ekstremni oblik manjka zuba je anodoncija ili ageneza svih zuba, mliječnih i trajnih, koja se javlja vrlo rijetko.

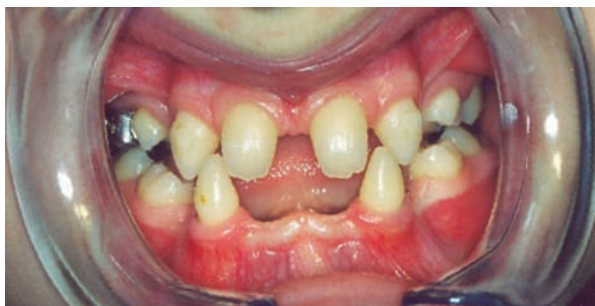Anomalije broja zuba (hipodoncija, oligodoncija) povezane su u velikom broju slučajeva s anomalijama oblika i veličine zuba. Kod osoba s oligodoncijom često je prisutno smanjenje veličine zuba – mikrodoncija (osobito meziodistalnog promjera krune zuba). Ekstremni oblik mikrodoncije je konični ili klinasti zub.

Danas se smatra da je genska podloga za mikrodonciju i hipodonciju identična (13).

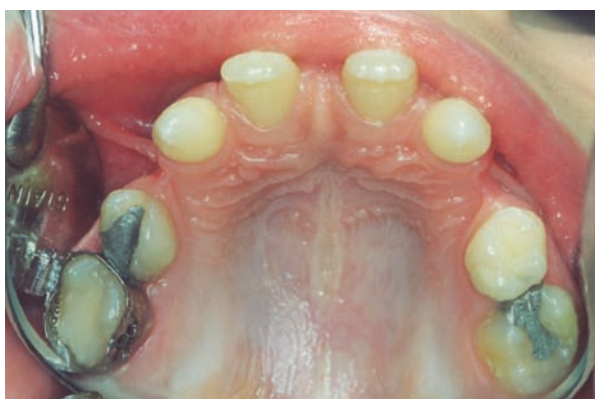Terapija hipodoncije i oligodoncije provodi se interdisciplinarnom suradnjom ortodonta, oralnog kirurga (ako se terapija nedostataka zuba tretira ugradnjom dentalnog implantata) i specijalista oralne protetike (16, 17).

Hiperdoncija

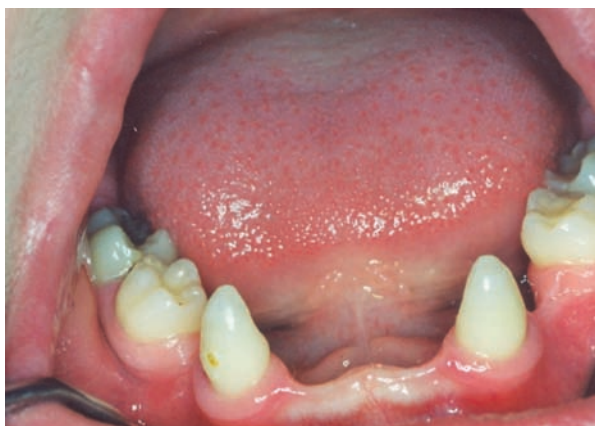Hiperdoncija je pojava većeg broja zubi od normalnog u mliječnoj ili trajnoj denticiji. Prevalencija hiperdoncije je 1-3%. Veća je učestalost u gornjoj nego u donjoj čeljusti. Tipični najčešći prekobrojni zubi su lateralni gornji incizivi i meziodens (13) (slika 15.a, 15.b, 15.c). Terapija prekobrojnog zuba u većini je slučajeva ekstrakcija zuba koji je u kliničkom smislu manje vrijedan.



Slika 14.a. Oligodoncija - kongenitalni nedostatak 16 zametaka trajnih zubi.



Slika 14.b. U gornjoj čeljusti kod pacijentice nedostaje 6 zametaka trajnih zubi - oba gornja premolara s lijeve i desne strane zubnog niza, kao i oba lateralna inciziva. Oba mliječna druga molara perzistiraju.

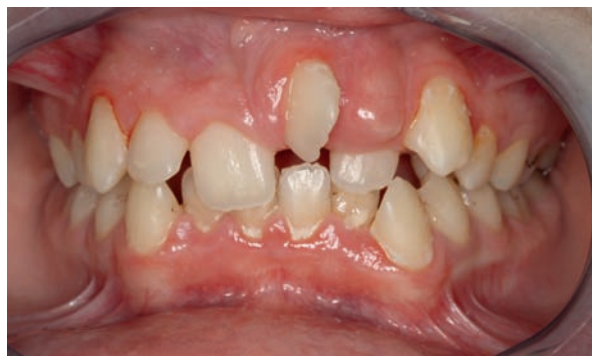

Slika 14.c. U donjoj čeljusti nedostaje 10 zametaka trajnih zubi. Pacijentica u vrijeme trajne denticije ima samo oba trajna molara s lijeve i desne strane zubnog niza. Na slici su uz oba trajna molara prisutna oba mliječna kanina i oba mliječna druga molara.

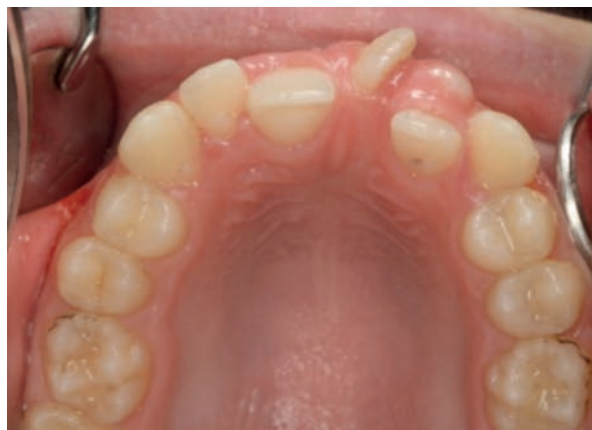Impaktirani i retinirani zubi

Impaktirani zub je zub koji ne može niknuti zbog mehaničke zapreke.

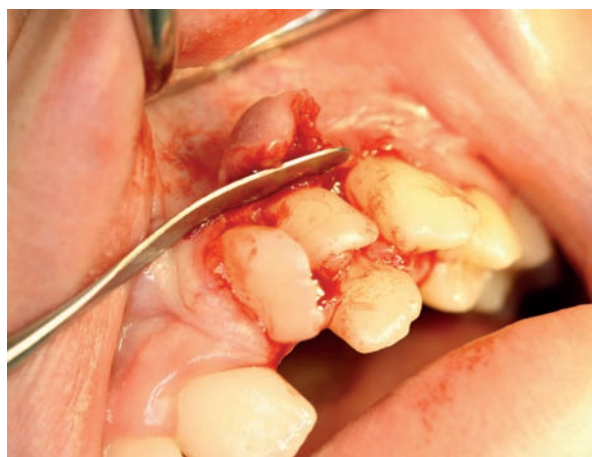Retinirani zub je zub u koštanom supstratu (čeljusti) koji ni-



Slika 15.a. Hiperdoncija - anomalija broja zubi: prekobrojni lateralni inciziv lijevo.



Slika 15.b. Hiperdoncija: prekobrojni zub - lateralni inciziv lijevo.



Slika 15.c. Prikaz prekobrojnog zuba (lateralni inciziv lijevo) tijekom kirurškog zahvata i ekstrakcije zuba.

je na vrijeme izniknuo.

Najčešće nalazimo (ako izuzmемо treći molar) impaktirani gornji kanin i drugi premolar. Ortodontska terapija impaktiranog zuba ovisi o nekoliko čimbenika:

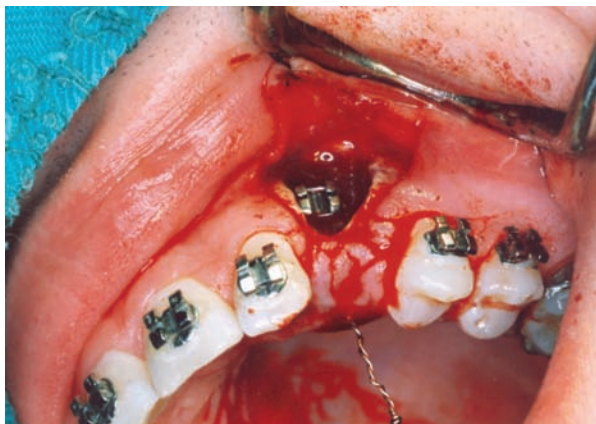
- koji zub je impaktiran

- položaj impaktiranog zuba u čeljusti
- je li očuvan prostor u zubnom nizu za njegovo izvlačenje
- suradnja pacijenta.

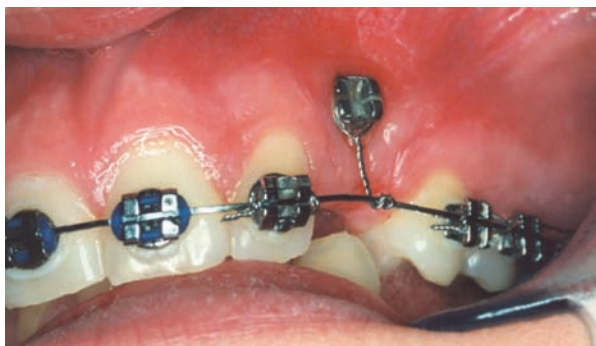
Pri dijagnostici i planu terapije kod ove ortodontske anomalije vrlo je važna rendgenska snimka – ortopantomogram i zagrizna snimka po Parmi te danas sve učestaliji 3D CT na bazi stožaste zrake (3D CT Cone Beam).

Pri izvlačenju impaktiranog zuba potrebna je interdisciplinarna suradnja oralnog kirurga i ortodonta. Unutar kirurškog zahvata (kortikotomija), pri čemu se prikaže impaktirani zub, ortodont zalijepi bravicu ili "lančić" s pomoću kojega će se zub izvlačiti rabeći kao uporište zube na koje je aplicirana fiksna ortodontska naprava (slike 16.a, 16.b i 16.c). Pri izvlačenju impaktiranog zuba danas se sve učestalije kao sidrište rabe i ortodontski mini implantati (18).

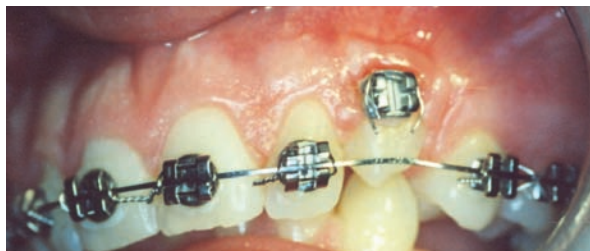Ako nije moguće pristupiti izvlačenju zuba, ili pacijent ne želi takav tretman, impaktirani se zub ekstrahira. Ortodontska terapija se nastavlja zatvaranjem prostora ekstrahiranog zuba ili otvaranjem prostora za ugradnju implanta-ta ili protetskog nadomjeska.



Slika 16.a. Impaktirani gornji kanin lijevo. Terapija ortodontsko-kirurškog izvlačenja zuba. Operativnim putem prikazuje se zub i u toku zahvata (kortikotomije) aplicira ortodontski element (bravica ili lančić) na impaktirani zub te započinje s njegovim izvlačenjem.



Slika 16.b. Izvlačenje impaktiranog gornjeg očnjaka lijevo fiksnom ortodontskom napravom.



Slika 16.c. Izvlačenje impaktiranog gornjeg očnjaka lijevo fiksnom ortodontskom napravom.

Terapija ortodontskih anomalija

Mliječna denticija

Ortodontska terapija (slika 17, 18) veoma rijetko započinje u mliječnoj denticiji, tj. kod djece mlađe od 7 godina. U toj dobi, ako je to potrebno, terapija se provodi interceptivnim zahvatima ili mobilnim ortodontskim napravama (8, 19). Indikacija za tako rani početak terapije je dijagnosticirana kongenitalna anomalija, najčešće orofacijalni rascjep (11).

Neprikladne navike djeteta kao što su sisanje prsta, dudica, bočica i sl. ili infantilno gutanje, dovode do dentoalveolarnog otvorenog zagriža. Uklanjanjem neprikladnih navika i s pomoću bimaksilarnih ortodontskih naprava (npr. aktivator po Grudeu) djeluje se na dentoalveolarnu komponentu anomalije.

Mješovita denticija

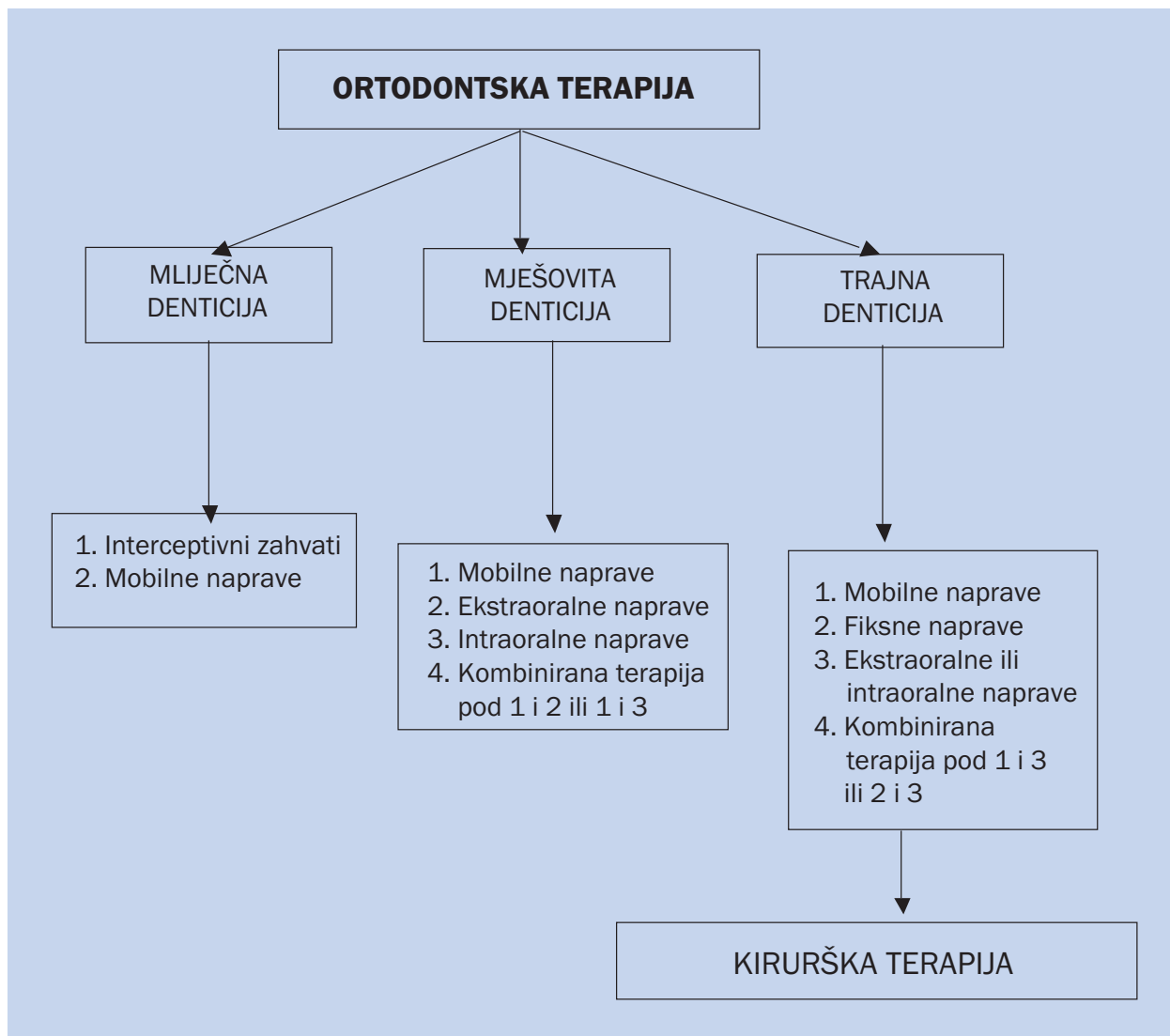
U ranoj mješovitoj denticiji terapija se provodi mobilnim ortodontskim napravama. Mobilne ortodontske naprave, ovisno o tome da li djeluju na jednu ili obje čeljusti, mogu biti monomaksilarne ili bimaksilarne (19). Po načinu djelovanja mogu biti aktivne ili pasivne, miofunkcionalne ili djeluju na principu mehanoterapije (20).

Od monomaksilarnih ortodontskih naprava najčešće se primjenjuje slobodna aktivna ploča (slika 19.a i 19.b).

Od bimaksilarnih najčešće se primjenjuju različite vrste aktivatora i bionatora, a rabe se za korekciju međučeljusnih odnosa u KL. II. ili KL. III. po Angleu.

Neke od indikacija za terapiju u mješovitoj denticiji, uz one u mliječnoj denticiji, obrnuti su prijeklop jednog ili više zubi u prednjem segmentu (tj. centralni i lateralni incizivi) (slika 9.a i 9.b), nepravilnosti u vertikalnoj ravnini (otvoreni zagriz, duboki zagriz), međučeljusni odnos u klasi II. ili klasi III. po Angleu, kompresijske anomalije.

Terapijom se najčešće započinje u vrijeme kasne mješovite denticije, tj. kada se izmjenjuju zubi u zoni odupiranja. Ako mliječni zubi nisu sanirani ili su ekstrahirani prije vremena njihove fiziološke izmjene, dolazi do gubitka prostora za jedan od trajnih zubi, i to najčešće zuba koji zadnji niče u tom kvadrantu te ostane impaktiran u čeljusti (kosti) ili niče distopično – izvan zubnog luka (slika 5). U takvim



Slika 17. Shematski prikaz mogućnosti ortodontske terapije u mlječevoj, mješovitoj i trajnoj denticiji.

slučajevima aplicira se držač prostora (aktivni ili pasivni), koji može biti fiksni ili mobilni, a u gornjoj čeljusti može se aplicirati vanjski obrazni luk (headgear) (8, 21, 22) (slika 20). Headgearom, koji je ekstraoralna ortodontska naprava, aplicirana na prvim trajnim molarima u gornjoj čeljusti, možemo distalizirati navedene zube i dovesti ih u klasu I. po Angleu te dobiveni prostor iskoristiti za kasnije poravnanje zubi u gornjoj čeljusti, najčešće fiksним ortodontskim napravama (1, 5, 21).

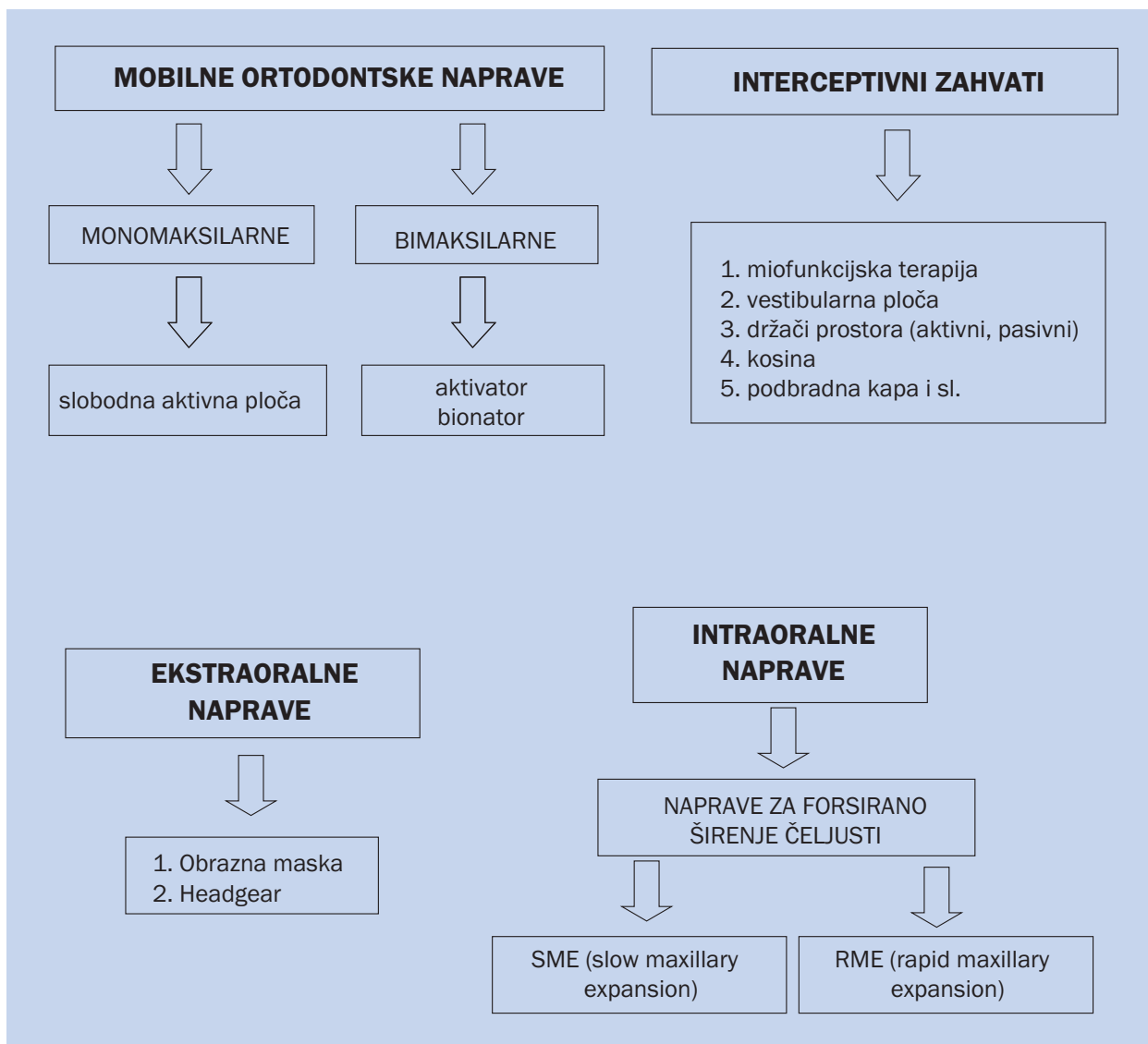
Početak izmjene zubi najčešće se može predvidjeti je li potrebna ekstrakcija trajnih zubi iz ortodontskog razloga, da bi se uspostavio pravilni zubni niz u gornjoj i donjoj čeljusti. Ako je kod pacijenta dijagnosticirana primarna kompresija jačeg intenziteta, koja nastaje zbog nesklada u veličini čeljusti i masi zuba, najčešće se odlučujemo za ekstrakciju četiriju ili u nekim slučajevima samo dvaju zuba. Takva se ekstrakcija naziva serijska ekstrakcija i započinje vođenom ekstrakcijom mlječnih kanina, zatim mlječ-

nih prvih molara, a u trajnoj denticiji ekstrakcijom prvih premolara (7).

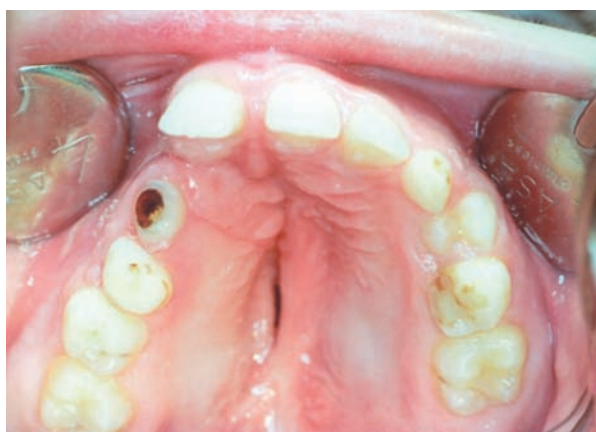Kod nerazvijene gornje čeljusti u sagitalnoj ravnini (npr. kod dijagnosticirane pseudoprogenije ili orofacijalnog rascjepa) u vrijeme rasta i razvoja aplicira se obrazna maska s ortopedskim djelovanjem na gornju čeljust (slika 10).

Ako je gornja čeljust nedovoljno razvijena u transverzalnoj ravnini te je prisutan križni zagriz obostrano (npr. teži oblici kompresije katkad s visokim gotičkim nepcem), indicirana je terapija jednom od intraoralnih naprava za forsirano širenje maksile (SME – *slow maxillary expansion* ili RME – *rapid maxillary expansion*) (slika 11. i slika 13.c).

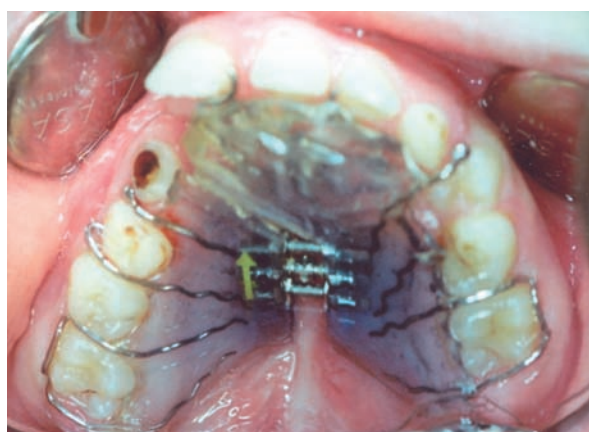
U donjoj čeljusti s istim terapijskim rezultatima rabi se lingvalni luk.



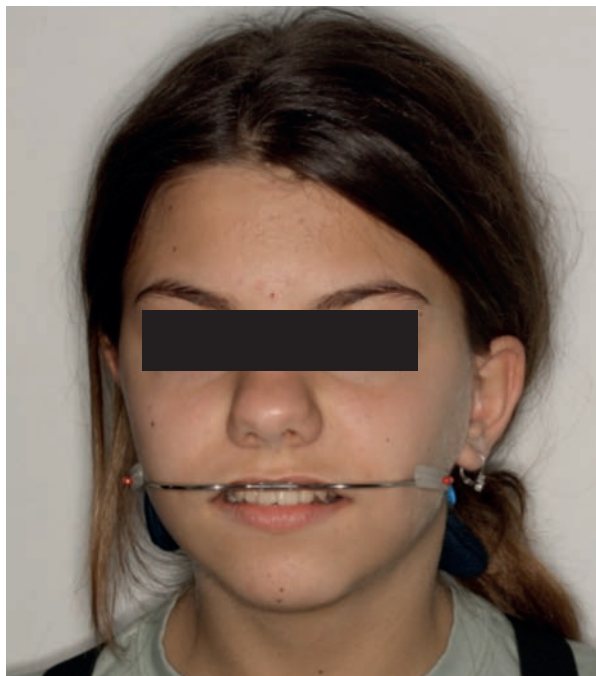Slika 18. Shematski prikaz mogućnosti ortodonske terapije u mlječnoj i mješovitoj denticiji.



Slika 19.a. Pacijent s orofacijalnim rascjepom. Indicirana terapija u mješovitoj denticiji u gornjoj čeljusti mobilnom monomaksimalnom napravom.



Slika 19.b. Terapija orofacijalnog rascjepa u vrijeme mješovite denticije mobilnom monomaksimalnom ortodonskom napravom - slobodna aktivna ploča.



Slika 20. Terapija vanjskim obraznim lukom (headgearom) kod kompresijskih anomalija u mješovitoj i trajnoj denticiji.

Trajna denticija

Nakon nicanja svih trajnih zubi, a to je u dobi od 12. do 14. godine djeteta, terapija se provodi najčešće fiksnim ortodontskim napravama (slika 21).

Mobilne ortodontske naprave, češće monomaksilarne, a rjeđe bimaksilarne, rabe se samo kod lakših anomalija.

Fiksni ortodontski aparat sastoji se od bravica koje se apliciraju direktnim ili indirektnim lijepljenjem na zube, te prstena (ili tubica) koji se apliciraju na prve molare, a prema potrebi terapije i na druge molare (2).

Kod standardnih fiksnih ortodontskih aparata bravice se apliciraju na labijalne i bukalne plohe zubi (tj. s prednje strane) tako da je aparat vidljiv.

Bravice mogu biti metalne ili estetske (bijeje, tj. prozirne) (slika 22).

U novije vrijeme, razvojem materijala, u ortodontiju se uvode i nove tehnike zasnovane na filozofiji primjene blagih (fizioloških) sila, pri čemu se rabe specijalno dizajnirane bravice i lukovi od posebno izrađenih legura – Self-Ligating sistem.

Terapija ovim sistemom bravica i lukova smanjuje trajanje samog tretmana fiksnim ortodontskim napravama, a u graničnim slučajevima ekstrakcijski slučaj može pretvoriti u neekstrakcijski (tj. ovim sistemom se u određenom broju slučajeva može izbjeći ekstrakcija trajnih zubi). Najčešće se primjenjuju Damon sistem, Quick i In Ovation i dr.

Osim standardnih tehnika, terapija se može provesti i lingvalnom tehnikom.

Kod lingvalne tehnike bravice se apliciraju na palatinalne plohe gornjih i lingvalne plohe donjih zubi i takav je aparat nevidljiv (23). Terapija fiksnim ortodontskim aparatom – lingvalna tehnika – provodi se veoma rijetko.

Pri terapijama fiksnim ortodontskim napravama, gdje je pojačana potreba za održanjem sidrišta, da bi se što manje opteretili zubi kako bi se izbjegle moguće štetne posljedice, sve učestalije se primjenjuju mini implantati. Oni se rabe samo kao pomoćno sredstvo pri terapiji i nakon završene ortodontske terapije (ili u tijeku terapije) odstranjuju se. Aplicira ih ortodont bukalno ili palatinalno, ovisno o terapijskim potrebama (18). Najčešće se rabi pri izvlačenju impaktiranog ili retiniranog zuba, kod retrakcije određene skupine zubi u gornjoj ili donjoj čeljusti, transpozicije zubi (slika 23) i sl.

Terapija estetskim bravicama, Self-Ligating sistemom ili lingvalnom tehnikom te mini implantati kao ortodontsko sidrište ne ulazi u standarde koje odobrava HZZO te pacijent mora snositi djelomično ili potpuno troškove terapije.

Prema Pravilniku o ortopedskim pomagalima HZZO odobrava terapiju ortodontskim napravama (mobilnim i fiksnim) do 18. godine života u potpunosti za standardna ortodontska pomagala.

Nakon navršene 18. godine, samo pacijenti s kongenitalnim anomalijama, koji su od ranije u terapiji, a uz potpunu medicinsku dokumentaciju i obrazloženje ortodonta imaju pravo na nastavak terapije na teret HZZO-a.

Retencija i recidiv

Retencija podrazumijeva postterapijski period u kojem terapeut nastoji zadržati postignuti terapijski učinak i spriječiti recidiv.

Ako je za vrijeme ortodontskog tretmana primijenjena neadekvatna terapija u aktivnoj fazi i nedovoljan retencijski period, zubi mogu pokazati težnju vraćanja u svoje prvobitno, ishodišno stanje. Ta se pojava u ortodontici naziva recidiv.

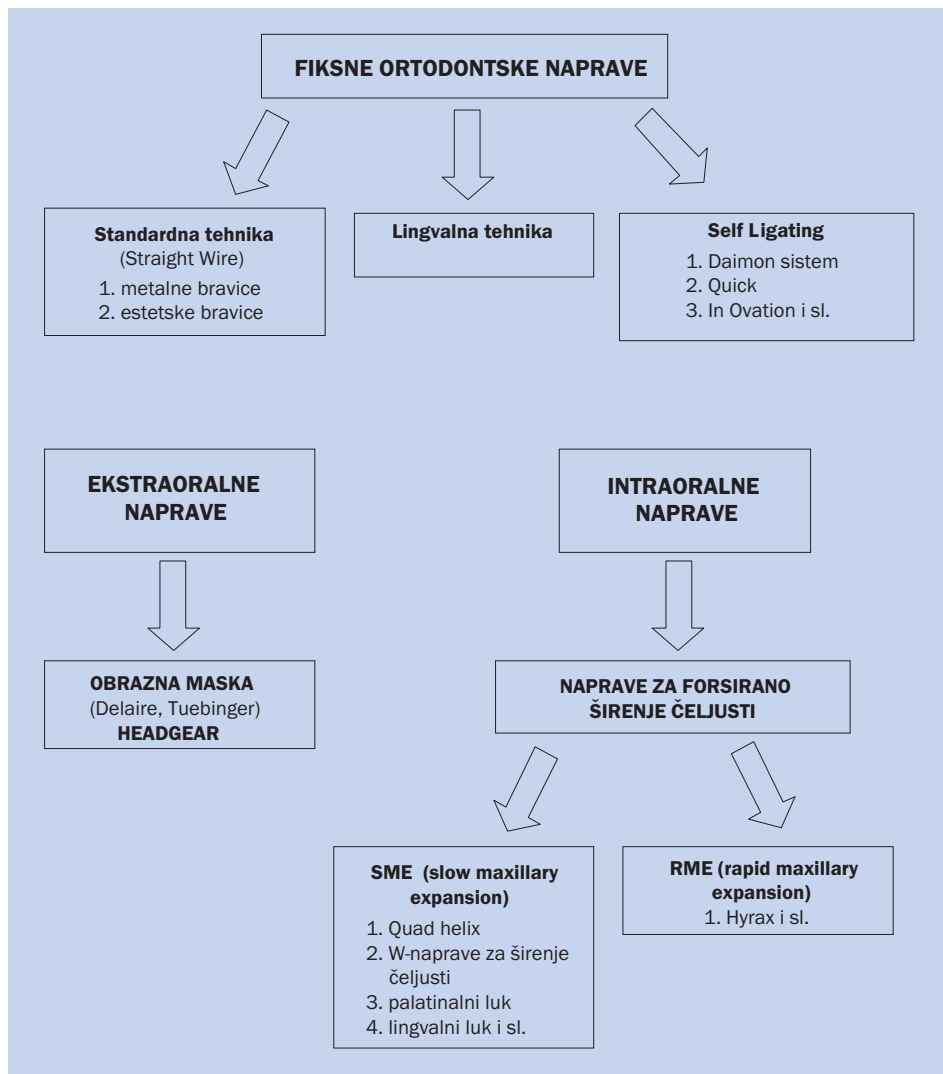
Kako bi se smanjila mogućnost recidiva, potrebno je naglasiti veliku važnost nošenja retencijskog aparata nakon završene aktivne faze terapije provedene fiksnim ili mobilnim ortodontskim aparatom.

Retencijski aparat može biti:

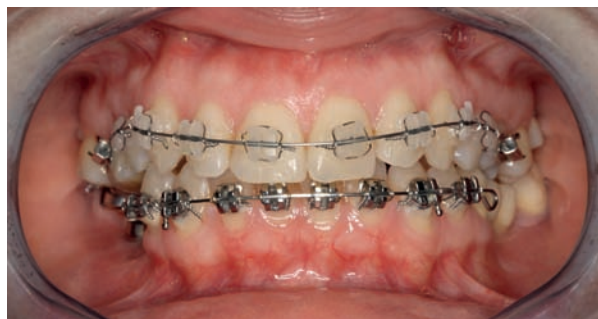- mobilni ili
- fiksni.

Dužina retencije ovisi o prirodi anomalija s morfološkog, funkcionalnog i etiološkog gledišta, kao i o individualnoj reakciji pacijenata, suradnji te terapijski postignutom rezultatu.

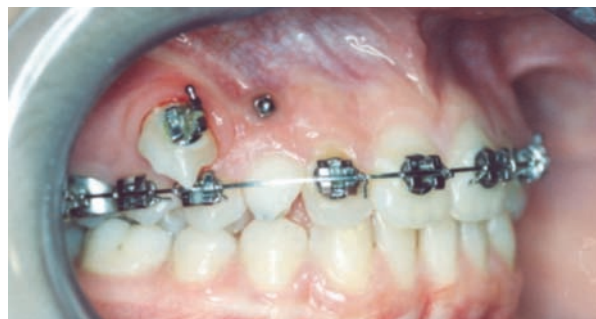Objektivizaciju trajanja retencijskog perioda u ortodontskoj kazuistici nije moguće provesti jer se ona razlikuje i kod istih anomalija od pacijenta do pacijenta, ali se smatra da ne smije biti kraća od polovine vremena provedenog u aktivnoj terapiji.



Slika 21. Shematski prikaz mogućnosti ortodontske terapije u trajnoj denticiji



Slika 22. Terapija u trajnoj denticiji fiksnim ortodontskim napravama. U gornjoj čeljusti aplicirane su estetske bravice, dok su u donjoj čeljusti metalne bravice.



Slika 23. Totalna transpozicija zuba ubraja se u anomalije položaja zuba. U terapiji je uz fiksnu ortodontsku napravu indiciran i mini implantat koji osigurava dodatno sidrište pri pomicanju zuba.

Literatura

1. PROFFIT WR. Contemporary orthodontics. Third edition. St Louis: Mosby, 2000.
2. GRABER MT, VANARSDALL RL. Orthodontics. Current Principles and Techniques. Second edition. St. Louis: Mosby:1994.
3. MITCHELL L. An Introduction to Orthodontics. Oxford University Press, 1996.
4. RAKOSI T, JONAS I, GRABER TM. Orthodontic – diagnosis. New York: Thieme Medical Publishers, 1993.
5. MOYERS RE. Handbook of Orthodontics. 4th Edition, Chicago: Year book medical publishers, inc., 1988.
6. PROFFIT WR, FIELDS HW, ACKERMAN JL, SINCLAIR PM, THOMAS PM, TULLOCH JFC. Contemporary Orthodontic. The C.V. Mosby Company, - Year Book, Inc., 1993.
7. LAPTER V. Ortodoncija za praktičara. Zagreb: Školska knjiga, 1979.
8. PATTI A, D'ARC GP. Clinical Success in Early Orthodontic Treatment, 2005.
9. ŠKRINJARIĆ I. Traume zuba u djece. Zagreb: Globus, 1988.
10. MAGDALENIĆ-MEŠTROVIĆ M. Epidemiološka studija orofacijalnih rascjepa u Hrvatskoj u razdoblju 1988-1998. godine. Disertacija. Zagreb: Stomatološki fakultet Sveučilišta u Zagrebu, 2002.
11. MAGDALENIĆ-MEŠTROVIĆ M. Ortodontska terapija kod djece s orofacijalnim rascjepom. HSV. 2008;6:24-27.
12. JORGENSEN RJ. Clinician's view of hypodontia. J Am Dent Assoc; 1980;101:283-6.
13. ŠKRINJARIĆ I. Orofacijalna genetika. Školska knjiga: Zagreb, 2006.
14. OOSHIMA T, SUGYAMA K, SOBUE S. Oligodontia in the primary dentition with permanent successors: report of case. J Dent Child 1988;55(1):151-6.
15. BERGENDAL B, BERGENDAL T, HALLONSTEN A-I, KOCH G, KUROL J, KVINT S. A multidisciplinary approach to oral rehabilitation with osseointegrated implants in children and adolescents with multiple aplasia. Eur J Orthod 1996;18:119-29.
16. TSAI PF, CHIOU HR, TSENG CC. Oligodontia - a case report. Quintessence Int 1998;29:191-3.
17. MURETIĆ Ž, MAGDALENIĆ-MEŠTROVIĆ M, ŽARKOVIĆ D. Interdisciplinarni pristup rješavanju problema oligodontije. Acta Stomatol Croat 2001;35(1):109-20.
18. LUDWIG B, BAUMGAERTEL S, BOWMAN SJ. Mini-implants in Orthodontics. Quintessence Publishing Co, Ltd, 2008.
19. WITT E, GEHRKE ME, SHAYE R. Removable Appliance Fabrication. Quintessence Publishing Co., Ltd, 1988.
20. LAPTER V i sur. Ortodontske naprave. Zagreb: Školska knjiga, 1988.
21. FRANS PGM van der LINDEN. Orthodontic Concepts and Strategies. Quintessence Publishing Co., Ltd,
22. CHILANDER B, RÖNNING O. Introduction to Orthodontics. Tandläkarförlaget, Stockholm, 1985.
23. SCUZZO G, TAKEMOTO K. Invisible Orthodontics. Quintessenz Verlags-GmbH, 2003.

Adresa za dopisivanje:

Dr. sc. Marija Magdalenić-Meštrović, dr. med.
Stomatološka poliklinika Zagreb
Odjel ortodontije
10000 Zagreb, Perkovčeva 3
e-mail adresa: marija.mestrovic@post.t-com.hr

Primljeno / Received

04. 02. 2010.
February 04, 2010

Prihvaćeno / Accepted

25. 02. 2010.
February 25, 2010