

# REVERZIBILNA POSTERIORNA LEUKOENCEFALOPATIJA ILI TUMOR MOZGA – PRIKAZ BOLESNICE

## REVERSIBLE POSTERIOR LEUKOENCEPHALOPATHY OR BRAIN TUMOR – CASE REPORT

BRANKA RIBARIĆ, DAVORKA MILAT, ŽELJKA PETELIN GADŽE,  
JASNA FRANJIĆ, DAMIR PETRAVIĆ\*

**Deskriptori:** Posteriorna leukoencefalopatija – etiologija, dijagnoza, patofiziologija; Hipertenzija – komplikacije; Edem mozga – dijagnoza, etiologija; Mozak – patologija; Tumori mozga – dijagnoza

**Sažetak.** Sindrom reverzibilne posteriorne leukoencefalopatije klinički se prezentira glavoboljom, konfuzijom, epileptičkim napadajima i smetnjama vida. Na magnetskoj rezonanciji (MR) mozga vidljiv je edem koji zahvaća bijelu tvar parijetookcipitalnih regija. U početku je taj sindrom etiološki bio povezan uz arterijsku hipertenziju, bubrežne bolesti i imunosupresivnu terapiju. U posljednje vrijeme prepoznati su i drugi uzroci poput eklampsije, hemolitičko-uremičkog sindroma, bolesti vezivnog tkiva, malignih bolesti itd. Autori opisuju slučaj 72-godišnje bolesnice s anamnezom dugogodišnje oscilatorne arterijske hipertenzije koja je naglo izazvala smeteno stanje popraćeno glavoboljom, lijevom homonimnom hemianopsijom i lijevom hemiparezom, povezano s naglim povišenjem vrijednosti krvnog tlaka. Na MR-u mozga opisana je opsežna lezija bijele tvari, koja je zahvaćala desni parijetalni i okcipitalni režanj, splenijum korpusa kalozuma i lijevi okcipitalni režanj, poglavito suspektna na ekspanzivni proces. Međutim, nakon opsežne dijagnostičke obrade postavljena je dijagnoza reverzibilne posteriorne leukoencefalopatije, etiološki povezane s arterijskom hipertenzijom. Bolesnica je trenutačno uredna neurološkog statusa, kontrolni MR mozga pokazao je potpunu regresiju opisane lezije bijele tvari.

**Descriptors:** Posterior leukoencephalopathy – etiology, diagnosis, physiopathology; Hypertension – complications; Brain edema – diagnosis, etiology; Brain – pathology; Brain neoplasms – diagnosis

**Summary.** Reversible posterior leukoencephalopathy (RPLE) syndrome is clinically associated with headache, altered consciousness, seizures and visual symptoms. On brain magnetic resonance imaging (MRI) there is edema predominantly affecting white matter of the parietooccipital brain regions. Initially, this syndrome was believed to be secondary to hypertension, renal disease, or immunosuppressive therapy. However, it has recently been identified in a wide variety of conditions, including eclampsia, hemolytic-uremic syndrome, connective tissue diseases, malignancies, etc. Authors describe a case of a 72-year-old woman with a history of arterial hypertension, who suddenly developed headache, confusion, left homonymous hemianopsia, and left hemiparesis, associated with high blood pressure. Brain MRI revealed extensive white matter lesion in the right parietal and occipital lobe, splenium corpus callosum and left occipital lobe, suggestive of expansive process. However, after extensive diagnostic work-up, diagnosis of reversible posterior leukoencephalopathy was established, connected with arterial hypertension. At the moment the patient is without neurological symptoms, follow-up brain MRI revealed resolution of white matter lesion.

Liječ Vjesn 2010;132:151–154

Hinchey i sur. su 1996. godine upotrijebili naziv »reverzibilna posteriorna leukoencefalopatija« kako bi opisali sindrom karakteriziran glavoboljom, konfuzijom, epileptičkim napadajima i smetnjama vida, uključujući i kortikalnu sljepoću, povezan s reverzibilnim promjenama na magnetskoj rezonanciji (MR) mozga koje upućuju na edem bijele tvari pretežno u posteriornim regijama mozga.<sup>1</sup> U početku je taj sindrom etiološki bio povezan uz arterijsku hipertenziju, i to uz naglo povišenje vrijednosti krvnog tlaka, s hipertenzivnom encefalopatijom ili bez nje, potom uz bubrežne bolesti te uz imunosupresivnu terapiju, kao što su ciklosporin A, takrolimus ili interferon  $\alpha$ . Nedavno je prepoznat i širok spektar drugih uzroka, kao što su eklampsija, hemolitičko-uremički sindrom, bolesti vezivnog tkiva, vaskulitis, maligne bolesti, kemoterapija, transfuzije, terapija intravenskim imunoglobulinima ili eritropoetinom, trombotička trombocitopenična purpura te porfirija.<sup>2–14</sup>

U ovom članku prikazujemo slučaj bolesnice s kliničkom slikom i neuroradiološkom prezentacijom tipičnom za sindrom reverzibilne posteriorne leukoencefalopatije.

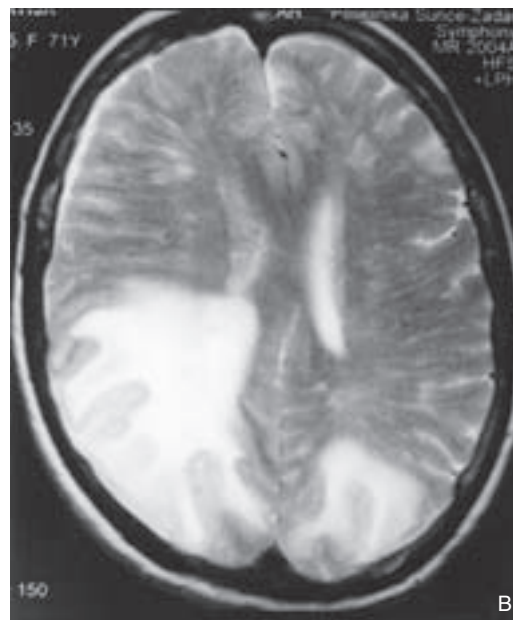
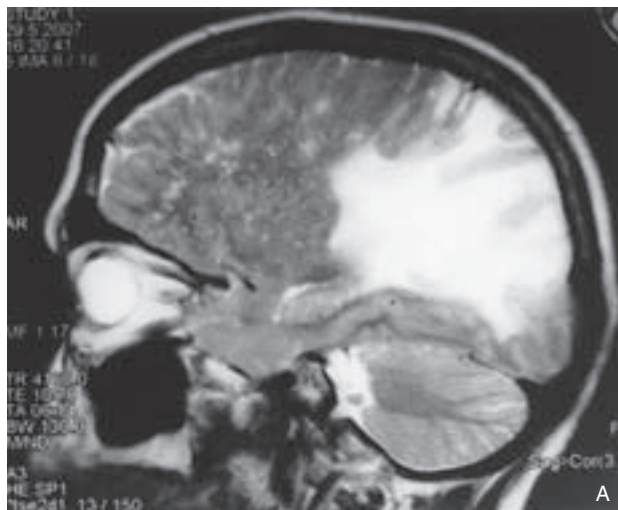
### Prikaz bolesnice

Bolesnica u dobi od 72 godine u lipnju 2007. godine naglo je ušla u smeteno stanje popraćeno glavoboljom, lije-

vom homonimnom hemianopsijom i lijevom hemiparezom srednje teškog stupnja, uz registrirane povišene vrijednosti krvnog tlaka (220/110 mmHg). Anamnestički se također saznaje da je u mladosti preboljela TBC pluća te da dulji niz godina ima oscilirajuću arterijsku hipertenziju. Na MR-u mozga učinjenom u drugoj ustanovi opisana je lezija bijele tvari ponajprije suspektna na ekspanzivni proces, koja je zahvaćala parijetalni i okcipitalni režanj desne hemisfere, splenijum korpusa kalozuma i okcipitalni režanj lijeve hemisfere (slika 1.a i 1.b). Također se opisane brojne kronične vaskularne lezije u supkortikalnoj bijeloj tvari obostrano. Elektroencefalogram (EEG) bio je difuzno paroksizmalno disritmički promijenjen s fokusom sporih valova frekvencije 2–3 Hz, amplitude do 100  $\mu$ V, iznad parijetookcipitalnih regija. U laboratorijskim nalazima evidentirana je povišena SE (100 mm/h), CRP (122,3 mg/L), fibrinogen (5 g/L),

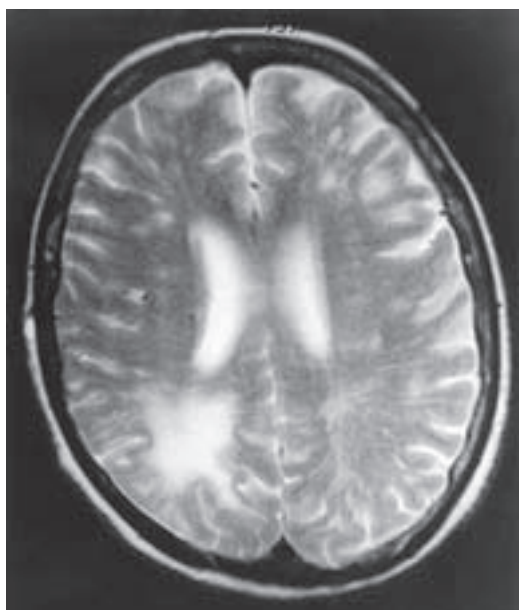
\* Klinika za neurologiju Medicinskog fakulteta Sveučilišta u Zagrebu, Klinički bolnički centar Zagreb (Branka Ribarić, dr. med.; dr. sc. Željka Petelin Gadže, dr. med.; prim. mr. sc. Jasna Franjić, dr. med.; doc. dr. sc. Damir Petravić, dr. med.), Poliklinika Sunce, Zagreb (Davorka Milat, dr. med.)

Adresa za dopisivanje: Dr. sc. Ž. Petelin Gadže, Klinika za neurologiju, KBC Zagreb, Kišpatićeva 12, 10000 Zagreb, e-mail: zpetelin@mef.hr  
Primljeno 31. prosinca 2008., prihvaćeno 16. rujna 2009.



Slika 1. MR mozga u 72-godišnje bolesnice učinjen u lipnju 2007. godine pokazuje opsežnu leziju bijele tvari koja zahvaća desni parijetalni i okcipitalni režanj, splenijum korpura kalozuma i lijevi okcipitalni režanj. A – sagitalni presjek, hiperintenzivna lezija na T2-mjerenoj slici; B – transversalni presjek, hiperintenzivna lezija na T2-mjerenoj slici.

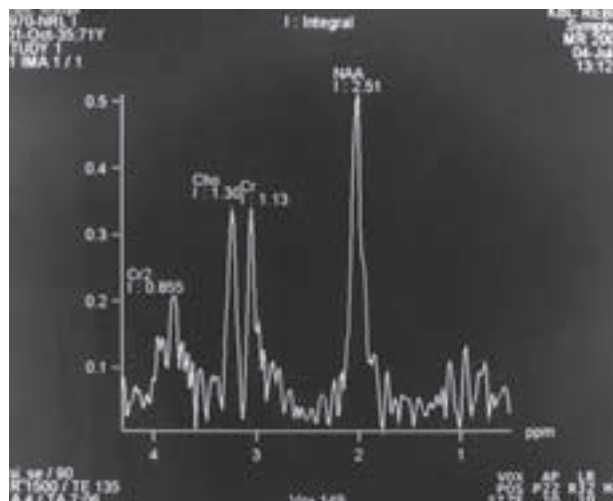
Figure 1. Brain MRI in 72-year-old woman performed in June 2007 reveals extensive white matter lesion in the right parietal and occipital lobe, splenium corpus callosum and left occipital lobe. A – sagittal MRI section, hyperintense lesion on T2-weighted image; B – transversal MRI section, hyperintense lesion on T2-weighted image.



Slika 2a. Ponovljen MR mozga nakon mjesec dana upozorio je na znatnu regresiju ranije opisane lezije bijele tvari; transversalni presjek, T2-mjereni slika.

Figure 2a. Repeated brain MRI after one month revealed stunning regression of white matter lesion; transversal MRI section, T2-weighted.

hiperkolesterolemija i sideropenična anemija, dok su krvna slika, elektroliti, testovi jetrene i bubrežne funkcije te ostale biokemijske pretrage bili urednih vrijednosti. Zbog sumnje na ekspanzivni proces bolesnica je nakon mjesec dana premeštena u našu ustanovu radi stereotaksijske biopsije procesa i njegove patohistološke verifikacije. U međuvremenu je provedena antihipertenzivna i antiedematozna terapija uz

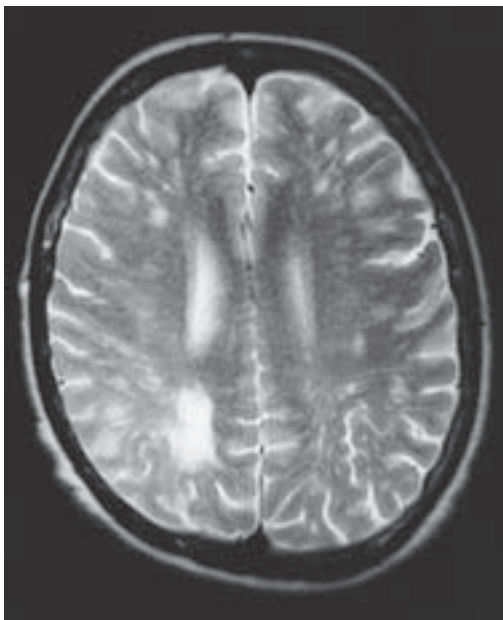


Slika 2b. MR-spektroskopija učinjena nakon mjesec dana pokazuje povišene vrijednosti kolina u opisanom području uz inverziju omjera kolina i kreatinina, no uz održane vrijednosti NAA i održan omjer NAA i kolina.

Figure 2b. MR spectroscopy performed after one month reveals increased values of choline in the described area with inversion of choline/creatine ratio, but with preserved values of N-acetyl aspartate (NAA) and preserved NAA/choline ratio.

postupno normaliziranje vrijednosti krvnog tlaka (do 130/80 mmHg) i značajno poboljšanje u neurološkom statusu, u kojem je zaostala samo diskretna lijeva hemipareza.

Kontrolni MR mozga pokazao je zaprepašujuću regresiju ranije opisane lezije bijele tvari (slika 2.a). MR spektroskopijom verificirane su povišene vrijednosti kolina u opisanom području uz inverziju omjera kolina i kreatinina, ali uz održane vrijednosti N-acetil aspartata (NAA) i održan omjer NAA i kolina (slika 2.b). Dodatno je učinjena analiza



Slika 3. Kontrolni MR mozga nakon tri mjeseca upućuje na daljnju regresiju opisane lezije bijele tvari; transversalni presjek, T2-mjerena slika.

Figure 3. Control brain MRI after 3 months shows further regression of the white matter lesion; transversal MRI section, T2-weighted.

cerebrospinalnog likvora, u kojem je nađeno 5 limfocita/mm<sup>3</sup>, 0,29 g/L ukupnih proteina, a oligoklonske trake bile su negativne. Nalazi kompletne imunološke obrade seruma, kao i obrade seruma i likvora na Borreliu burgdorferi, neurotropne viruse, HIV, sifilis, TBC, mikoze te seruma na hepatitis bili su uredni. Negativni su bili i nalazi tumorskih markera te anti-Hu, anti-Yo i anti-Ri paraneoplastičnih protutijela. Nalaz vidnih evociranih potencijala upućivao je na neuronalnu leziju obaju vidnih putova. Kontrolni EEG bio je tek lakše difuzno disritmički promijenjen. Uzimajući u obzir sve navedene nalaze, osobito nalaz MR-a mozga i MR-spektroskopije, koji govori u prilog leukoencefalopatiji vaskularne geneze (arterijska hipertenzija), te poboljšanje u neurološkom statusu, otklonjena je prvotno postavljena sumnja na tumorski proces i odustalo se od ranije planirane stereotaksijske biopsije mozga.

Nakon 3 mjeseca učinjen je kontrolni MR mozga na kojem je vidljiva daljnja regresija opisane lezije bijele tvari (slika 3). Bolesnica je trenutačno subjektivno bez tegoba, klinički uredna neurološkog statusa. Nalaz MR-a mozga iz listopada ove godine upućuje na potpunu regresiju opisane lezije bijele tvari.

### Rasprava i zaključak

Dijagnostički kriteriji sindroma reverzibilne posteriorne leukoencefalopatije (RPLE) uključuju kliničke i neuroradiološke nalaze. Česte kliničke manifestacije su poremećeno stanje svijesti, glavobolja, epileptički napadaji i smetnje vida.<sup>1</sup> Prema podacima iz dosadašnjih radova u literaturi, ne pokazuju svi bolesnici sve navedene kliničke karakteristike. Naša bolesnica također je imala sve opisane kliničke manifestacije izuzev epileptičke napadaje, a dodatno se razvio i motorički deficit, lijeva hemipareza.

Neuroradiološki nalazi uključuju reverzibilne abnormalnosti bijele tvari mozga koje se prezentiraju kao hipodenzna područja na CT-u mozga, odnosno na MR-u mozga kao hipointenzivne lezije na T1-mjerenim slikama, hiperintenziv-

ne lezije na T2-mjerenim slikama i FLAIR-sekvencama (engl. »fluid-attenuated inversion recovery), te izointenzivne lezije na DWI (engl. diffusion-weighted imaging) sekvencama, a što sve upućuje na vazogeni edem.<sup>15,16</sup> Nalazi neuroradiološke obrade bolesnice prikazane u ovom radu podudaraju se s onima opisanim u literaturi, dakle edem je zahvaćao bijelu tvar parijetookcipitalnih regija mozga. Iako se u većini slučajeva radi o simetričnoj distribuciji edema, opisani su i slučajevi s asimetričnim zahvaćanjem, kao što je slučaj naše bolesnice. Zahvaćanje sive tvari i drugih regija mozga uključujući moždano deblo, mali mozak, bazalne ganglije i frontalne režnjeve, također je opisano u literaturi.<sup>17</sup>

Prema dosadašnjim spoznajama smatra se da je patofiziološka podloga ovog sindroma disfunkcija autoregulacije moždanih arteriola te u slučajevima povišenih vrijednosti krvnog tlaka dolazi do vazodilatacije arteriola i oštećenja endotelnih stanica moždanih malih krvnih žila, rezultirajući razvojem vazogenog edema. Zahvaćanje parijetalnog i okcipitalnog režnja povezano je s rjeđom inervacijskom mrežom simpatičkoga živčanog sustava u stražnjoj cirkulaciji.<sup>9,18</sup> Manje je sigurna uloga imunosupresivne terapije u etiologiji ovog sindroma. Prema navodima iz literature imunosupresivni ili citotoksični agensi mogu uzrokovati ovaj sindrom toksičnim učinkom na vaskularne endotelne stanice ili direktno dovodeći do aksonskog oštećenja.<sup>6,7,19</sup>

Nakon učinjene opsežne dijagnostičke obrade, kojom je u bolesnice isključena prvotno postavljena sumnja na tumorski proces mozga, kao i etiologija leukoencefalopatije u smislu sistemnih bolesti vezivnog tkiva, bubrežnih bolesti, upalnih bolesti i malignih bolesti, mislimo da je glavni uzrok razvoja reverzibilne posteriorne leukoencefalopatije bila arterijska hipertenzija, odnosno naglo povišenje vrijednosti krvnog tlaka. Tomu u prilog govori i činjenica da je došlo do poboljšanja kliničkog stanja bolesnice nakon korigiranja vrijednosti krvnog tlaka, kao i nalaz MR-spektroskopije.

Rano prepoznavanje sindroma reverzibilne posteriorne leukoencefalopatije od velike je važnosti, jer postupno reguliranje vrijednosti krvnog tlaka, ili u određenim slučajevima snižavanje doze ili ukidanje imunosupresivne terapije, odnosno liječenje specifičnih uzročnih čimbenika, može dovesti do poboljšanja kliničkog stanja bolesnika i potpunog povlačenja neuroloških simptoma te regresije lezija bijele tvari mozga. Isto tako je od velikog značenja i činjenica da pravodobno postavljanje dijagnoze, odnosno distinkcija od ekspanzivnog procesa, može spriječiti invazivnu dijagnostičku obradu. Ako u nekim slučajevima posumnjamo da bi se moglo raditi o reverzibilnoj posteriornoj leukoencefalopatiji, bolje je pričekati nekoliko tjedana i potom ponoviti MR mozga prije nego što bolesnika podvrgnemo invazivnomu dijagnostičkom postupku kao što je stereotaksijska biopsija mozga.

Kritički se osvrnuvši na sve dosadašnje literaturne navode, pitanje koje si na kraju možemo postaviti jest zaslužuje li sindrom reverzibilne posteriorne leukoencefalopatije posebno mjesto u neurološkoj taksonomiji. Navedeni je sindrom vjerojatno jedan od najneprikladnije imenovanih neuroloških poremećaja. Ako pregledamo brojne slične primjere iz literature, sindrom reverzibilne posteriorne leukoencefalopatije nerijetko je ireverzibilan. Iako se u samom nazivu rabi pridjev »posterioran«, navedeni sindrom u mnoštvu do sada prikazanih slučajeva nije ograničen na stražnje moždane regije. Nadalje, uzevši u obzir i pridjev »leuko«, također postoji kontradikcija, budući da RPLE povremeno,

uz bijelu tvar mozga, zahvaća i duboku sivu tvar, pa čak i moždanu koru. Uza sve navedeno, u tom se sindromu često javlja oblik cerebralne arteriopatie koji je po svojim značajkama vrlo sličan drugomu novijem kliničkom entitetu, reverzibilnom cerebralnom vazokonstriktivskom sindromu (RCVS), koji, između ostalog, obučava i poznati Call-Flemingov sindrom.<sup>20</sup> Naime, ta se dva poremećaja često preklapaju, vjerojatno zbog zajedničkog čimbenika, tj. poremećaja autoregulacijskih sposobnosti moždane vaskulature. Navedena je vaskulopatija najvjerojatnije i odgovorna za povremeni nastanak ireverzibilnih oštećenja u sindromu reverzibilne posteriorne leukoencefalopatije, koji su – barem se tako pretpostavlja – posljedica produljene ishemije.

Uzevši u obzir sve navedeno, možemo reći da RPLE vjerojatno determinira neurotoksično zbijanje povezano s relativno karakterističnim promjenama na MR-snimci mozga. Patofiziologija tako definiranog sindroma neosporno je vrlo varijabilna (ako se ima u vidu iznimna šarolikost bolesti i poremećaja koji mogu prethoditi RPLE-sindromu), a i sama klinička slika prilično je heterogena. Mehanizam koji leži u podlozi vazogenog edema (koji bi trebao biti odgovoran za karakteristične promjene na MR-snimci mozga) nepoznat je, a pretpostavke se kreću od arterijske hipertenzije kao uzroka poremećaja autoregulatornih mehanizama, posljedice hipoperfuzije i oštećenja endotela do vazokonstrikcije, uz hipoperfuziju te konačnu ishemiju. Međutim, RPLE se očito javlja i u stanjima gdje je visina arterijskog tlaka vrlo daleko od donje granice autoregulacijskih mehanizama.

U zaključku bismo željeli naglasiti da sindrom reverzibilne posteriorne leukoencefalopatije nije klinički, već paraklinički sindrom, jer su mu jedina zajednička determinanta karakteristične promjene na MR-u mozga (hiperintenzivne na T2-mjerenim slikama i FLAIR-sekvencama).

#### LITERATURA

1. *Hinchey J, Chaves C, Appignani B i sur.* A reversible posterior leukoencephalopathy syndrome. *N Engl J Med* 1996; 334: 494–500.
2. *Delanty N, Vaughan C, Frucht S, Stubgen P.* Erythropoietin associated hypertensive posterior leukoencephalopathy. *Neurology* 1997;49:686–9.
3. *Ito Y, Niwa H, Iida T i sur.* Post-transfusion reversible posterior leukoencephalopathy syndrome with cerebral vasoconstriction. *Neurology* 1997;49:1174–5.
4. *Laguna P, Martin T, Marchena MJ, Moya M.* Posterior leukoencephalopathy reversible syndrome secondary to panarteritis nodosa. *Med Clin (Barc)* 1997;109:397–8.
5. *Mathy I, Gille M, van Raemdonck F i sur.* Neurological complications of intravenous immunoglobulin (IVIg) therapy: An illustrative case of acute encephalopathy following IVIg therapy and a review of the literature. *Acta Neurol Belg* 1998;98:347–51.
6. *Edwards MJ, Walker R, Vinnicombe S i sur.* Reversible posterior leukoencephalopathy syndrome following CHOP chemotherapy for diffuse large B-cell lymphoma. *Ann Oncol* 2001;12:1327–9.
7. *Gimenez-Mesa E, Martinez-Salio A, Porta-Etessam J i sur.* Reversible posterior leukoencephalopathy in a patient with non-Hodgkin's lymphoma after treatment with CHOP. *An Med Interna* 2001;18:591–3.
8. *Utz N, Kinkel B, Hedde JP, Bewermeyer H.* MR imaging of acute intermittent porphyria mimicking reversible posterior leukoencephalopathy syndrome. *Neuroradiology* 2001;43:1059–62.
9. *Ozyurek H, Ogun G, Ozen S i sur.* Reversible posterior leukoencephalopathy syndrome: report of three cases. *J Child Neurol* 2005;20:990–3.
10. *Cassano G, Góngora V, Zunino A, Roverano S, Paira S.* Reversible posterior leukoencephalopathy in systemic lupus erythematosus with thrombotic thrombocytopenic purpura. *J Clin Rheumatol* 2007;13:55–7.
11. *Bas DF, Ogun KK, Topcuoglu MA.* Atypical reversible posterior leukoencephalopathy syndrome in thrombotic thrombocytopenic purpura. *Intern Med* 2008;47:1931–4.
12. *El Karoui K, Le Quintrec M, Dekeyser E i sur.* Posterior reversible encephalopathy syndrome in systemic lupus erythematosus. *Nephrol Dial Transplant* 2008;23:757–63.
13. *Ergün T, Lakadamyali H, Yilmaz A.* Recurrent posterior reversible encephalopathy syndrome in a hypertensive patient with end-stage renal disease. *Diagn Interv Radiol* 2008;14:182–5.
14. *Ahn KJ, You WJ, Jeong SL i sur.* Atypical manifestations of reversible posterior leukoencephalopathy syndrome: findings on diffusion imaging and ADC mapping. *Neuroradiology* 2004; 46:978–83.
15. *Lee VH, Wijdicks EF, Manno EM, Rabinstein AA.* Clinical spectrum of reversible posterior leukoencephalopathy syndrome. *Arch Neurol* 2008; 65:205–10.
16. *Ay H, Buonanno FS, Schaefer PW i sur.* Posterior leukoencephalopathy without severe hypertension: Utility of diffusion weighted MRI. *Neurology* 1998;51:1369–76.
17. *Schwartz RB, Jones KM, Kalina P i sur.* Hypertensive encephalopathy: Findings on CT, MR imaging and SPECT imaging in 14 cases. *AJR Am J Roentgenol* 1992;159:379–83.
18. *Sundt T.* The cerebral autonomic nervous system: A proposed physiologic function and pathophysiologic response in subarachnoid hemorrhage and in focal cerebral ischemia. *Mayo Clin Proc* 1973;48:127–37.
19. *Garg RK.* Posterior leukoencephalopathy syndrome. *Postgrad Med J* 2001;77:24–8.
20. *Ducros A, Boukobza M, Porcher R, Sarov M, Valade D, Bousser M-G.* The clinical and radiological spectrum of reversible cerebral vasoconstriction syndrome. A prospective series of 67 patients. *Brain* 2007; 130:3091–101.



## Vijesti News

### 5. hrvatski kongres o Alzheimerovoj bolesti s međunarodnim sudjelovanjem

**Hotel Funimation Borik, Zadar, Hrvatska  
22. – 25. rujna 2010.**

*Organizatori:* Hrvatsko društvo za kliničku psihijatriju HLZ-a,  
Hrvatska udruga za Alzheimerovu bolest,  
Hrvatsko društvo za neuroznanost

*Predsjednik Organizacijskog odbora:* doc. dr. sc. Ninoslav Mimica, dr. med.  
e-mail: ninoslav.mimica@bolnica-vrapce.hr

*Kongresni servis:* Studio Hrg d.o.o., Hrvatske bratske zajednice 4, 10000 Zagreb,  
tel.: +385 (01) 6110 449, fax: +385 (01) 6110 452  
e-mail: kongres@studiohrg.hr, www.alzheimer2010.com