

LAPAROSKOPSKA PARCIJALNA PERICISTEKTOMIJA EHINOKOKNE CISTE JETRE PO PAPADIMITRIOU: PRIKAZ BOLESNIKA

LAPAROSCOPIC PARTIAL PERICYSTECTOMY OF HEPATIC HYDATID CYSTS – PAPADIMITRIOU OPERATION: A CASE REPORT

ŽELJKO BUŠIĆ, ZVONIMIR LOVRIĆ, MARIJAN KOLOVRAT, VLATKA ČAVKA,
LEONARDO PATRLJ, MISLAV ČAVKA*

Deskriptori: Ehinokok jetre – kirurgija; Laparoskopija – metode

Sažetak. Operacija ehinokoka jetre za kirurga je tehnički zahtjevan i izazovan operacijski zahvat. Metoda izbora u liječenju je prijeoperacijska konzervativna terapija Albendazolom, a potom kirurški zahvat. Mogu se učiniti otvoreni i laparoskopski zahvat. Mi preferiramo laparoskopsku eksploraciju i potom laparoskopsku totalnu pericistektomiju ili laparoskopsku parcijalnu pericistektomiju. Ako iz tehničkih razloga i zbog sigurnosti bolesnika nije moguće učiniti laparoskopsku operaciju, treba učiniti konverziju u otvoreni kirurški zahvat. Prikazujemo slučaj laparoskopske parcijalne pericistektomije s biliostazom i omentoplastikom, s detaljnim opisom operacijske tehnike. Šest mjeseci nakon operacije bolesnica je bez tegoba i učinjeni kontrolni ultrazvuk i CT-a su uredni. Laparoskopska operacija je jednako sigurna za bolesnika, ali je znatno manja trauma s boljim estetskim učinkom.

Descriptors: Echinococcosis, hepatic – surgery; Laparoscopy – methods

Summary. Operative treatment of hepatic hydatid cyst is technically demanding procedure. The method of choice is conservative treatment with Albendazolom followed by surgery. Open laparotomy or laparoscopic operation can be performed. We prefer laparoscopic exploration followed by laparoscopic total pericystectomy or laparoscopic partial pericystectomy. If laparoscopic operation is not possible due to technical reasons and patient safety, conversion to an open operation should be done, followed by total or partial pericystectomy. The case and our detailed technique of laparoscopic partial pericystectomy with biliostasis and omentoplasty is described. Laparoscopic operation is equally safe for the patient, yet with minor trauma and better aesthetic effect.

Liječ Vjesn 2010;132:235–237

U Hrvatskoj se godišnje registrira 20–25 novooboljelih bolesnika od ehinokoka jetre.^{1–3} Metoda izbora je konzervativno liječenje Albendazolom u trajanju od mjesec dana i nakon toga kirurško liječenje.^{1–6}

Kirurški zahvat se može učiniti otvorenom tehnikom i laparoskopski. Kod svoje bolesnice učinili smo laparoskopsku parcijalnu pericistektomiju te biliostazu i omentoplastiku. Opisujemo tehniku laparoskopske parcijalne pericistektomije velike ehinokokne ciste jetre promjera 10 cm smještene straga u IV.a i VIII. segmentu jetre, što je tehnički teži i zahtjevniji kirurški zahvat u odnosu na zahvat kada se ciste nalaze u prednjim, dostupnijim segmentima jetre i kada su manje od 5 cm.

Prikaz bolesnice

Bolesnica je bila u dobi od 38 g. Ultrazvukom i CT-om dijagnosticiran je ehinokok jetre veličine 10 cm u IV.a i VIII. segmentu jetre (slika 1.). Serološki nalazi (IG i ELISA) bili su pozitivni. Provedena je konzervativna terapija Albendazolom u trajanju od mjesec dana. Planirana je i učinjena laparoskopska parcijalna pericistektomija uz biliostazu i omentoplastiku.

Bolesnica je dobila antibiotsku profilaksu cefazolin 1 gram iv. (Kefzol, Eli Lilly, Indianapolis, Indiana, SAD) neposredno prije početka zahvata i tromboprofilaksu enoksaparinom (Clexane 40, Sanofi-aventis, Pariz, Francuska) dan prije operacije i tijekom boravka u bolnici te dva dana ambulantno nakon otpusta iz bolnice.

Laparoskopska tehnika:

Kirurški je zahvat izveden u siječnju 2009. godine u općoj endotrahealnoj anesteziji i bolesnica je ležala u supi-

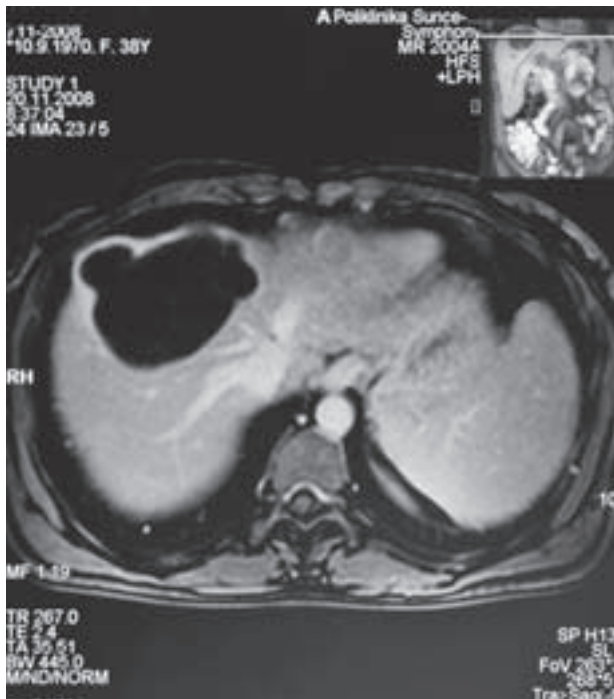nacijskom položaju s ispruženom lijevom rukom. S lijeve strane pacijenta je operater, s njegove lijeve strane asistent koji drži laparoskop, a s lijeve strane asistentu instrumentarka. S desne strane bolesnika je drugi asistent. Monitor se nalazi s desne strane bolesnika, iznad njegova desnog ramena. Učini se poprečna supraumbilikalna incizija, duljine 1 cm i Veressovom iglom se insuflira CO₂ do tlaka 13 mmHg. Nakon toga se uvede troakar promjera 11 mm i kroza nj laparoskop kojim se prikaže opisana ehinokokna cista s okolnim priraslicama. Drugi troakar promjera 11 mm, a nakon incizije kože, postavi se u mamilarnu liniju s desne strane i nešto iznad razine pupka. Još jedan troakar promjera 5 mm, a nakon incizije kože, postavi se s desne strane, u prednju aksilarnu liniju, nešto iznad razine pupka. Sljedeći (radni) troakar promjera 11 mm uvede se nakon incizije kože u medijanoj liniji, na sredini crte pupak – ksifoidni nastavak (slika 2.).

Laparoskopskom hvataljkom kroz radni troakar pridržava se cista, kao i hvataljkom kroz 5 mm troakar u prednjoj aksilarnoj liniji desno, a škarama se uz pomoć koagulacije kroz troakar 11 mm u mamilarnoj liniji desno uklone priraslice (slika 3.). Nakon toga se kroz radni troakar postavi

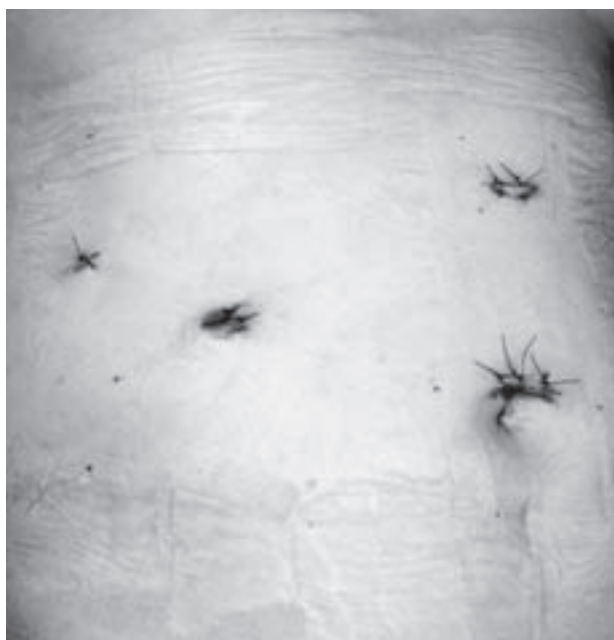* **Klinika za kirurgiju Kliničke bolnice Dubrava** (prof. dr. sc. Željko Bušić, dr. med.; prof. dr. sc. Zvonimir Lovrić, dr. med.; Marijan Kolovrat, dr. med.; prof. dr. sc. Leonardo Patrlj, dr. med.), **Klinička bolnica »Sestara milosrdnica«** (Vlatka Čavka, dr. med), **Klinički zavod za radiologiju Kliničke bolnice Dubrava** (Mislav Čavka, dr. med.)

Adresa za dopisivanje: Prof. dr. sc. Z. Lovrić, Klinika za kirurgiju, Klinička bolnica Dubrava, Av. Gojka Suška 6, 10040 Zagreb, e-mail: zlovric@kdbd.hr

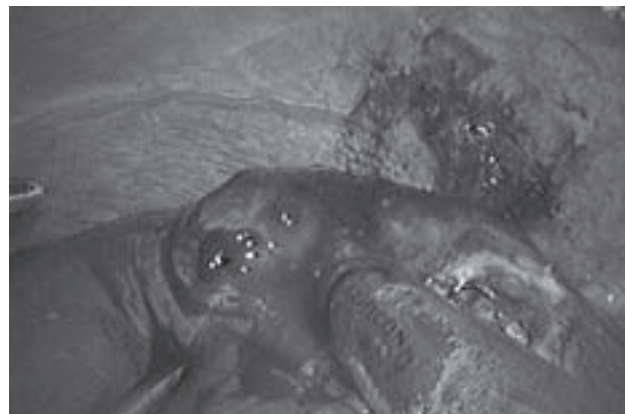Primljeno 15. lipnja 2009., prihvaćeno 25. studenoga 2009.



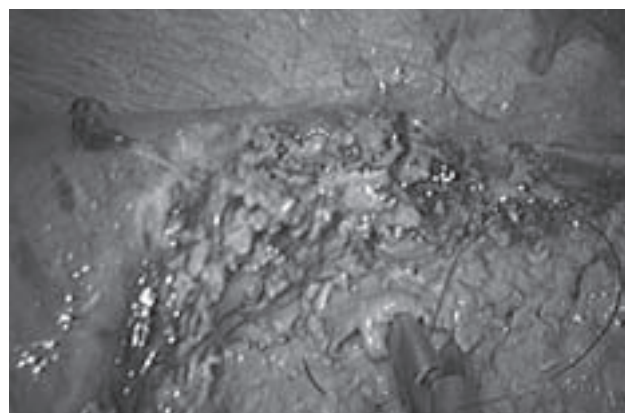
Slika 1. CT ehinokokne ciste
Figure 1. CT of echinococcal cyst




Slika 2. Mjesta incizija na trbušnoj stijenci
Figure 2. Sites of incisions in abdominal wall



Slika 3. Uklanjanje priraslica između ošita i ciste
Figure 3. Removal of adhesions between diaphragm and cyst



Slika 4. Šivanje otvorenoga žučnog voda
Figure 4. Suturing of open biliary duct



Slika 5. Omentoplastika
Figure 5. Omentoplasty

aspirator od 10 mm i cista se otvori škarama kroz troakar u mamilarnoj liniji desno, te se u cijelosti isprazni sadržaj ciste. Kroz to vrijeme cista se pridrži hvataljkom postavljenom kroz 5 mm troakar u prednjoj aksilarnoj liniji desno. Šupljina se ispere hipertoničnom otopinom 10% NaCl.

LigaSureom (Covidien, Boulder, Colorado, SAD) učinjena je pericistektomija do ruba jetrenog tkiva uz pridrži vanje periciste laparoskopjskom hvataljkom kroz 5 mm troa-

kar u prednjoj aksilarnoj liniji desno. Dijelovi ciste odloženi su u poliuretansku vrećicu (Ethicon Endo Surgery, SAD) i odstranjeni kroz supraumbilikalnu inciziju koja se proširi za 1 cm i u to vrijeme laparoskop je postavljen kroz radni troakar. U preostaloj šupljini, koja se još jednom ispere hipertoničnom otopinom, nađen je jedan otvoren, mali žučni vod koji je ušiven najlonskim šavom 5-0 (Ethilon, Johnson and Johnson, Belgija) (slika 4.). LigaSureom je učinjena

omentoplastika, a mobilizirani režanj omentuma fiksiran je u šupljini pseudociste jednim poliglaktiskim šavom 910 (Ethicon, Somerville, New Jersey, SAD) (slika 5.). Na kraju se provjeri hemostaza. Abdominalni dren je postavljen na mjestu gdje se nalazio 11 mm troakar u mamilarnoj liniji desno. Zahvat je trajao 80 min. Postoperacijski tijek je bio uredan. Bolesnica je prvi dan mobilizirana i uzimala je tekućinu peroralno. Dren je odstranjen nakon 48 sati. Postoperacijska potrošnja analgetika bila je minimalna. Bolesnica je četvrti dan otpuštena kući i ambulantno je još dva dana dobivala tromboprofilaksu do ukupno sedam dana. Patohistološki je potvrđen ehinokok jetre. Šest mjeseci nakon operacije bolesnica je bez tegoba i učinjeni kontrolni ultrazvuk i CT su uredni.

Zaključak

U kirurškom liječenju ehinokoka jetre prednost dajemo laparoskopnim kirurškim zahvatima. Nakon laparoskopne eksploracije treba učiniti laparoskopnu totalnu ili parcijalnu pericistektomiju. Laparoskopski se može učiniti biliostaza i omentoplastika. Zahvat je jednako siguran kao i otvo-

rena operacija, ali je manja trauma za bolesnika, estetski učinak je bolji, a hospitalizacija je kraća.^{1,2,7,8}

LITERATURA

1. Bušić Z, Lemac D, Stipančić I, Bušić V, Čavka M, Martić K. Surgical treatment of liver echinococcosis – the role of laparoscopy. *Acta Chir Belg* 2006;106(6):688–91.
2. Bušić Z, Lovrić Z, Stipančić I, Bušić D, Lovrić L. Surgical treatment of hepatic hydatid cysts. *Chirurgia* 2003;16:49–50.
3. Bušić Ž, Amić E, Servis D, Predrijevac M, Stipančić I, Bušić D. Common bile duct obstruction caused by the hydatid daughter cysts. *Coll Anthropol* 2004;28:325–29.
4. Gruttadauria S, Basile F, Marino G, Gentile A, Vittoria Sgori AV, Gruttadauria G. Development in diagnosis and treatment of hepatic echinococcosis in a surgical department of a Mediterranean centre over a 20-years period. *Ann Ital Chir* 2000;71(1):99–104.
5. Alonso Casado O, Moreno Gonzalez E, Loínaz Seguro C i sur. Results of 22 years of experience in radical surgical treatment of hepatic hydatid cysts. *Hepatogastroenterology* 2001;48(37).
6. Erdem E, Nessar M, Sungurtekin U, Ozden A, Tetik C. The management of hepatic hydatid cysts: review of 94 cases. *J Hepatobiliary Pancreat Surg* 1998;5(2):179–83.
7. Seven R, Berber E, Mercan S, Eminoglu L, Budak D. Laparoscopic treatment of hepatic hydatid cysts. *Surgery* 2000;128(1):36–40.
8. Ozacmak ID, Ekiz F, Ozmen V, Isik A. Management of residual cavity after partial cystectomy for hepatic hydatidosis: comparison of omentoplasty with external drainage. *Eur J Surg* 2000;166(9):696–9.



Vijesti News

Glavni odbor Hrvatskoga liječničkog zbora
Povjerenstvo za odličja i priznanja Hrvatskoga liječničkog zbora

raspisuje

NATJEČAJ

za odličja i priznanja Hrvatskoga liječničkog zbora u 2010. godini

Na temelju Pravilnika o odličjima i priznanjima Hrvatskoga liječničkog zbora, prihvaćenog 20. rujna 2005. godine, prijedlozi podružnica i stručnih društava Hrvatskoga liječničkog zbora za odličja i priznanja Zbora dostavljaju se Glavnom odboru HLZ-a, Povjerenstvo za odličja i priznanja najkasnije do 31. listopada 2010. godine, s ispunjenim upitnikom za predlaganje odličja. Kasnije pristigli i nepotpuni prijedlozi neće se uzeti u razmatranje.

Odličja i priznanja bit će prihvaćena i objavljena na 119. redovitoj godišnjoj skupštini Hrvatskoga liječničkog zbora 26. veljače 2011. godine.

Upitnici za predlaganje odličja mogu se podići u Tajništvu HLZ-a u Zagrebu i na web-stranici HLZ-a: www.hlz.hr.