

Stafilokokni empijem i pneumotoraks u dojenčeta

Staphylococcal empyema and pyopneumothorax in infants

Miljenko Raos, Jelica Marković*

Sažetak

U radu je prikazano 11-mjesečno dojenče sa stafilokoknom sepsom i empijemom desnoga prsišta. Liječenje je provedeno odgovarajućim antibiotikom, a torakocentezom odstranjen je u potpunosti gnojni sadržaj. Petoga dana liječenja razvio se tenzijski pneumotoraks, što je zahtijevalo provođenje negativne usisne drenaže. Liječenje empijema je u djelokrugu pedijatra i kirurga, a rana primjena drenaže pleuralne šupljine preduhitruje razvoj komplikacija.

Ključne riječi: stafilokokna sepsa, empijem, piopneumotoraks, liječenje, dojenče

Summary

An 11-month-old infant with staphylococcal sepsis and empyema of the right thorax is presented. An adequate antibiotic therapy was administered, and purulent content was eliminated by thoracocentesis. On the 5th day of treatment, a tension pneumothorax developed, and negative suction drainage was performed. Empyema therapy is under the competence of the paediatrician and surgeon, and early performed drainage of pleural cavity can prevent the development of complications.

Key words: staphylococcal sepsis, empyema, pyopneumothorax, treatment, infant

Med Jad 2010;40(3-4):85-89

Uvod

Stafilokok je grampozitivna aerobna bakterija posvuda prisutna u prirodi, a kod čovjeka najčešće naseljava predvorje nosa, sluznicu nosnog dijela grla, te probavni sustav i vaginu. Prema sposobnosti koagulacije plazme mogu se podijeliti na koagulaza – pozitivne i koagulaza – negativne. Približno 97% ljudskih stafilokoknih uzoraka je koagulaza – pozitivno. U pučanstvu kod zdravih odraslih osoba, kliconoštvo se otkriva u 11-32%, te u 25% kod bolničkog osoblja.^{1,2} Stafilokokne bakterije najčešće se prenose kapljičnim putem ili prstima s nosne sluznice izravnim dodirima na druge osobe. Stafilokokne upale pluća češće su tijekom zime i proljeća i podudaraju se s učestalošću respiratornih virusnih infekcija. Najčešće obolijeva dojenčad, a u bolničkim uvjetima mala djeca i starije osobe s kroničnim bolestima.³

U dječjoj dobi u 50-75% slučajeva bakterijske upale pluća dolazi do razvoja empijema. Empijem označava piogenu infekciju pleuralne šupljine uz razvoj gnojnoga izljeva.^{4,5}

Primarna stafilokokna upala pluća nastaje aspiracijom ili inhalacijom stafilokoka iz nazofarinksa. Virusne infekcije oštećuju sluznicu dišnih putova i predstavljaju poticajni čimbenik za razvoj stafilokokne upale pluća. Ovaj oblik upale pluća najčešći je u dojenčadi mlađe od šest mjeseci. Sekundarna stafilokokna upala pluća nastaje hematogenim rasapom stafilokoka iz udaljenih žarišta. Češća je u dojenčadi i male djece, poglavito u osoba s nedostatnom imunošću. Stafilokoki luče različite enzime i toksine koji dovode do nekroze zidova bronhiola i malih bronha, s posljedičnim razvojem apscesa pluća i pneumatocele.*

Upala redovito zahvaća i poplućnicu, uz razvoj empijema, bronhopleuralne fistule i piopneumoto-

* Dječja bolnica Srebrnjak, Zagreb (prim. mr. sc. Miljenko Raos, dr. med., Jelica Marković, vms)

Adresa za dopisivanje / Correspondence address: Prim. mr. sc. Miljenko Raos, dr. med., Dječja bolnica Srebrnjak, Srebrnjak 100, 10000 Zagreb; e-mail: miljenko.dr.raos@zg.t-com.hr

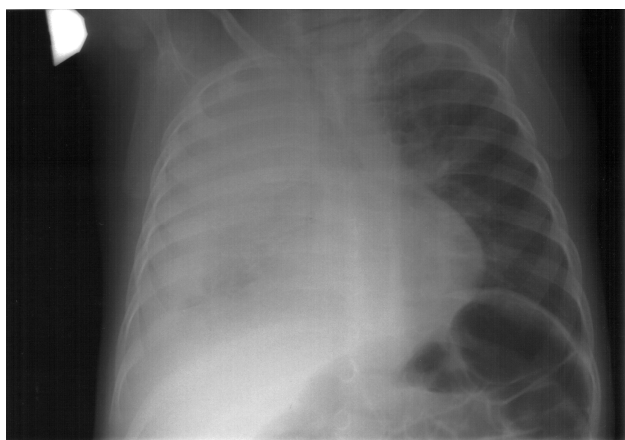
Primljeno / Received 2009-12-18; Ispravljeno / Revised 2010-02-20; Prihvaćeno / Accepted 2010-10-15

raksa.^{6,7} Stafilocokni empijem s popratnim komplikacijama, zbog izdašne primjene antibiotika, u današnje vrijeme se susreće rjeđe. U radu prikazujemo dojenče u dobi od 11 mjeseci sa stafilocoknom upalom pluća, empijemom, bronhopleuralnom fistulom, te tenzijskim piopneumotoraksom.

Prikaz bolesnika

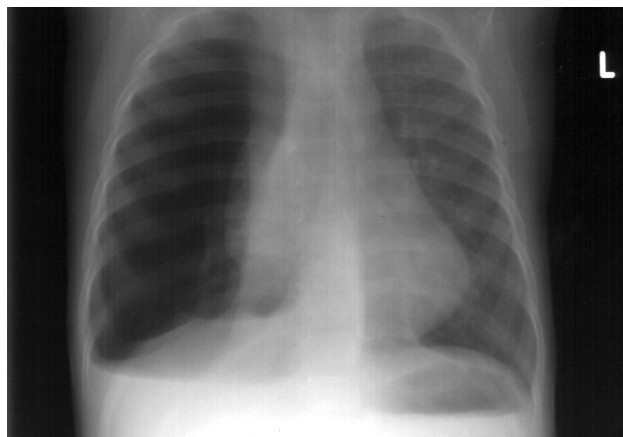
Muško dojenče u dobi od 11 mjeseci primljeno je na liječenje pod uputnom dijagnozom desnostrane pleuropneumonije. Bolest je počela pet dana prije prijama curenjem nosa uz kašalj i vrućicu do 39,8°C. Prvi dan bolesti dijete je u dva navrata povratilo. Kod prijama temperatura 39,9°C, tahidispnoičan, tahikardan, neprestance kašlje, stenje, blijed, okrajine hladne, vidljive sluznice suhe, jezik suh sa sivobjelkastim naslagama. Perkutorno nad desnim plućnim krilom muklina, auskultacijski bronhalno disanje. Trbuh napet, jaki meteorizam, perkutorno izražen timpanizam. Meningitički sindrom negativan. Sedimentacija eritrocita 80 mm, hemoglobin 92 g/L, broj eritrocita $3,46 \times 10^{12}/L$, broj leukocita $5,65 \times 10^9/L$, segmentirani granulociti 14%, neseegmentirani granulociti 11%, limfociti 30%, atipične stanice 15%, mijelociti 12%, metamijelociti 18%, u svim neutrofilima toksične granule. Trombociti $435 \times 10^9/L$, CRP 314,9 mg/L, IgG 6,0g/L, IgA 0,57g/L, IgM 0,75g/L, pO₂ 7,80 kPa, pCO₂ 4,58 kPa, Sat O₂ 94%.

Na PA (posteroanteriornoj) snimci pluća vidljivo je, da je desno plućno krilo u cijelosti zasjenjeno, što ukazuje na empijem desnog plućnog krila (Slika 1). EKG uredan. UZV srca – strukturno zdravo srce. Vidljiv je obilan pleuralni izljev, a sama poplućnica je hiperehogena.



Slika 1. Empijem desnog prsišta
Picture 1. Empyema of the right thorax

Hemokultura – čista kultura *Staphylococcus aureus*, osjetljiv na klindamicin, vankomicin, ceftriakson, kloksacilin, rifampicin, ciprofloksacin. Izvrši se torakocenteza i dobije se oko 200 ml smeđkastog tekućeg sadržaja. Biokemijska obrada pleuralnog punktata: pH 8,5, specifična težina 1020, glukoza 0 mmol/L, laktat dehidrogenaza (LDH) > 800 IU/L, citološki granulocitni tip izljeva (> 90% neutrofilnih granulocita), bjelančevine > 34,2 g/L. Bakteriološka obrada izljeva negativna (dojenče je prije dolaska u našu ustanovu dobilo ceftriakson intravenski). Odmah po prijama započeto je liječenje ceftriaksonom uz vankomicin (iskustveno je pretpostavljeno da se radi o stafilocoknoj sepsi s empijemom). Nakon izolacije stafilokoka iz hemokulture i spoznajom da je uzročnik osjetljiv na sve antibiotike, liječenje je nastavljeno ceftriaksonom intravenski. Od drugog dana liječenja, opće stanje dojenčeta je bolje, nema dispneje, trećeg dana liječenja vrijednost CRP-a 266,5 mg/L. Od četvrtoga dana liječenja dojenče je afebrilno. Petoga dana liječenja dolazi do kliničkog pogoršanja, dojenče je ponovno dispnoično, stenje, auskultacijski se desno ne čuje disanje, perkutorno izražen timpanizam. Na snimci pluća vidljiv je pneumotoraks desno uz kolaps desnog plućnog krila, te pomak srca i sredoprjsja u lijevo (Slika 2).

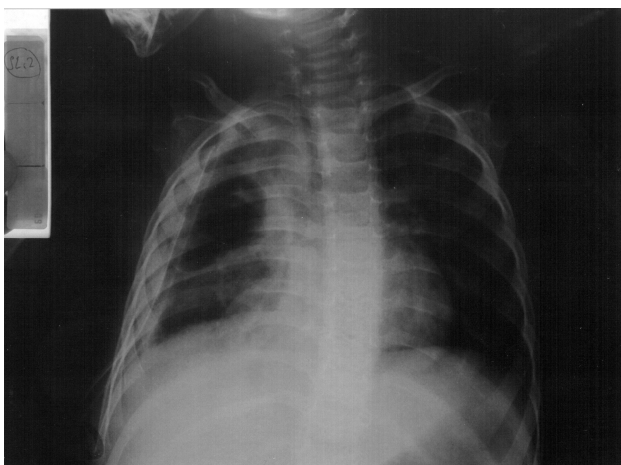


Slika 2. Tenzijski pneumotoraks desnog prsišta, kolaps desnog pluća, pomak srca i sredoprjsja u lijevo (peti dan bolničkog liječenja)

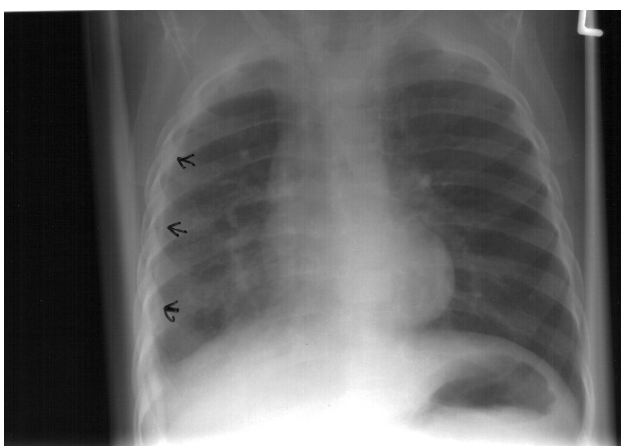
Picture 2. Tension pneumothorax of the right thorax, collapse of the right lung, cardiac and mediastinal shift to the left (5th day of the hospital treatment)

Vrijednost CRP-a iznosila je 153,8 mg/L. Zbog razvoja tenzijskog pneumotoraksa učini se drenaža desnog prsišta (Slika 3). Negativna usisna drenaža provedena je tijekom 15 dana zbog velike bronho-

pleuralne fistule, potom se vršila pasivna drenaža tijekom tri dana, po načelu Büllau drenaže, kojom je provjereno sljepljenje plućnih ovojnica. Antibiotško liječenje provedeno je tijekom tri tjedna. Nakon završene drenaže dojenče je bilo dobro, a auskultacijski je nalaz na plućima bio uredan. Dva tjedna poslije drenaže (šest tjedana od početka bolesti), na snimci pluća, uz desnu stijenku prsnog koša vidljiva je nježna sjena zadebljale pleure (Slika 4). Dva mjeseca kasnije radiološki je nalaz bio u potpunosti uredan.



Slika 3. Drenaža piopneumotoraksa desnog prsišta
 Picture 3. Pyopneumothorax drainage of the right pleural cavity



Slika 4. Nježna sjena zadebljale poplućnice uz lateralnu stijenku desnog prsišta (dva tjedna od prestanka drenaže i šest tjedana od početka liječenja)
 Picture 4. Mild shadow of callous pleura along the lateral side of the right thorax (two weeks after the drainage ended, and six weeks from the therapy beginning, respectively)

Rasprava

Parapneumonični izljev javlja se popratno u sklopu bakterijske ili virusne upale pluća ili plućnog apscesa. Otprilike kod 0,6% djece s upalom pluća javlja se empijem pleure. Pojavnost empijema kreće se od 4 do 6 na 100.000 djece.⁸ Kod dojenčadi i male djece najčešći bakterijski uzročnik empijema je *Staphylococcus aureus*, *Streptococcus pneumoniae* i *Haemophilus influenzae*.^{9,10} Stafilocokna pneumonija najčešće se javlja u dojenčadi i male djece, te u djece s poticajnim čimbenicima za razvoj bolesti, poglavito nakon težih virusnih infekcija. Razvoj bolesti je munjevit uz razvoj empijema, plućnog apscesa i pneumatocela.¹¹ U razvoju parapneumoničnih pleuralnih izljeva razlikujemo tri razvojna stupnja: 1. eksudativni, 2. fibropurulentni, 3. stupanj organizacije u kojem fibroplasti prodiru u eksudat iz visceralne u parijetalnu plućnu ovojnicu, stvarajući neelastičnu membranu, koja poput oklopa oblaže pluća. Fibropurulentni stupanj obilježen je prodorom bakterija u pleuralnu šupljinu. Pleuralni izljev je gnojan i sadrži fibrin, stanični detritus i brojne neutrofilne granulocite. Eksudativni stupanj moguće je izliječiti antibioticima, uz torakocentezu, a drugi i treći stupanj zahtijevaju kirurško liječenje (drenažu pleuralne šupljine). Svaki parapneumonični izljev zahtijeva bakteriološku obradu na aerobe i anaerobe, gljivice i mikobakterij tuberkuloze.¹² Na osnovu biokemijske raščlambe pleuralnog izljeva razlikujemo tri razvojna stupnja. Prvi, eksudativni stupanj rezultat je djelovanja proinflamatornih citokina na povećanje krvotilne propusnosti, u što je uključen IL 8 (interleukin 8), TNF- α . (čimbenik tumorske nekroze α). Pleuralni sadržaj je bakteriološki negativan, pH $\geq 7,20$, koncentracija glukoze je $<$ od 2,2 mmol/L, a katalitička aktivnost LDH je manja od trostruke vrijednosti gornje vrijednosti normale serumskog LDH. Omjer LDH izljev – serum je $\geq 0,6$. Specifična težina je > 1018 , bjelančevine > 25 g/L. Omjer bjelančevine izljev – serum je $\geq 0,5$. Broj stanica je mali, nema stvaranja fibrinskih naslaga. Eksudativni razvojni stupanj traje 24 – 72 sata i prelazi u fibropurulentni razvojni stupanj.^{13,14,15}

Fibropurulentni stupanj (prijelazni) obilježen je nakupljanjem gnoja i pozitivnim bakteriološkim nalazom. Zbog fagocitoze i stanične razgradnje pH je $< 7,20$, koncentracija glukoze $< 2,8$ mmol/L, vrijednosti LDH su > 1000 IU/L, omjer LDH izljev – serum $\geq 0,6$, bjelančevine > 30 g/L, omjer bjelančevina izljev – serum $\geq 0,5$, broj neutrofilnih granulocita je $> 1000 / \text{mm}^3$, ($>90\%$).^{9,10,13,16,17} U fibropurulentnom razvojnom stupnju, zbog gustoće sadržaja uzrokovane nakupljanjem polimorfonuklearnih leukocita, bjelan-

čevina i fibrina, započinje proces odlaganja fibrina, uz stvaranje pregrada, te brojnih ostalih šupljina sa sadržajem. Ovaj stupanj traje 7 – 10 dana, i zahtijeva žurno provođenje drenaže.¹⁸

Treći razvojni stupanj je organizacija (kronični), popraćen zadebljanjem poplućnice, uz gubitak elastičnosti nakon resorpcije tekućine, umnažanjem i urastanjem fibroplasta iz visceralne u parijetalnu poplućnicu, što u konačnici dovodi do fibrotoraksa. Upala poplućnice potiče prokoagulacijsku aktivnost, uz potiskivanje fibrinolitičke aktivnosti, što pogoduje odlaganju fibrina. Neodgovarajuće liječenje empijema potpomaže razvoj pleuralne fibroze i restriktivne plućne bolesti. Stupanj organizacije događa se 2 – 4 tjedna od početka bolesti.¹⁹

Neprijeporno je da u liječenju empijema i piopneumotoraksa podjednako značajnu ulogu imaju pedijatar i kirurg. U liječenju stafilokokne pneumonije bitna je primjena odgovarajućeg antibiotika, a u slučaju razvoja komplikacija tipa empijema, odnosno piopneumotoraksa, potrebno je provesti odgovarajuće kirurško liječenje (negativna usisna drenaža). Manja je vjerojatnost otpornosti na antibiotike, izvanbolničke (domicilne), odnosno stafilokokne pneumonije iz opće populacije, u odnosu na bolničke (nozokomijalne) pneumonije.

U eksudativnom razvojnom stupnju empijema, uz primjenu antibiotika, provodi se i torakocenteza. Ranu drenažu empijema potrebno je izvršiti ako se radi o gustom gnojnom sadržaju, koji se torakocentezom ne može odstraniti, odnosno ako se tekućina nakon torakocenteze ponovno brzo nakuplja. Rana drenaža predusresti će septikopijemiju i razvoj pneumotoraksa, te osigurati brži oporavak i skratiti duljinu liječenja i smanjiti smrtnost. Kod piopneumotoraksa drenažu treba izvršiti bez odgode. Drenaža pleuralne šupljine omogućava brzo i sigurno odstranjenje gnoja, brzu reekspanziju kolabiranog pluća, ubrzava zatvaranje bronhopleuralne fistule i preduhitri razvoj ostalih (začahurenih), šupljina i fibrotoraksa.^{20,21} Duljina drenaže je različita, obično traje 8 – 14 dana, ali i dulje, dok se oba lista poplućnice ne slijepe, što se provjerava prestankom negativne usisne drenaže i stavljanjem drena u bocu po principu Büllau drenaže. Ovisno o razvojnom stupnju bolesti za drenažu empijema i piopneumotoraksa koriste se različite kirurške tehnike: torakocenteza, zatvorena interkostalna drenaža (izuzetno je potrebno uvesti dva ili više drenova), torakoskopija, pleurokopija, minitorakotomija, dekortikacija pluća, intrapleuralna primjena fibrinolitička.^{22,23} Kronični empijem najčešća je indikacija za dekortikaciju. Lokalizirani kronični empijem posljedica je nedostatne drenaže interkostalnim drenom, što zahtijeva otvorenu drenažu s resekcijom

dijela rebra iznad empijema. Bronhopleuralna fistula posljedica je proboja empijema u bronh, te je ponekad potrebno izvršiti dekortikaciju i plućnu resekciju (torakoplastika s resekcijom rebara iznad empijema). *Empyema necessitatis* nastaje spontanom provalom empijema u pluća i stijenku prsnoga koša.^{24,25,26,27}

Kod našeg dojenčeta torakocentezom odstranjen je pleuralni sadržaj u potpunosti, nije došlo do ponovnog nakupljanja tekućine, ali se petoga dana liječenja razvio tenzijski pneumotoraks, što je zahtijevalo negativnu usisnu drenažu.

Zaključak

Obzirom da stafilokok luči veliki broj toksina i enzima koji razaraju plućno tkivo, uz razvoj pneumotoraksa i bronhopleuralne fistule, kod stafilokoknog empijema preporuča se učiniti ranu drenažu prsnoga koša, čime se suzbija septikopijemija, razvoj komplikacija, ubrzava detoksikacija organizma, skraćuje duljina liječenja, duljina davanja antibiotika, sprječava razvoj fibrotoraksa, ostalih šupljina, te ubrzava zatvaranje bronhopleuralne fistule, i u konačnici smanjuje smrtnost.

Literatura

1. Von Eiff C, Becker K, Machka K, Stammer H, Peters G. Nasal carriage as a source of staphylococcus aureus bacteremia. Study group. N Engl J Med 2001;344:11-6.
2. Wenzel RP, Perl TM. The significance of nasal carriage of staphylococcus aureus and the incidence of postoperative wound infection. J Hosp Infect 1995; 31:13-24.
3. Freij BJ, Kusmiesz H, Nelson JD, Mc Cracken GH Jr. Parapneumonic effusions and empyema in hospitalized children: a retrospective review. Pediatr Infect Dis 1984;3:578-91.
4. Shields TW. Parapneumonic empyema. in: Shields TW, ed. General thoracic surgery. 4th ed. Baltimore:Willimas & Wilkins,1994;Jan.684-93.
5. Çekirdekçi A, Köksel O, Göncü T, Burma O, Rahman A, Uyar IS, Ayan E, Uysal A. Management of parapneumonic empyema in children. Asian Cardiovasc Thorac Ann 2000;8:137-40.
6. Gonzalez BE, Hulten G, Dishop MK, Lamerth LB, Hammerman WA, Mason EO Jr, Kaplan S L. Pulmonary manifestations in children with invasive community – acquired staphylococcus aureus infection. Clin Infect Dis 2005;41:583-90.
7. Gaudelus J, Dubos F, Dommergues MA, Vu Thien H, Bingens E, Cohen R. Anthiobiothérapie des pleuropneumopathies de l'enfant: quelles leçons tirer des études cliniques, publiées et propositions thérapeutiques. Arch Pediatr 2008;15:584-92.

8. Cohen G, Hjortdal V, Ricci M, Jaffe A, Wallis C, Dinwiddie R, Elliott MJ, de Leval MR. Primary thoracoscopic treatment of empyema in children. *J Thorac Cardiovasc Surg* 2003;125:79-84.
9. Gün F, Salman T, Abbasoğlu L, Salman N, Çelik A. Early decortication in childhood empyema thoracis. *Acta Chir Belg* 2007;107:225-7.
10. Demirhan R, Kosar A, Sancakli I, Kiral H, Orki A, Arman B. Management of postpneumonic empyemas in children. *Acta Chir Belg* 2008;108:208-11.
11. Ahel V, Rožmanić V. Pneumnije u dječjoj dobi. *Medicus* 2005;14:91-8.
12. Huang FL, Chen PY, Ma JS, Yu HW, Lu KC, Chi CS, Lau YJ, Peng HC. Clinical experience of managing empyema thoracis in children. *J Microbiol Immunol Infect* 2002;35:115-20.
13. Koegelenberg CFN, Diacon SH, Bolliger CT. Parapneumonic effusion and empyema. *Respiration* 2008;75:241-50.
14. Singh M, Singh SK, Chowdhary SK. Management of empyema thoracic in children. *Indian Pediatrics* 2002;39:145-57.
15. Menon P, Kanojia RP, Rao KLN. Empyema thoracic: surgical management in children. *J Indian Assoc Pediatr Surg* 2009;14:85-93.
16. Ozcelik C, Ülkü R, Onat S, Ozcelik Z, Inci I, Satici O. Management of postpneumonic empyemas in children. *Eur J Cardiothorac Surg* 2004;25:1072-8.
17. De Luca A, Kurland G. Empyema in children: epidemiology, diagnosis, and management. *Semin Pediatr Infect Dis* 1993;9:205-11.
18. Carey JA, Hamilton JRL, Spencer DA, Gould K, Hasan A. Empyema thoracic: a role for open thoracotomy and decortication. *Arch Dis Child* 1998; 79:510-13.
19. Gupta DK, Sharma S. Management of empyema – role of a surgeon. *J Indian Assoc Pediatr Surg* 2005;10:142-6.
20. Rodriguez MLCV, Catalan GT. Outcome of pediatric empyema thoracic managed by tube thoracostomy. *Asian Cardiovasc Thorac Ann* 2006;14:98-101.
21. Pasini M, Bradić I, Puretić B. Stafilokokni empijem i piopneumotoraks u dječjoj dobi. *Lij vjes* 1967;89: 166-9.
22. Moran JF. Surgical management of pleural space infections. *Semin Respir Infect* 1988;3:383-94.
23. Kang DWW, De Campos JRM, Filho LOA, Engel FC, Xavier AM, Macedo M, Meyer K. Thoracoscopy in the treatment of pleural empyema in pediatric patients. *J Bras Pneumol* 2008;34:205-11.
24. Schultz KD, Fan LL, Pinsky J, Ochoa L, Smith EO, Kaplan SL, Brandt ML. The changing face of pleural empyemas in children: epidemiology and management. *Pediatrics* 2004;113:1735-40.
25. Light RW. Parapneumonic effusions and empyema. *Proc Am Thorac Soc* 2006;3:75-80.
26. Balfour-Lynn IM, Abrahamson E, Cohen G, Hartley J, King S, Parikh D, Spencer D, Thomson AH, Urquhart D. BTS guidelines for the management of pleural infection in children. *Thorax* 2005;60:i1-i21.
27. Raweenthiran V. View points on empyema thoracic. *J Indian Assoc Pediatr Surg* 2005;10:191-4.