

## Flebektazija unutarnje jugularne vene: prikaz slučaja

*Internal jugular vein phlebectasia: case report*

Miljenko Raos, Jelica Marković\*

---

### Sažetak

Flebektazija unutarnje jugularne vene rijetka je prirođena anomalija u dječjoj dobi a očituje se nabreknućem vrata tijekom Valsalvinog postupka, odnosno tijekom radnji koje dovode do porasta unutarprsnog tlaka. U radu prikazujemo osmogodišnjeg dječaka s flebektazijom desne unutarnje jugularne vene, koja se očituje od druge godine djetetovog života. Dijagnoza je postavljena magnetskom rezonancijom (MR angiografija). Flebektazija je asimptomatska. Roditelji nisu pristali na operativni zahvat i suglasni su s praćenjem anomalije.

**Cljučne riječi:** flebektazija, unutarnja jugularna vena, dijete

---

### Summary

Internal jugular vein phlebectasia is a rare inborn anomaly in childhood, presented with an expansile cystic swelling in the neck, which becomes more prominent during the Valsalva's manoeuvre performance, and whenever intrathoracic pressure is increased. In the present paper we present an eight-year-old boy with right internal jugular vein phlebectasia, which he has had since the age of two. Magnetic resonance (MR angiography) confirmed the diagnosis. Phlebectasia is asymptomatic. The parents did not agree with surgical treatment, but they have accepted monitoring the anomaly.

**Key words:** *phlebectasia, internal jugular vein, child*

*Med Jad 2010;40(3-4):103-106*

### Uvod

Dugi vratni mišić (*sternocleidomastoideus*) dijeli područje vrata u dva trokuta, prednji i stražnji. Tijekom Valsalvinog postupka, kašlja, kihanja, vrištanja, naprezanja svake vrste koja dovode do porasta unutarprsnog tlaka u području vrata mogu se pojaviti neuobičajene tvorbe, prolazna nabreknuća: laringokela, vanjski laringealni divertikul, faringokela, flebektazija jugularne vene, hernijacija plućnog vrška, tumori i ciste gornjeg sredoprja (normalni timus i timusna cista, te venolimfatičke malformacije).<sup>1,2</sup> Mada je pojavnost navedenih tvorbi u području vrata rijetka, u literaturi je najčešći opis flebektazije jugularne vene.<sup>3,4</sup>

Flebektazija predstavlja vretenasto (fuziformno) ili vrećasto (sakularno) proširenje venskog odsječka, a klinički se očituje kao mekoelastična lako stlačljiva nepulsirajuća tvorba u supraklavikularnom području vrata ispred prednjeg ruba sternokleidomastoidnog mišića, a prolazno se javlja tijekom Valsalvinog postupka i nestaje u mirovanju.<sup>5,6</sup> U radu prikazujemo

osmogodišnjeg dječaka kod kojega se od druge godine života postranično s desne strane vrata pojavljuje tvorba veličine manjeg jajeta prilikom naprezanja, plača i vikanja.

### Prikaz bolesnika

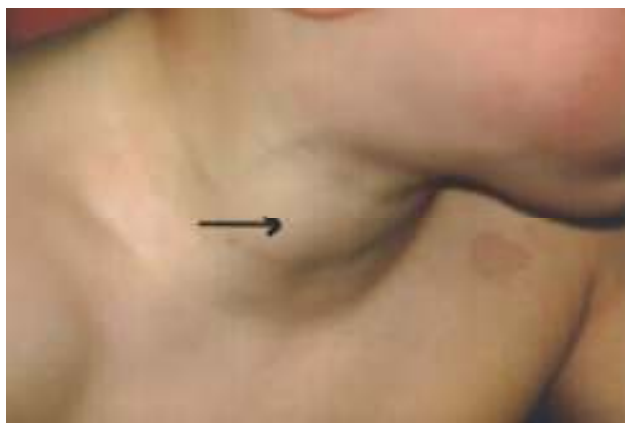Dječak u dobi od osam godina primljen je na obradu zbog povremene pojave tvorbe veličine jajeta u postraničnom dijelu vrata s desne strane. Tvorbu je majka prvi puta primijetila u djetetovoj dobi od dvije godine. Tvorba se pojavljivala kod napinjanja, jakog plača, vrištanja, puhanja balona (Slika 1). Radiogram

---

\* **Dječja bolnica Srebrnjak**, Zagreb (prim. mr. sc. Miljenko Raos, dr. med., Jelica Marković, vms)

Adresa za dopisivanje / *Correspondence address*: Prim. mr. sc. Miljenko Raos, dr. med., Dječja bolnica Srebrnjak, Srebrnjak 100, 10000 Zagreb; e-mail: miljenko.dr.raos@zg.t-com.hr

Primljeno / *Received* 2010-03-19; Ispravljeno / *Revised* 2010-05-05; Prihvaćeno / *Accepted*: 2010-10-15

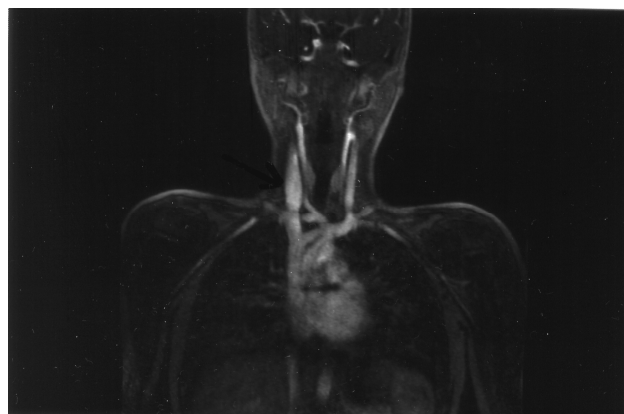
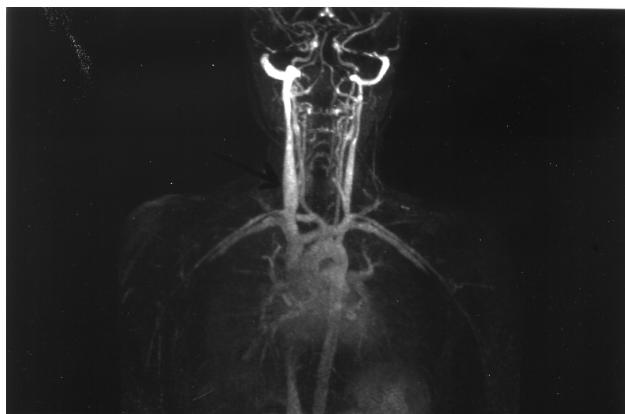

Slika 1. Nabreknuće vrata desno  
Flebektazija desne unutarnje jugularne vene  
*Picture 1. Swelling on the right side of the neck  
Right internal jugular vein phlebectasia*

pluća uredan. Ezofagogram uredan. Elektrokardiogram i ultrazvuk srca uredan. Ultrazvuk štitnjače uredan. Fiberskopija larinksa i traheobronhoskopija uredan nalaz.

Magnetska rezonancija (MR angiografija) gornjeg prsnog otvora i vrata: vidljiva je ektazija desne unutarnje jugularne vene koja mjeri 15 mm u najvećem promjeru, a pri dubokom udahu vena se dodatno proširuje na 20 mm. Vena je u svom gornjem dijelu također nešto šira nego na suprotnoj strani, ali još uvijek u granicama fiziološki dopustivog (Slika 2a i 2b).

Kod našeg bolesnika flebektazija unutarnje jugularne vene je asimptomatska. Roditeljima je iscrpno protumačena priroda bolesti. Za sada su odbili operativni zahvat i prihvatili su praćenje anomalije.



Slika 2a. i 2b. Magnetska rezonancija (MR angiografija). Flebektazija unutarnje jugularne vene  
*Picture 2a. and 2b. Magnetic resonance (MR angiography). Internal jugular vein phlebectasia*

## Rasprava

Flebektaziju jugularne vene opisao je Harris 1928. godine a Gerwig je 1952. godine označio flebektaziju kao vretenasto (fuziformno), odnosno vrećasto (sakularno) proširenje venskoga odsječka.<sup>7,8</sup> Flebektazija jugularne vene rijetka je bolest, a u literaturi se opisuje pod raznim istoznačnicama: venska aneurizma, venska pseudoaneurizma, prirođena venska cista, venska ektazija, venska cista, venoma, varikokela, flebektazija jugularne vene, esencijalna venska dilatacija, aneurizmatско proširenje. Najčešće je zahvaćena unutarnja jugularna vena, rjeđe vanjska i prednja jugularna vena, jugularni bulbus, a rijetko je zahvaćena stražnja facijalna vena i površinske vratne vene. Češća je kod muške djece, izuzetno je obostrana, i najčešće je zahvaćena desna jugularna vena.<sup>9,10,11</sup>

Cešća zahvaćenost desne jugularne vene tumači se anatomskim razlikama (kraći desni brahiocefalični trunkus, viši položaj bulbosa desne jugularne vene, položaj i veličina valvula). Kod djece se radi o vretenastoj a kod odraslih o vrećastoj flebektaziji.

Flebektazija jugularne vene najčešće se javlja u prvih 15 godina života, a očituje se tijekom Valsalvinog postupka, odnosno tijekom radnji koje dovode do porasta unutarprsnog tlaka, i nestaje u mirovanju. Očituje se kao bezbolna nepulzirajuća, stlačljiva tvorba, ponekad je vidljiva diskoloracija kože (plavkasti odsjaj kože). Flebektazija je najčešće asimptomatska, rijetka je pojava disfonije ili afonije uzrokovane pritiskom na laringealni živac, prisutan je osjećaj brujanja zbog turbulentnog strujanja krvi u proširenom venskom segmentu, te otežano gutanje, kašalj kod napora, bol u ramenu, iznenadne poteškoće

kod pokretanja desne ruke, nemogućnost glasnog govora, bol u korijenu jezika, osjećaj stezanja, gušenja i nelagode kod tjelesnog opterećenja, te osjećaj stranog tijela u vratu. Tromboza i Hornerov sindrom su rijetkosti, a kod auskultacije nema čujnih šumova.<sup>10,12,13</sup>

Pretpostavke o uzroku koji dovodi do razvoja flebektazije su različite. U većini slučajeva su idiopatske, a kao poticajni čimbenik navodi se porast tlaka u unutarnjoj jugularnoj veni tijekom kašlja i izvođenja Valsalvinog postupka, te nedostatnost bikuspidalne jugularne venske valvule.<sup>4,14,15,16</sup> Čimbenici koji pogoduju razvoju flebektazije su intrakranijska kompresija, venska opstrukcija u donjem vratnom dijelu ili gornjem sredoprsju, stisnuće desne jugularne vene između vrška pluća i ključne kosti, pritisak prsne kosti i bezimene arterije kod bolesnika s ljevkastim prsnim košem i povećanim tonusom prednjeg skalenskog mišića. Drugi mogući čimbenici su dugotrajno strojno prodisavanje s pozitivnim tlakom, duplikacije unutarnje jugularne vene, ili poremećaj u građi venske stijenke.<sup>1</sup>

Histološki se promjene očituju kao gubitak elastičnoga tkiva, hipertrofija veziva, stanjenje venske stijenke, fibroza i smanjenje ili gubitak mišićnoga tkiva, dok neki opisuju samo dilataciju ili stanjenje stijenke. Flebektazija je najčešća u dječjoj dobi, što upućuje na prirodenu prirodu anomalije. Druga je pretpostavka da se radi o endoflebohipertrofiji ili o endoflebosklerozi, a treća da je anomalija uzrokovana posttraumatskom upalom. Prisustvo šumova i pulzacija u tvorbi ide u prilog aneurizme ili arteriovenske fistule, a glatka ravna površina isključuje hemanjom.<sup>1,10,17,18</sup>

U dijagnostici flebektazije koristimo sljedeću lepezu pretraga: ultrazvuk, kolor *doppler*, računalna tomografija s kontrastom (CT), magnetska rezonancija (MR angiografija), te niz drugih pretraga koje omogućuju ispravnu dijagnozu.<sup>19</sup>

Flebektazija se u dječjoj dobi povećava obujmom do puberteta, nakon čega nastupa smanjivanje. Mogući zapleti su rijetki a tjelesna aktivnost nije ograničena. Izuzetna je pojava Hornerovog sindroma zbog kompresije postganglijskih simpatičkih vlakana, tromboza, kongestivno srčano zatajenje, limfadenitis i faringitis. Opisan je slučaj teškog krvarenja tijekom tonzilektomije.<sup>20,21</sup> Stavovi oko liječenja flebektazije su prijeporni. Kod asimptomatskih i blago simptomatskih flebektazija, zbog dobroćudnosti, odnosno samoograničavajuće prirode bolesti, jedni zastupaju konzervativni stav – praćenje, a postoje i stavovi da se operativno riješi svaka flebektazija. Simptomatske flebektazije zahtijevaju operativno liječenje uz prethodnu provjeru krvnih žila na suprotnoj strani.

Simptomatske obostrane flebektazije nikada se ne operiraju istodobno, zbog opasnosti od razvoja moždanog edema. Tromboza flebektazije je neprijeporni razlog za hitni operativni zahvat. Estetski razlozi također mogu biti opravdanje za operativni zahvat. Najčešći kirurški zahvat je podvezivanje i ekscizija aneurizmatiskog proširenja, uzdužni stezajući šavovi venske stijenke, te venoplastika uz enkapsulaciju (učvršćivanje zahvaćenog dijela krvne žile omohoidnim mišićem ili dakronskom zakrpom).<sup>22,23,24,25</sup>

#### Literatura

1. Lirio M, Pecellin I, Castano M, Salas M, Abril M. Phlebectasia as a cause of intermittent cervical mass. *Int J Pediatr Otorhinolaryngol Extra* 2008;3:3-9.
2. Al-Shaikhi A, Kay S, Laberge JM. External jugular venous aneurysm: an unusual cause of a neck mass in a young child. *J Pediatr Surg* 2003;38:1557-9.
3. Jeon C W, Choo M J, Bae I H, Shin S K, Choi Y S, Lee D W, Sim K H. Diagnostic criteria of internal jugular phlebectasia in Korean Children. *Yonsei Med J* 2002;43:329-34.
4. Paleri V, Gopalakrishnan S. Jugular phlebectasia: theory of pathogenesis and review of literature. *Int J Pediatr Otorhinolaryngol* 2001;57:155-9.
5. Mv Souza A, Guerra A, Assis Lima T, Campos Duprat A. Jugular phlebectasia: cause of neck swelling – case report. *Int J Pediatr Otorhinolaryngol Extra* 2008;3:158-60.
6. Al-Shaikhi A, Kay S, Laberge JM. External jugular venous aneurysm: an unusual cause of neck mass in a young child. *J Pediatr Surg* 2003;38:1557-9.
7. Harris RL. Congenital venous cyst of mediastinum. *Ann Surg* 1928;88:953-6.
8. Gerwig WH Jr. Internal jugular phlebectasia. *Ann Surg* 1952;135:130-3.
9. Fan XD, Qiu WL, Tang YS. Internal jugular vein phlebectasia: case report. *J Oral Maxillofacial Surg* 2000;58:897-9.
10. Al Dousary S. Internal jugular phlebectasia. *Int J Pediatr Otorhinolaryngol* 1997;38:272-80.
11. Gerek M, Akçam T, Ümittalas D, Devenci, Özkaptan Y. Internal jugular phlebectasia surrounded by mature adipose tissue. *Otolaryngol Head Neck Surg* 2003;128:761-3.
12. Wong KT, Lee DL, Chan MS, Tsang RK, Yuen EH, Ahuja AT. Unusual anterior neck mass visible only during Valsalva's maneuver in a child. *Am J Roentgenol* 2005;185:1355-7.
13. Kwok KL, Lam KS, Ng DK. Unilateral right-sided internal jugular phlebectasia in asthmatic children. *J Pediatr Child Health* 2000;36:517-9.
14. Inci S, Bertan U, Kansu T, Cila A. Horner's syndrome due to jugular venous ectasia. *Childs Ner Syst* 1995;11:533-5.
15. Sander S, Eliçevik M, Ünal M, Vural Ö. Jugular phlebectasia in children: is it rare or ignored? *J Pediatr Surg* 1999;34:1829-32.

16. Lubianca-Neto JF, Mauri M, Prati C. Internal jugular phlebectasia in children. *Am J Otolaryngol* 1999; 20:415-8.
17. Fishman G, De Rowe A, Singhai V. Congenital internal and external jugular venous aneurysms in a child. *Brit J Plast Surg* 2004;57:165-67.
18. Hu X, Li J, Hu T, Jiang X. Aneurysm of the internal jugular vein. *Am J Otolaryngol, Head Neck Med Surg* 2005;26:172-4.
19. Fitoz S, Atasoy Ç, Yagmurlu A, Erden I, Akyar S. Gadolinium-enhanced three-dimensional MR angiography in jugular phlebectasia and aneurysm. *J Clin Imag* 2001;25:323-6.
20. Haney JC, Shortell CK, Mc Cann RL, Lawson JH, Stirling MJ, Stone DH. Congenital jugular vein phlebectasia: a case report and review of the literature. *Ann Vasc Surg* 2008;22:681-3.
21. Burstin PP, Hooper RE. Massive primary haemorrhage during tonsillectomy from a large venous varicosity. *Otolaryngol Head Neck Surg* 1997;117:287-90.
22. Siani A, Flaishman I, Schioppa A, Zaccaria A, Baldassarre E. Jugular venous phlebectasia: uncommon in children, anecdotal in adults. *Am J Surg* 2008;195:419-20.
23. Balik E, Erdener A, Taneli C, Mevsim A, Sayan A, Yüce G. Jugular phlebectasia in children. *Eur J Pediatr Surg* 1993;3:46-7.
24. Jianhong L, Huewu J, Tingze H. Surgical treatment of jugular vein phlebectasia in children. *Am J Surg* 2006;192:286-90.
25. Hung T, Campbell A. Surgical repair of left internal jugular phlebectasia. *J Vasc Surg* 2008;47:1337-8.