

Izodicentrični X kromosom i složeni mozaicizam 45,X/46,X,idic(X)(q28)/46,XX u bolesnice sa sekundarnom amenorejom, visokim rastom i pretilošću

Isodicentric X chromosome and complex mosaicism 45,X/46,X,idic(X)(q28)/46,XX in a patient with secondary amenorrhea, tall stature and obesity

Nina Pereza^{1*}, Alena Buretić-Tomljanović¹, Saša Ostojić¹, Jadranka Vraneković¹, Nenad Bičanić², Miljenko Kapović¹

Sažetak. Cilj: Izodicentrični X kromosom je strukturna kromosomska aberacija koja u svim slučajevima dovodi do disfunkcije jajnika koja se očituje kao primarna ili sekundarna amenoreja. Ostala klinička obilježja ovise o lokusu točke loma, staničnom mozaicizmu te obrascu inaktivacije X kromosoma. U ovom radu prikazujemo slučaj bolesnice s mozaičnim kariotipom i izodicentričnim X kromosomom s točkom loma u području terminalne pruge q28. **Prikaz slučaja:** Bolesnica je 47-godišnjakinja sa sekundarnom amenorejom, prekomjernom tjelesnom težinom, visokim rastom i kraniofacijalnom dismorfijom. Menarhu je dobila sa 16 godina, a nakon završenog četvrtog ciklusa nije imala spontane menstruacijske cikluse. Kliničkom obradom utvrđen je hipergonadotropni hipogonadizam, te je uvedena hormonska terapija koja je prekinuta u 45. godini. Posljednjim ultrazvučnim pregledom utvrđena je maternica primjerene veličine i strukture, te maleni jajnici jednolike strukture. Bolesnica ima prekomjernu tjelesnu težinu od djetinjstva, a u trenutku pregleda težina je iznosila 144 kg, visina 180 cm (ITM 44 kg/m²). Kliničkim pregledom utvrđena je kraniofacijalna dismorfija, uključujući usko i izduženo lice, ušiljenu bradu i velik nos. Klinička obilježja tipična za Turnerov sindrom nisu prisutna. Klasičnom i molekularnom citogenetičkom analizom utvrđen je mozaični kariotip. Na temelju fluorescentne *in situ* hibridizacije kariotip bolesnice je: mos 45,X[8]/46,X,idic(X)(pter→q28::q28→pter)[14]/46,XX[1].nuc ish(CEPXx1)[30/100]/(CEPXx2)[18/100]/(CEPXx3)[52/100]. **Rasprava:** Klinička obilježja bolesnice prikazana su i uspoređena s kliničkim obilježjima prethodno opisanih slučajeva izodicentričnog X kromosoma s točkom loma u kromosomskoj regiji Xq28. Iako je izodicentrični X kromosom rijedak genetički poremećaj, nužno je prepoznati žene s primarnom ili sekundarnom amenorejom, poremećajem rasta te eventualnim drugim prirođenim anomalijama koje upućuju na genetički uzrok već na razini primarne zdravstvene zaštite te ih što prije uputiti na specijalističku obradu kao i citogenetičku analizu zbog pravilnog genetičkog informiranja.

Ključne riječi: amenoreja, dismorfologija, genetika, mozaični kariotip

Abstract. Aim: Isodicentric X chromosome is a structural chromosome aberration which leads to ovarian dysfunction associated with primary or secondary amenorrhea. The variability of clinical features depends on the position of the breakpoint, mosaicism and pattern of X inactivation. We present a case of a patient with mosaic karyotype and isodicentric X chromosome with breakpoint in the region q28. **Case report:** The patient is a 47-year-old woman with secondary amenorrhea, obesity, tall stature and craniofacial dysmorphism. She had menarche at the age of 16 and no spontaneous menstrual cycles after the fourth cycle. The patient was diagnosed with hypergonadotropic hypogonadism and hormone therapy was introduced. The latest pelvic sonography detected a normally shaped and sized uterus and small ovaries of homogenous structure. The patient has been obese since childhood and her current weight is 144kg, height 180cm (BMI 44kg/m²). She has craniofacial dysmor-

¹Zavod za biologiju i medicinsku genetiku, Medicinski fakultet Sveučilišta u Rijeci

²Zavod za endokrinologiju, dijabetes i bolesti metabolizma, Klinika za internu medicinu, Klinički bolnički centar Rijeka

Primljeno: 17. 12. 2011.

Prihvaćeno: 1. 2. 2011.

Adresa za dopisivanje:

*Nina Pereza, dr. med.

Zavod za biologiju i medicinsku genetiku
Medicinski fakultet Sveučilišta u Rijeci
Braće Branchetta 20, 51 000 Rijeka
e-mail: nina.pereza@xnet.hr

<http://hrcak.srce.hr/medicina>

phy including thin and elongated face, pointed chin and large nose. Clinical features typical of Turner syndrome are not present. A mosaic karyotype was determined by classical and molecular cytogenetic analyses. The karyotype of the patient based on fluorescent in-situ hybridization is: mos 45,X[8]/46,X,idel(X)(pter→q28::q28→pter)[14]/46,XX[1]. nuc ish(CEPXX1) [30/100]/ (CEPXX2)[18/100]/(CEPXX3)[52/100].

Discussion: Clinical features of the patient are presented and compared with the clinical features of the previously published cases with isodicentric X chromosome with break-point located at the chromosomal region Xq28. Although isodicentric X chromosome is a rare genetic disorder, it is necessary to recognize women with primary or secondary amenorrhea, growth disorder and other congenital anomalies which point to a genetic cause, by primary healthcare physicians and other specialists and refer the women to the proper medical institution for genetic testing and genetic counseling.

Key words: amenorrhea, dysmorphism, genetics, mosaic karyotype

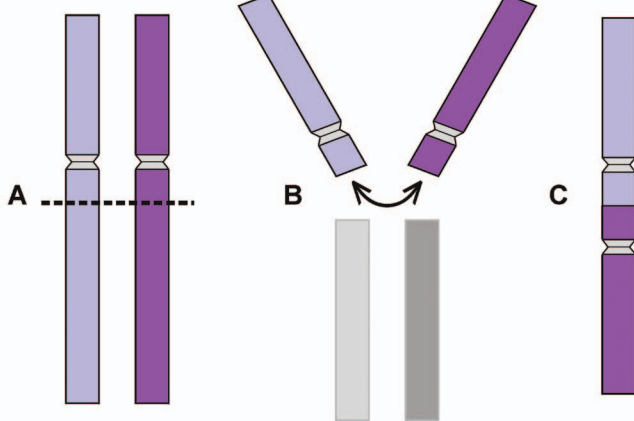
UVOD

Abnormalnosti spolnih kromosoma jedne su od najčešćih kromosomskih aberacija u čovjeka. Osim što su ključni u određivanju spola te usmjeravanju reprodukcije i prokreacije čovjeka, spolni kromosomi utječu i na pravilan neurološki i psihološki razvoj, pa stoga promjene u strukturi i broju spolnih kromosoma uzrokuju poremećaje u spolnom razvoju, neplodnost, mentalnu retardaciju i teške neurorazvojne poremećaje.

Strukturne aberacije spolnog kromosoma X uključuju balansirane i nebalansirane recipročne translokacije, duplikacije, delecije te izokromosom. Dicentrični kromosom podvrsta je izokromosoma koji nastaje u mejozi ili mitozu nakon udvostručenja molekule DNA kao posljedica jednostrukog loma na dvjema kromatidama dvaju nehomolognih (dicentrični kromosom) ili jednog homolognog kromosoma (izodicentrični kromosom), te ponovnog spajanja dijelova dvaju kromatida koji sadrže centromere (slika 1)^{1,2}. Fragmenti kromatida koji sadrže centromeru nazivaju se centrični fragmenti i stvaraju novi, aberirani kromosom, dok se fragmenti bez centromere (acentrični fragmenti) izgube u daljnjoj diobi. Ovakav novi kromosom sadrži invertiranu duplikaciju kromosomskih regija iznad točke loma i deleciju kromosomskih regija ispod točke loma. Najveći broj izodicentričnih kromosoma uključuje spolne i akrocentrične kromosome. Izodicentrični X kromosom posljedica je jednostrukog loma na obje sestrinske kromatide X kromosoma na kratkom (Xp) ili dugom (Xq) kraku i posljedičnog spajanja sestrinskih kromatida u točki loma.

Strukturne aberacije X kromosoma u muškaraca najčešće su povezane s težim kliničkim obilježjima nego u žena³. Strukturne promjene X kromosoma dovode do varijabilnog fenotipa u žena, dok su u muškaraca obično letalne ili povezane s teškim fenotipom s obzirom na prisustvo samo jednog X kromosoma, stoga su svi u literaturi opisani slučajevi izodicentričnog X kromosoma – ženskog spola, u kojih težina kliničkih obilježja varira. Jedino kliničko obilježje prisutno u svim slučajevima izodicentričnog X kromosoma, neovisno o lokusu točke loma, jest **disfunkcija jajnika** koja se očituje kao primarna ili sekundarna amenoreja⁴. Većina slučajeva otkriva se u odrasloj dobi kada nastupaju problemi s menstrualnim ciklusom i reprodukcijom^{2,5-9}.

Ostala kliničkih obilježja, odnosno **fenotip** žena s izodicentričnim X kromosomom, **ovise o lokusu točke loma, staničnom mozaicizmu te obrascu inaktivacije X kromosoma**. S obzirom na lokus točke loma, osobe s izodicentričnim X kromosomom imaju klinička obilježja delecije Xp ili Xq kraka ispod točke loma i invertirane duplikacije Xp ili Xq kraka iznad točke loma (slika 1). Bolesnice s



Slika 1. Prikaz nastajanja izodicentričnog kromosoma tijekom mejoze ili mitoze nakon udvostručenja molekule DNA. A) nastajanje jednostrukog loma na dvjema sestrinskim kromatidama, B) ponovno spajanje dijelova kromatida koji sadrže centromere, C) nastanak novog, aberiranog kromosoma

Figure 1. Isodicentric chromosome formation process during mitosis or meiosis after completion of DNA replication.

izodicentričnim X kromosomom spojenim na kratkim krakovima (Xq trisomija, parcijalna Xp trisomija i parcijalna Xp monosomija) imaju niski ili normalan rast, te ponekad gonadnu disgenezu i ostala fenotipska obilježja Turnerova sindroma^{6,10-12}. Kada se točke loma nalaze na dugom kraku (Xp trisomija, parcijalna Xq trisomija i parcijalna Xq monosomija) osobe su normalnog ili visokog rasta, imaju disfunkciju jajnika, normalnu inteligenciju i najčešće nemaju dismorfni obilježja^{8,9}. Klinička obilježja Turnerova sindroma gotovo nikad nisu prisutna u Xq izodicentričnim kromosomima za razliku od Xp izodicentričnih kromosoma.

Stanični mozaicizam posljedica je mitotičke nestabilnosti izodicentričnog kromosoma zbog čega nastaje 45,X/46,X,idic(X) kariotip, a takve žene mogu imati fenotip sa ili bez kliničkih obilježja Turnerova sindroma, ovisno o omjeru mozaičnih stanica i obrascu inaktivacije X kromosoma^{2,4}. Velika varijabilnost kliničkih obilježja u strukturnim aberacijama X kromosoma također je posljedica inaktivacije X kromosoma koja se normalno događa u svim stanicama u kojima postoje barem dva X kromosoma. Inaktivacija jednog od dvaju X kromosoma u tjelesnim stanicama žena omogućava da oba spola imaju jedan aktivan X kromosom i istu razinu ekspresije X vezanih gena. Iako je obrazac inaktivacije X kromosoma u žena koje imaju dva normalna X kromosoma nasumičan (50 % X kromosom od majke; 50 % X kromosom od oca), žene koje imaju jedan aberirani X kromosom imaju genetičke mehanizme putem kojih nenasumično inaktiviraju strukturno abnormalni X kromosom³. Ovakvom nenasumičnom inaktivacijom strukturno abnormalnog X kromosoma žene imaju mehanizam zaštite od X-vezanih genetičkih poremećaja. U žena koje imaju jedan izodicentrični kromosom fenotip je posljedica omjera inaktivacije normalnog i aberiranog X kromosoma. Izodicentrični X kromosom gotovo je uvijek nenasumično inaktiviran, a obrazac inaktivacije X kromosoma korelira s težinom kliničkih obilježja u žena s bilo kojim strukturnim aberacijama X kromosoma⁷.

Prethodno su opisani slučajevi izodicentričnog X kromosoma s točkama loma na dugom kraku od Xq13 do Xq28. U ovom radu prikazujemo slučaj

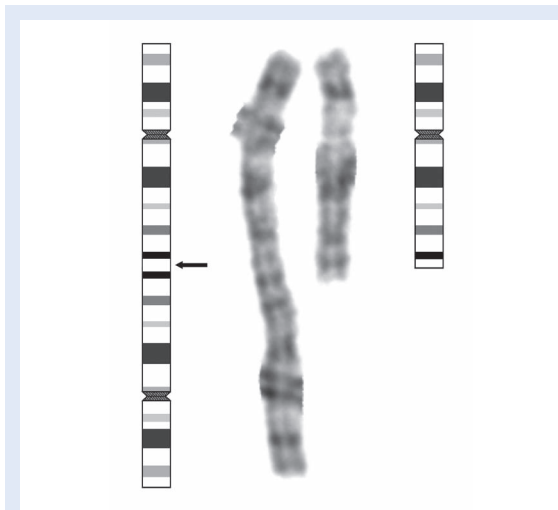
47-godišnje žene s mozaičnim kariotipom izodicentričnog X kromosoma s točkom loma u području pruge q28). U bolesnice su prisutni sekundarna amenoreja, pretilost, visok rast, hipostatski ulkusi i kraniofacijalna dismorfija koje zajedno značajno upućuju na postojanje abnormalnosti X kromosoma. Ukazujemo također i na važnost pravovremene genetičke obrade u žena sa sličnim kombinacijama kliničkih obilježja.

Izodicentrični X kromosom posljedica je jednostrukog loma na obje sestrinske kromatide X kromosoma na kratkom (Xp) ili dugom (Xq) kraku i posljedičnog spajanja sestrinskih kromatida u točki loma. Ova strukturna aberacija X kromosoma dovodi do disfunkcije jajnika koja se očituje kao primarna ili sekundarna amenoreja. Ostala klinička obilježja u žena s izodicentričnim X kromosomom ovise o lokusu točke loma, staničnom mozaicizmu te obrascu inaktivacije X kromosoma. Većina slučajeva otkriva se u odrasloj dobi kada nastupaju problemi s menstrualnim ciklusom i reprodukcijom.

PRIKAZ SLUČAJA

Bolesnica, 47-godišnjakinja, upućena je na Zavod za biologiju i medicinsku genetiku Medicinskog fakulteta Sveučilišta u Rijeci zbog genetičke obrade sekundarne amenoreje i prekomjerne tjelesne težine. Bolesnica je jedino dijete zdravih roditelja. Menarhu je dobila sa 16 godina, nakon čega je ciklus imala još tri puta. Nakon završenog četvrtog ciklusa nije spontano dobivala menstruaciju zbog čega je na Zavodu za endokrinologiju, dijabetes i bolesti metabolizma KBC-a Rijeka napravljena prva klinička obrada pri kojoj su utvrđeni visoki FSH i LH, te je uvedena hormonska terapije. Razvoj sekundarnih spolnih osobina bio je normalan nakon uvođenja hormonske terapije. Pri svakom pokušaju prestanka uzimanja hormonske terapije bolesnica nije spontano dobivala menstruaciju. Od 45. godine ne uzima hormonsku terapiju, a posljednjim ultrazvučnim pregledom utvrđena je maternica primjerene veličine i strukture, te maleni jajnici jednolike strukture.

Bolesnica navodi da ima prekomjernu tjelesnu težinu od djetinjstva, no osobito se udebljala nakon 20. godine otkad je dobila 60 kg. U trenutku pre-



Slika 2. Ideogram X kromosoma i parcijalni kariotip bolesnice s izodicentričnim X kromosomom i normalnim X kromosomom. Crna crta označava točku loma u kromosomskoj regiji Xq28.

Figure 2. Ideogram of the X chromosome and partial karyotype of the patient with isodicentric X chromosome and normal X chromosome. The black bar indicates the breakpoint in the chromosomal region Xq28.

gleda visina bolesnice iznosila je 180 cm, težina 144 kg, ITM 44 kg/m², opseg struka/opseg bokova 124/135 cm. Od ostalih obilježja prisutni su intolerancija glukoze, kolelitijaza te pozitivna antinuklearna protutijela.

Kliničkim pregledom utvrđena je kraniofacijalna dismorfija, uključujući usko i izduženo lice, ušiljenu bradu i velik nos. Klinička obilježja tipična za Turnerov sindrom nisu prisutna. Na potkoljenicama su prisutni hipostatski ulkusi, varikozne vene i edemi.

Citogenetička analiza

Kariotipizacija limfocita periferne krvi napravljena je prema modificiranoj Moorheadovoj metodi¹³. GTG metodom oprugavanja kromosoma s rezolucijom od 400 pruga utvrđene su tri stanične linije, odnosno mozaični kariotip. Najviše je zastupljena stanična linija sa 46 kromosoma i prisutnom nebalansiranom strukturnom kromosomskom promjenom – izodicentričnim kromosomom X (14 stanica), zatim aneuploidna stanična linija 45,X (8 stanica), te normalna stanična linija 46,XX koju smo pronašli u jednoj stanici. Nalaz smo potvrdili analizom fluorescentne *in situ* hibridizacije (FISH) koristeći X-centromernu probu [CEPX

(DXZ1) Spectrum green, Vysis, Abbott]. Pregledom stotinu interfaznih jezgara utvrdili smo postotak zastupljenosti pojedine stanične linije – jedan signal (45,X) utvrđen je u samo u 30 % jezgara, dva signala (46,XX) pronašli smo u 18 % jezgara, dok smo tri signala (stanična linija sa strukturnom promjenom idic(X)) pronašli u najvećem postotku stanica (52 %) (slika 3).

Za analizu je korišten svjetlosni mikroskop BX51 (Olympus) te kompjutorska programska podrška CytoVision (Applied Imaging Corp, Santa Clara, CA).

Na temelju molekularne citogenetičke analize kariotip bolesnice je:

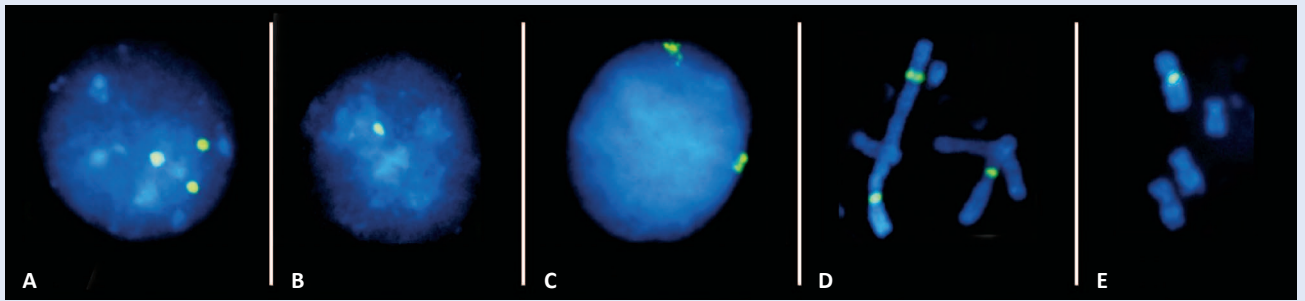
mos 45,X[8]/46,X,idic(X)(pter→q28::q28→pter)[14]/46,XX[1].nuc ish(CEPXx1)[30/100]/(CEPXx2)[18/100]/(CEPXx3)[52/100].

Precizno određivanje točaka loma bilo bi moguće korištenjem dodatnih molekularnih metoda, uključujući telomerni FISH te komparativnu genomsku hibridizaciju na mikročipu, no izostankom pristanka bolesnice na daljnju suradnju analizu nije bilo moguće izvršiti.

RASPRAVA

U ovom radu prikazali smo slučaj 47-godišnjakinje s mozaičnim kariotipom i izodicentričnim X kromosomom s točkom loma u telomernoj regiji Xq28. U bolesnice su prisutni sekundarna amenoreja, pretilost, visok rast, hipostatski ulkusi i kraniofacijalna dismorfija, a klasičnom citogenetičkom analizom limfocita periferne krvi utvrđen je mozaični kariotip s tri stanične linije: najviše je zastupljena stanična linija sa 46 kromosoma u kojoj je prisutna nebalansirana strukturna kromosomska promjena (izodicentrični X kromosom), zatim aneuploidna stanična linija 45,X, te normalna stanična linija 46,XX. Nalaz smo potvrdili molekularnom citogenetičkom analizom (FISH).

Izodicentrični X kromosom može nastati tijekom mejotičkih i mitotičkih dioba¹⁻². Najčešće nastaje u prvoj mejotičkoj diobi, a puno rjeđe nakon oplodnje u sljedećim mitotičkim diobama⁵. U posljednjem slučaju nastaju mozaični kariotipovi s dvije stanične linije, jednom s aberiranim X kromosomom i jednom s monosomijom X kromosoma. Svega je nekoliko slučajeva opisano s trećom staničnom linijom koje imaju normalan broj 46



Slika 3. FISH na interfaznim jezgrama i metafaznim kromosomima pokazuje jedan, dva ili tri zelena signala koji obilježavaju centromere X kromosoma

A) jezgra s tri signala (sadrži izodicentrični X kromosom i normalni X kromosom), B) jezgra s jednim signalom (monosomija X kromosoma), C) jezgra s dva signala (normalni kromosomski komplement – disomija X), D) parcijalni kariotip prikazuje izodicentrični X kromosom s dva signala i normalni X kromosom s jednim signalom, E) parcijalni kariotip prikazuje normalni kromosom X s jednim signalom (monosomija X kromosoma)

Figure 3. Interphase nuclei and partial metaphase spreads from cultured lymphocytes by FISH showing one, two or three green signals (X chromosome centromeres)

kromosoma, uključujući prikazani slučaj¹⁴. S obzirom na mozaicizam i prisutnost normalne stanične linije (46,XX), izodicentrični X kromosom vjerojatno je nastao kao posljedica loma tijekom postzigotnih mitotičkih dioba i prespajanjem sestrinskih kromatida X kromosoma u području terminalne pruge q kromosomskog kraka (Xq28). Unatoč prisustvu dviju centromera, dicentrični kromosomi mogu biti mitotički stabilni ako je funkcionalna samo jedna centromera ili ako obje centromere usklade pokretanje na jedan pol tijekom anafaze. No, u prikazanom slučaju stanična linija 45,X vjerojatno je nastala gubitkom izodicentričnog kromosoma zbog njegove mitotičke nestabilnosti. Nemozaični 46,X,idic(X) s delecijom Xq kraka iznimno su rijetki, a fenotip uključuje neredovite menstruacije, primarnu ili sekundarnu amenoreju i ponekad gonadnu disgenezu. Disgenezu gonada koja je prisutna u nemozaičnim nosiocima Xq;Xq terminalnih prespajanja vjerojatno je posljedica izostanka reaktivacije abnormalnog kromosoma prije staničnih dioba¹⁴.

U prikazanom slučaju, u bolesnice postoji parcijalna trisomija Xq (proksimalno od regije Xq28), trisomija Xp i parcijalna monosomija Xq (distalno od regije Xq28). Točka loma Xq28 prethodno je opisana u 6 slučajeva, a usporedba prethodno objavljenih i prikazanog slučaja nalazi se u tablici 1. Regija q28 humanog X kromosoma vrlo je značajna u medicinskoj genetici i analizi genoma jer ima veliku gustoću gena i bogata je invertiranim ponavljajućim DNA sljedovima¹⁵. Iako je velika

samo oko 10 Mb, povezana je s velikim brojem genetičkih poremećaja (npr. fragilni X sindrom, Rettov sindrom, Emery-Dreifuss mišićna distrofija itd.). Ponavljajući DNA sljedovi Xq28 regije imaju tendenciju međusobne homologne rekombinacije, što je dobro poznato iz primjera Emery-Dreifuss mišićne distrofije radi čega posljedično nastaju složene kromosomske aberacije^{16,17}. Iako je većina gena Xq28 kromosomske regije identificirana i sekvencionirana, kontrola genske ekspresije u ovoj regiji izrazito je složena, zbog čega je gotovo nemoguće odrediti preciznu povezanost i utjecaj genotipa na fenotip u različitim kliničkim poremećajima koji nastaju kao posljedica genetičkih abnormalnosti ove regije.

Prikazani slučaj primjer je velike varijabilnosti kliničkih obilježja u žena sa strukturnim aberacijama X kromosoma. Kraniofacijalna dismorfija bolesnice (usko i izduženo lice, ušiljena brada) u skladu je s dismorfijom prisutnom u većini aberacija X kromosoma koji zahvaćaju q28 regiju, uključujući triplo X sindrom, fragilni X sindrom i miotubularnu miopatiju s abnormalnim razvojem spolovila. Bolesnica je zbog kombinacije preranog prestanka funkcije jajnika, pretilosti i kraniofacijalne dismorfije trebala biti upućena na genetičku obradu puno ranije, već u dobi od 16 godina.

Prijevremeni prestanak funkcije jajnika u prikazanom slučaju posljedica je nedostatka POF1 regije (engl. *premature ovarian failure*) koja je smještena na terminalnom kraju dugog kraka X kromosoma i proteže se od Xq26 do telomere¹⁸. Kao što je

Tablica 1. Usporedba prikazanog i prethodno objavljenih slučajeva izodicentričnog X kromosoma s točkom loma u Xq28.**Table 1.** Comparison of our patients with previously reported patients with isodentric X chromosome with Xq28 breakpoint.

	Kariotip	Dob (godine)	Obilježja Turnerova sindroma	Hormoni	Visina	Sekundarna spolna obilježja	Amenoreja	Ostala obilježja
Dewald G et al. ²³	46,X,idic(X)(q28)	24	Gonadna disgeneza	Visoki FSH i LH	175 cm	Odsutna	Primarna	-
Tegenkamp TR et al. ²⁴	46,X,idic(X)(q28)	ND	Gonadna disgeneza	Visoki FSH i LH	175 cm	Odsutna	Primarna	-
Rivera H et al. ²⁵	46,X,idic(X)(q28)	17	Gonadna disgeneza	Visoki FSH i LH		Odsutna	Primarna	-
Sinha AK et al. ²⁶	mos 45,X(18%)/46,X,idic(X)(q28)(82%)	15	Niski rast	Visoki FSH i LH	ND	Odsutna	ND	-
Ogata T et al. ²⁷	mos 45,X[28]/46,X,idic(X)(q28)[72]	20		Visoki FSH	172 cm	Odsutna	Primarna	
Nuntakarn L et al. ²⁸	mos 45,X(12%)/46,X,idic(X)(q28)(86%)/46,XX(2%)	17	Niski rast			Odsutna	Primarna	-
Prikazani slučaj	mos 45,X(30%)/46,X,idic(X)(q28)(52%)/46,XX(18%)	47	-	Visoki FSH, LH	180 cm	Prisutna	Sekundarna	Pretilost Kolelitijaza Kraniofacijalna dismorfija Hipostatski ulkusi

već napomenuto, uz disfunkciju jajnika koje je jedino zajedničko obilježje svim ženama s izodicentričnim X kromosomom, dodatna obilježja ovise o lokusu točke loma, mozaicizmu i obrascu inaktivacije X kromosoma. Tako su, primjerice, u prikazanom slučaju prisutni pretilost i visok rast, što je u skladu s genotipom bolesnice. Pretilost i visok rast (171.5 – 182 cm) prisutni su u slučajevima izodicentričnog X kromosoma gdje je točka loma distalno od Xq27^{4,8}. Za pretilost se odgovornom smatra disfunkcija gena FMR1 (engl. *fragile X mental retardation 1*) koja uzrokuje fragilni X sindrom sa sindromu Prader-Willi sličnim fenotipom (OMIM #309550), te još nekoliko gena od kojih su svi smješteni na dugom kraku X kromosoma¹⁹.

U prikazanom slučaju bolesnica nema obilježja Turnerova sindroma, iako su stanice s monosomijom X zastupljene u čak 30 % limfocita periferne krvi. Iako je u prikazanom i prethodno objavljenim slučajevima izodicentričnog X kromosoma s točkom loma u q28 prisutan visok rast (tablica 1), postavlja se pitanje zašto ovi bolesnici nisu niskog rasta s obzirom na postojanje stanica s monosomijom X koju prati nizak rast kao jedno od glavnih obilježja Turnerova sindroma. Prvo, visok rast u slučajevima izodicentričnog X kromosoma s točkom loma nisko na q kraku posljedica je prisutnosti triju kopija SHOX gena (engl. *short stature-ho-*

meobox containing gene). SHOX gen nalazi se na Xpter-p22.32 u tzv. *pseudoautosomnoj regiji 1* koja se ne inaktivira na inaktivnom X kromosomu, te su stoga u svim stanicama s izodicentričnim X kromosomom aktivne sve tri kopije SHOX gena. Drugo, omjer mozaičnih stanica u limfocitima ne mora odgovarati omjeru mozaičnih stanica i u drugim tkivima, kao što je, primjerice, koštano tkivo. Kako je 45,X stanična linija nastala zbog mitotičke nestabilnosti izodicentričnog X kromosoma, omjer 45,X/46,X,idic(X)(q28) bit će veći u stanicama koje se brzo dijele, a u stanicama koje se sporije dijele, poput koštanih stanica, manji. Stoga je moguće da u koštanom tkivu postoji puno veći postotak stanica s izodicentričnim X kromosomom. U prethodno objavljenom slučaju 23-godišnje bolesnice s primarnom amenorejom i visokim rastom (173 cm) utvrđen je mozaični kariotip 45,X/46,X,idic(X)(q27) s omjerom stanica 80 %/20 %²⁰.

U naše bolesnice također postoji i kolelitijaza koja se javlja u nekim slučajevima Xq28 delecijskog sindroma (OMIM #300475)²¹, te hipostatski ulkusi koji su često obilježje Klinefelterova sindroma (13 % slučajeva)²². Predloženi mehanizmi nastanka hipostatskih ulkusa u Klinefelterovu sindromu jesu povišena razina inhibitora aktivatora plazminogena 1 (engl. *plasminogen activator inhibitor*

1; PAI-1) i imunološki mehanizmi zbog prisustva antinuklearnih protutijela. U našem slučaju bolesnica ima pozitivna antinuklearna protutijela, pa su hipostatski ulkusi moguće uzrokovani autoimunim mehanizmom.

ZAKLJUČAK

U ovom radu prikazali smo slučaj 47-godišnje bolesnice sa sekundarnom amenorejom, visokim rastom, pretiulošću, hipostatskim ulkusima te kraniofacijalnom dismorfijom. Klasičnom i molekularnom citogenetičkom analizom utvrđen je mozaični kariotip 45,X/46,X,idic(X)(pter→q28::q28→pter)/46,XX. U prikazanom slučaju precizna točka loma trebala bi se utvrditi molekularnom citogenetičkom metodom komparativne genomske hibridizacije na mikročipu, no zbog odluke bolesnice tu pretragu nije moguće izvršiti. Unatoč nedostatku detaljnijih molekularnih analiza možemo zaključiti kako prikazani slučaj potvrđuje tendenciju Xq28 regije homolognoj rekombinaciji između ponavljajućih segmenata i nastajanju složenih kromosomskih aberacija.

Klinička obilježja bolesnice prikazana su i uspoređena s kliničkim obilježjima prethodno opisanih slučajeva izodicentričnog X kromosoma s točkom loma u kromosomskoj regiji Xq28. Iako je izodicentrični X kromosom rijedak genetički poremećaj, nužno je već na razini primarne zdravstvene zaštite prepoznati žene s primarnom ili sekundarnom amenorejom i poremećajem rasta te eventualnim drugim prirođenim anomalijama koje upućuju na genetički uzrok, te ih što prije uputiti na specijalističku obradu kao i citogenetičku analizu radi pravilnog genetičkog informiranja.

LITERATURA

- Lebo RV, Milunsky J, Higgins AW, Loose B, Huang XL, Wyandt HE. Symmetric replication of an unstable isodentric Xq chromosome derived from isocal maternal sister chromatid recombination. *Am J Med Genet* 1999;85:429-37.
- Therman E, Trunca C, Kuhn EM, Sarto GE. Dicentric chromosomes and the inactivation of the centromere. *Hum Genet* 1986;72:191-5.
- Agrelo R, Wutz A. X inactivation and disease. *Semin Cell Dev Biol* 2010;21:194-200.
- Tsai AC, Fine CA, Yang M, Walton CS, Beischel L, Johnson JP. De novo isodentric X chromosome: 46,X,idic(X)(q24), and summary of literature. *Am J Med Genet A* 2006;140:923-30.
- Barnabei VM, Wilson TA, Johanson AJ, Wyandt HE, Kelly T. Isodentric X chromosome in a girl with gonadal dysgenesis. *South Med J* 1983;76:249-50.
- Fryns JP, Kleczkowska A, Debucquoy P, van den Berghe H. Fertility and X-chromosome rearrangements: isodentric X-chromosome formation in the mother and Xp deletion in her daughter. *Clin Genet* 1988;34:321-4.
- Fryns JP, Petit P, Kleczkowska A, van den Berghe H. Replication and inactivation of an isodentric X: presence of an inactive centromere influences the replication patterns. *Clin Genet* 1983;24:180-3.
- Ponzio G, Chiodo F, Messina M, Surico N, Libanori E, Folpini E et al. Non-mosaic isodentric X-chromosome in a patient with secondary amenorrhea. *Clin Genet* 1987;32:20-3.
- Lebbar A, Viot G, Szpiro-Tapia S, Baverel F, Rabineau D, Dupont JM. Pregnancy outcome following prenatal diagnosis of an isodentric X chromosome: first case report. *Prenat Diagn* 2002;22:973-5.
- Barnes IC, Curtis DJ, Duncan SL. An isodentric X chromosome with short arm fusion in a woman without somatic features of Turner's syndrome. *J Med Genet* 1987;24:428-31.
- Pettigrew AL, McCabe ER, Elder FF, Ledbetter DH. Isodentric X chromosome in a patient with Turner syndrome--implications for localization of the X-inactivation center. *Hum Genet* 1991;87:498-502.
- Koch JE, Kølvrå S, Hertz JM, Rasmussen K, Gregersen N, Fly GF, Bolund LA. In situ hybridization analysis of isodentric X-chromosomes with short arm fusion. *Clin Genet* 1990;37:450-5.
- Moorhead PS, Nowell PC, Mellman WJ, Battipati DM, Hugerford DA. Chromosome preparation of leukocytes cultured from peripheral human blood. *Exp Res* 1960;20:613-6.
- Fernández R, Pásaro E. Fluorescence in situ hybridization of psu dic(X)(Xpter-Xq21::Xq21-Xpter) in two patients with Turner's syndrome. *Hum Hered* 1998;48:82-6.
- Online Mendelian Inheritance in Man, OMIM (TM). McKusick-Nathans Institute of Genetic Medicine, Johns Hopkins University (Baltimore, MD) and National Center for Biotechnology Information, National Library of Medicine (Bethesda, MD). Available at: <http://www.ncbi.nlm.nih.gov/omim/>. Accessed January 5th 2011.
- Small K, Iber J, Warren ST. Emerin deletion reveals a common X-chromosome inversion mediated by inverted repeats. *Nat Genet* 1997;16:96-9.
- Small K, Warren ST. Emerin deletions occurring on both Xq28 inversion backgrounds. *Hum Mol Genet* 1998;7:135-9.
- Marozzi A, Manfredini E, Tibiletti MG, Furlan D, Villa N, Vegetti W et al. Molecular definition of Xq common-deleted region in patients affected by premature ovarian failure. *Hum Genet* 2000;107:304-11.
- Rankinen T, Zuberi A, Chagnon YC, Weisnagel SJ, Argypoulos G, Walts B et al. The human obesity gene map: the 2005 update. *Obesity (Silver Spring)* 2006;14:529-644.
- Mirzayants GG, Baranovskaya KI. X-X translocation in a patient with gonadal dysgenesis and the problem of phenotype-karyotype correlations. *Hum Genet* 1978;40:249-57.

21. Corzo D, Gibson W, Johnson K, Mitchell G, LePage G, Cox GF et al. Contiguous deletion of the X-linked adrenoleukodystrophy gene (ABCD1) and DXS1357E: a novel neonatal phenotype similar to peroxisomal biogenesis disorders. *Am J Hum Genet* 2002;70:1520-31.
22. Goto Y, Uhara H, Murata H, Koga H, Kosho T, Yamazaki M et al. Leg Ulcers Associated with Positive Lupus Anticoagulant in Two Cases of Klinefelter's Syndrome *Acta Dermato-venereologica* 2011;91:90-1.
23. Dewald G, Spurbeck JL, Gordon H. Replication patterns of three isodicentric X chromosomes and an X isochromosome in human lymphocytes. *Am J Med Genet* 1978;1:445-60.
24. Tegenkamp TR, Gruber J, Fisher A. An apparent translocation of two X chromosomes attached long arm to long arm, with two regions of centromeric heterochromatin, 46,X, idic(X)(pqqp). *Am J Hum Genet* 1978;30: 69A.
25. Rivera H, Rivas F, Garcia-Esquivel L, Moller M, Cantú JM. Ovarian dysgenesis due to an idic(X)(q2803). *Ann Genet* 1987;30:98-100.
26. Sinha AK, Pathak S, Nora JJ. Fusion of two apparently intact human X chromosomes. *Hum Genet* 1976;32: 295-300.
27. Ogata T, Matsuo N. Sex chromosome aberrations and stature: deduction of the principal factors involved in the determination of adult height. *Hum Genet* 1993;91: 551-62.
28. Nuntakarn L, Mevatee U, Withyachumnarnkul B, Lear-dkamolkarn V, Fuchareon S. Application of Micro-FISH for Characterization of Structural Human Chromosome Abnormalities. *Science Asia* 2002;28:1-9.