

Posttraumatska implantoprotetska rehabilitacija estetske zone potpuno digitalnim pristupom – prikaz slučaja

Lucija Lasinović, Marija Lovrić [1]

dr. sc. Igor Smojver [2]

[1] studentice šeste godine, Stomatološki fakultet Sveučilišta u Zagrebu

[2] Zavod za oralnu kirurgiju, Stomatološki fakultet Sveučilišta u Zagrebu

SAŽETAK

Rehabilitacija estetske zone jedan je od najvećih izazova u implantoprotetskoj terapiji budući da su svi detalji – od konture gingive do položaja papile – direktno vidljivi pri osmijehu i govoru, dok su pacijentova očekivanja izrazito visoka. Posttraumatski slučajevi dodatno su kompleksni jer trauma može prouzročiti gubitak bukalne kosti, kolaps mekih tkiva i destrukciju interdentalnih papila, što značajno smanjuje predvidljivost terapije i povećava rizik od recesija i estetskih komplikacija.

Prikazani su periimplantantna biologija i periimplantantni fenotip s naglaskom na stabilnost mekih i tvrdih tkiva, procjena estetskog rizika te emergencije profil i EBC koncept usmjereni na postizanje biološki stabilne i estetski optimalne konture mekih tkiva. Obuhvaćeni su imedijatno opterećenje, koncepti očuvanja kosti te digitalno planiranje s CBCT analizom, digitalnim wax-upom i protetski vođenom implantacijom radi osiguravanja preciznosti terapije.

Prikazan je slučaj 30-godišnjeg pacijenta nakon prometne nezgode s frakturom oba gornja prednja inciziva, gdje je provedena implanto-protetska rehabilitacija potpuno digitalnim i navođenim putem. Integracijom EBC koncepta, digitalnog planiranja, pravilnog pozicioniranja implantata i imedijatnog protetskog oblikovanja postignuta je harmonija mekih i tvrdih tkiva te stabilan, prirodan i dugoročno predvidljiv estetski rezultat.

Ključne riječi: fraktura zuba; oralna rehabilitacija; dentalna estetika; dentalni implantati

Uvod

Rehabilitacija estetske zone jedan je od najvećih izazova u implantoprotetskoj terapiji jer su svi detalji – od konture gingive do položaja papile – direktno vidljivi pri osmijehu i govoru (1). Pacijentova očekivanja pritom su izrazito visoka, a svaka nepravilnost vrlo uočljiva. Posttraumatski slučajevi dodatno su kompleksni jer trauma može prouzročiti gubitak bukalne kosti, kolaps mekih tkiva i destrukciju interdentalnih papila (2). Takvi defekti značajno smanjuju predvidljivost terapije i povećavaju rizik od recesija, nesimetrije i izlaganja implantata. U suvremenoj implantologiji fokus je pomaknut sa same oseointegracije

na postizanje harmonične crveno-bijele estetike, što zahtijeva multidisciplinarni pristup, digitalno planiranje i strogo pridržavanje protokola (3).

Periimplantatna biologija

Periimplantatna tkiva anatomske i histološke razlike se od tkiva oko prirodnog zuba. Kolagena vlakna oko implantata raspoređena su paralelno, uz reduciranu vaskularizaciju, što ih čini osjetljivijima na upalu i mehaničke stresove (4). Periimplantatni fenotip (debljina mekih tkiva, debljina kosti, struktura vezivnog tkiva) ključan je za dugoročnu stabilnost

i predvidljivost estetskog ishoda (5). Trauma dodatno kompromitira periimplantatno okruženje, često rezultirajući defektima bukalne ploče i smanjenjem volumena tkiva, što zahtijeva precizno pozicioniranje implantata i kontrolu biološke širine (6, 7). Minimalna vestibularna debljina kosti od ≥ 2 mm pokazala se ključnom za sprječavanje resorpcije i održavanje stabilnosti mekih tkiva (8, 9).

Procjena estetskog rizika

Estetski rizik procjenjuje se prema sustavu Martina i Levinea (10.), koji uključuje liniju osmijeha, biotip gingive, visinu interdentalne kosti, stanje susjednih zubi i etiologiju defekta. Posttraumatski pacijenti gotovo uvijek spadaju u visoki estetski rizik jer obično imaju tanki biotip, kompromitiranu bukalnu stijenku i smanjenu visinu papile – čimbenike snažno povezane s recesijama i estetskim komplikacijama (Tablica 1.).

Izlazni profil i EBC zona

„Emergence profile“, odnosno izlazni profil, predstavlja prijelaz između implantata i protetske suprastrukture te ima ključnu ulogu u oblikovanju i stabilnosti periimplantatnih mekih tkiva. Kontura izlaznog pro-

fila određuje položaj gingivalnog zenita, formiranje interdentalnih papila i konačni estetski ishod restauracije (12, 13). Pravilno oblikovan izlazni profil omogućuje harmoničnu integraciju implantata s okolnim tkivima, osobito u estetskoj zoni.

EBC koncept – „*Esthetic Bounded Contour*“ usmjeren je na postizanje biološki stabilne transgingivalne tj. tranzicijske zone i estetski optimalne konture mekih tkiva. Dijeli tranzicijsku zonu na tri zone: estetsku zonu (E), ograničenu zonu (B) i konturiranu zonu (C) (Tablica 2.).

Tablica 2. Komponente EBC zone. Preuzeto i prilagođeno iz literature (15)

	Funkcija	Dizajn	Tkivo	Dužina
Zona E	Završna kontura izlaznog profila	Konveksan da pruži potporu gingivnom rubu	Sulkusni epitel	1 mm
Zona B	Biološka barijera	Ovisi o poziciji implantata i debljini mekih tkiva	Spojni epitel	1-2 mm
Zona C	Zaštita krestalne kosti	Ravan	Vezivno tkivo	1-1,5 mm

Tablica 1. Procjena estetskog rizika. Preuzeto iz literature (11)

Estetski faktori rizika	Niski	Srednji	Visoki
Medicinski status	Zdrav pacijent	–	Kompromitiran imunološki sustav
Navike pušenja	Nepušač	Blagi pušač (<10 cigareta/dan)	Teški pušač (>10 cigareta/dan)
Linija osmijeha	Niski	Srednji	Visoki
Širina bezubog prostora	1 zub (≥ 7 mm)	1 zub (<7 mm)	2 zuba ili više
Oblik krune zuba	Pravokutan	–	Trokutasti oblik
Restaurativni status susjednog zuba	Intaktan	–	Restaurirani
Gingivni biotip	Debeli	Srednji	Tanki
Infekcija uz implantat	Nema	Kronična	Akutna
Anatomija mekih tkiva	Intaktno meko tkivo	–	Defekti mekog tkiva
Anatomija alveolarnog grebena	Alveolarni greben bez koštanog manjka	Horizontalni nedostatak kosti	Vertikalni nedostatak kosti (nedostatak visine grebena)
Visina kosti susjednog zuba	≤ 5 mm do kontaktne točke	5,5 do 6,5 mm do kontaktne točke	≥ 7 mm do kontaktne točke
Debljina bukalne stijenke alveolarnog grebena	≥ 1 mm	–	≤ 1 mm
Pacijentova očekivanja	Realna očekivanja	–	Nerealna; visoka očekivanja

Privremeni protetski nadomjestak ima ključnu ulogu u kliničkoj primjeni ovih principa, osobito kod imedijatnog ili ranog opterećenja. Njime se postupno modeliraju papile i vestibularna kontura gingive te se kontrolira razvoj izlaznog profila, što je od posebne važnosti u posttraumatskim slučajevima s kompromitiranim volumenom mekih tkiva (13).

Implantati s pažljivo dizajniranim izlaznim profilom pomažu u očuvanju razine kosti i ravnomjernoj raspodjeli sila pri žvakanju. Oni nisu samo nadomjestak za izgubljene zube, nego pravilnim pristupom, mogu izgledati i funkcionirati gotovo identično prirodnim zubima, uz očuvanje zdravlja gingive i kosti te olakšanu oralnu higijenu. Danas znamo da izlazni kut protetske nadogradnje tj. krunice na implantatu ne smije biti veći od 30 stupnjeva ako želimo stabilnost mekih tkiva (14).

Imedijatno opterećenje

Kada se postigne adekvatna primarna stabilnost, imedijatno opterećenje omogućuje raniju stabilizaciju mekih tkiva, brže formiranje izlaznog profila i psihološku sigurnost pacijenta. Predvidljivost imedijatnog opterećenja u estetskoj zoni potvrđena je višestrukim istraživanjima (16).

Koncepti očuvanja kosti

Imedijatna ugradnja dentalnog implantata predstavlja terapijsku metodu koja omogućuje očuvanje alveolarnog grebena odmah nakon ekstrakcije zuba. Unatoč prednostima, biološki procesi remodelacije nakon vađenja zuba prirodno vode gubitku kosti, posebno u području bukalne stijenke. Stoga je ključno razumjeti i primijeniti protokole koji održavaju stabilnost mekih i tvrdih tkiva, uključujući pravilno 3D pozicioniranje implantata, očuvanje ili nadomještanje bukalne stijenke te odabir adekvatne protetske strategije (17). Različite su reakcije krestalne kosti na implantate, od resorpcije do vertikalnog rasta. Za biološku stabilnost nužno je minimalno 3 mm vertikalne mekotkivne debljine, a tanja tkiva je moguće zadebljati primjenom graftova ili mekotkivnih augmentacija (17). Materijal i oblik subgingivalnog dijela restauracije utječu na biokompatibilnost i očuvanje kosti, pri čemu je cirkonij posebno pogodan. Korištenje preciznog digitalnog planiranja i prijenosa

pozicije omogućuje točnu reprodukciju pozicije implantata i konačne restauracije, čime se dodatno doprinosi očuvanju kosti. Primjena ovih principa zajedno pruža dugoročnu stabilnost alveolarnog grebena i optimalne estetske i funkcionalne rezultate (17).

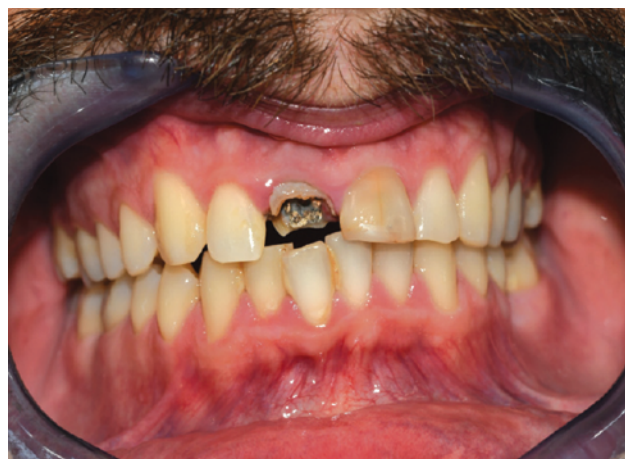Digitalno planiranje

Digitalno planiranje postalo je zlatni standard u implantoprotetskoj terapiji u estetskoj zoni. CBCT omogućuje trodimenzionalnu analizu alveolarnog grebena, identifikaciju defekata i točnu procjenu potrebe za augmentacijom (18, 19). Digitalni wax-up definira konačni estetski cilj. Implantat se postavlja protetski vođeno, čime se osigurava idealan položaj u sve tri dimenzije i pravilno oblikovanje izlaznog profila (20). Ovaj korak je ključno važan u estetskoj zoni, gdje su odstupanja minimalno tolerirana.

Kirurška šablona omogućuje prijenos digitalnog plana u kliničku realnost s minimalnim odstupanjima. Studije pokazuju značajno povećanje preciznosti u odnosu na implantaciju „slobodnom rukom“ (21).

Prikaz slučaja

30 godišnji pacijent je nakon prometne nezgode zadobio frakturu oba gornja prednja inciziva (Slika 1.). S obzirom da su zubi bili endodontski sanirani došlo je do nepovoljne frakturne linije te je bila potrebna ekstrakcija oba zuba. Stoga smo se odlučili na implantoprotetsku rehabilitaciju potpuno digitalnim i navođenim putem kao bi osigurali predvidljivost, preciznost i dugoročnu stabilnost mekih i tvrdih tkiva s obzirom da se radi o estetskoj zoni.



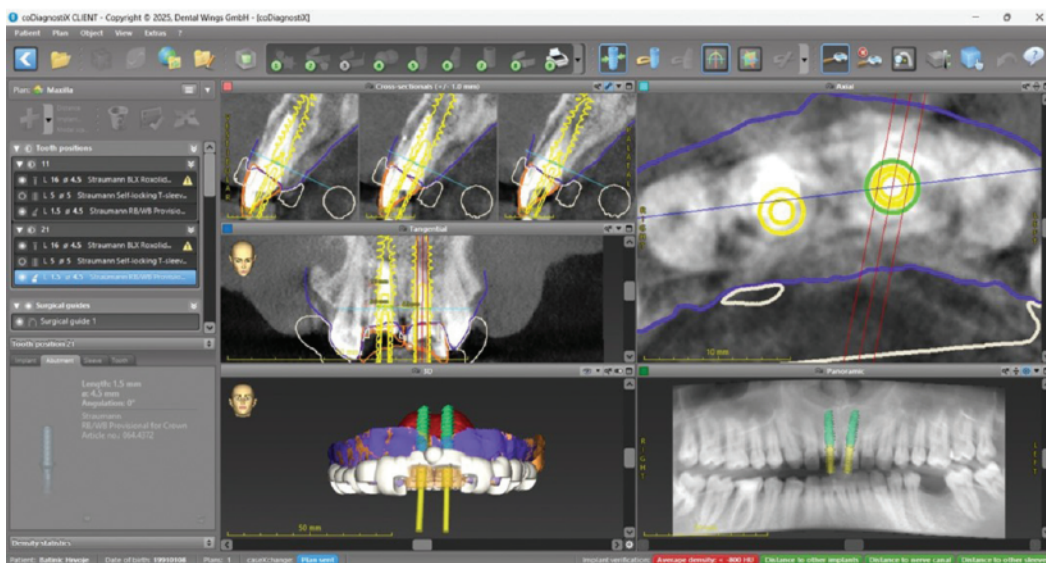
Slika 1. Inicijalna intraoralna situacija. (Ljubazno ustupio dr.sc. Igor Smojver)

1. Faza planiranja

Planiranje položaja budućeg protetskog nadomjestka je ključ uspjeha implantoprotetske terapije, posebice u estetskoj zoni. U našem kliničkom slučaju koristili smo software coDiagnostiX® (Dental Wings INC., Kanada).

Pacijent je napravio CBCT snimku gornje čeljusti te smo potom isplanirali pozicije za 2 Straumann BLX

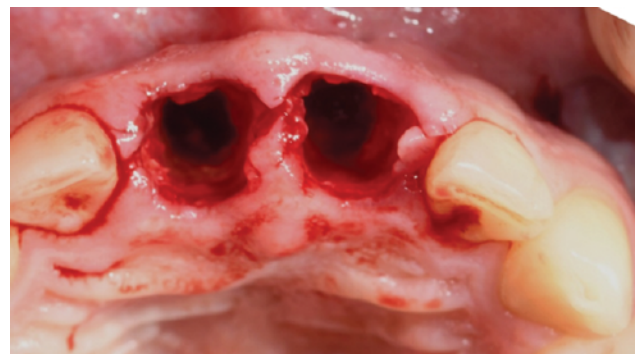Roxolid SLActive (Straumann Group, Basel, Švicarska) implantata pazeći na položaj budućeg protetskog rada te imajući u vidu buduću EBC zonu i kutni izlaz budućeg nadomjestka na pozicijama 11 i 21. Nakon toga u istom software – u dizajnirana je kirurška šablona za navođenu ugradnju za pripadajuće implantate (self-locking T-sleev, PEEK, StraumannGroup, Basel, Švicarska)(Slika 2.).



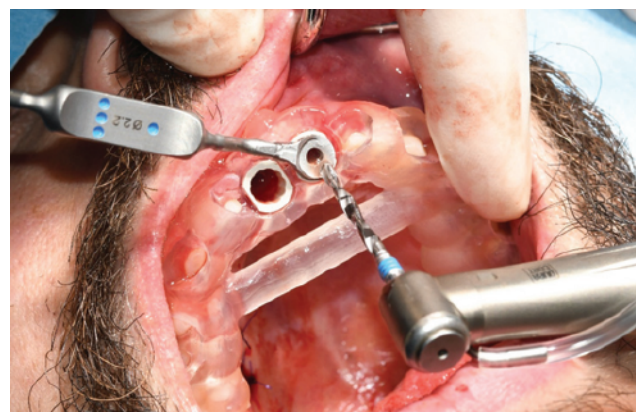Slika 2. Planiranje 3D pozicije implantata i dizajniranje kirurške vodilice u coDiagnostiX software-u. (Ljubazno ustupio dr.sc. Igor Smojver)

2. Kirurška faza

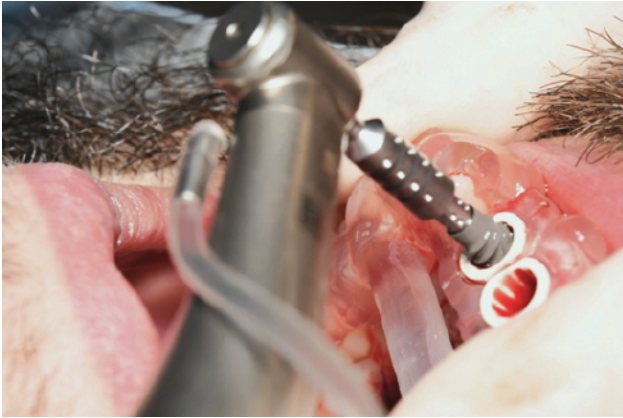Nakon atraumatske ekstrakcije oba centralna inciziva (Slika 3.), postavljena je kirurška šablona te je nakon provjere dosjeda iste (inspeksijski prozori) odrađena preparacija ležišta oba implantata po zadanom protokolu (Slika 4.). Po preparaciji ležišta postavljene su dentalni implantati Straumann BLX SLActive 4,5 / 14 mm te je postignuta primarna stabilnost (inercijski torque 80 N/cm) (Slika 5.). Nakon postave zaostali i planirani bukalni „gap“ oko oba implantata popunjen je ksenograftom (Straumann Group, Basel, Švicarska), a kako bi se izbjegli vidljivi rezovi tj. ožiljci kroz frenulum gornje usne, isprepariran je polurežanj te umetnut deepitelizirani vezivno-tkivni transplatat (Slika 6.) u svrhu podebljanja i očuvanja, kako kontura alveolarnog grebena, tako i adekvatne horizontalne i vertikalne komponente EBC zone (Slika 7.).



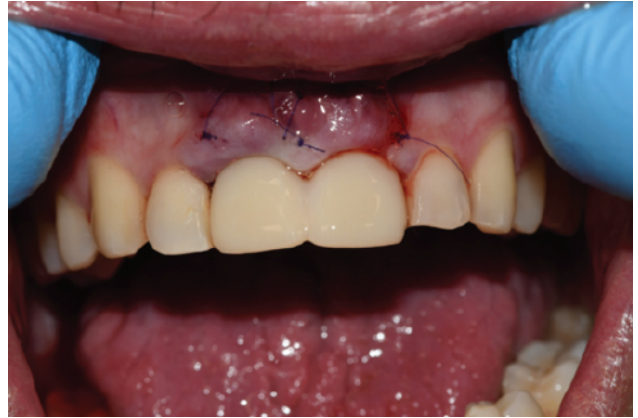Slika 3. Atraumatsko vađenje bez odizanja mukoperostalnog reznja. (Ljubazno ustupio dr.sc. Igor Smojver)



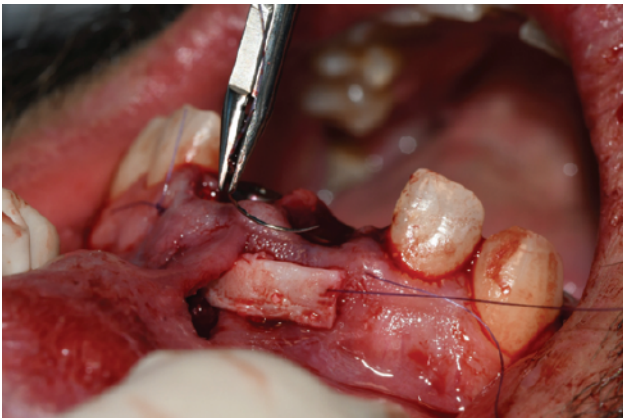Slika 4. Kirurška šablona in situ i preparacija ležišta implantata. (Ljubazno ustupio dr.sc. Igor Smojver)



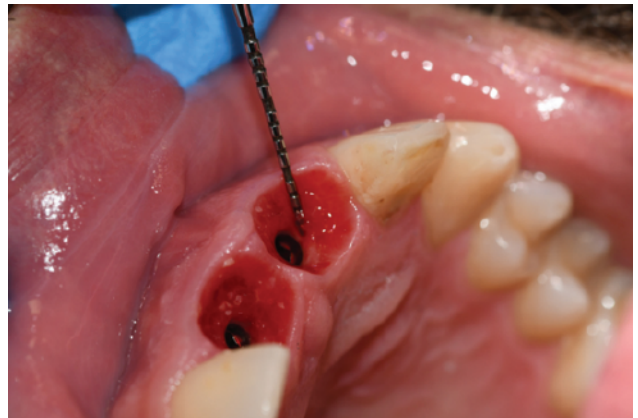
Slika 5. Postav implantata kroz vodilicu. (Ljubazno ustupio dr.sc. Igor Smojver)



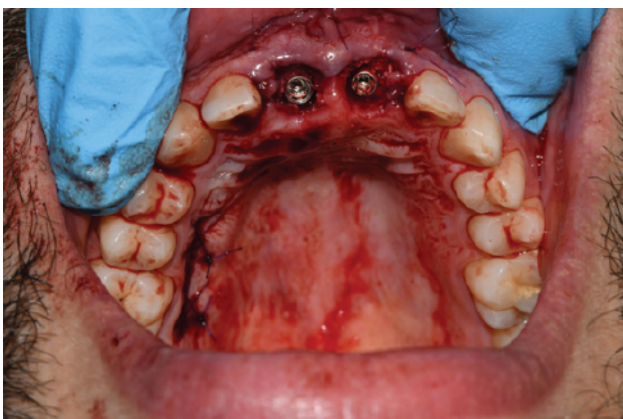Slika 8. Privremene PMMA krunice dan nakon zahvata. (Ljubazno ustupio dr.sc. Igor Smojver)



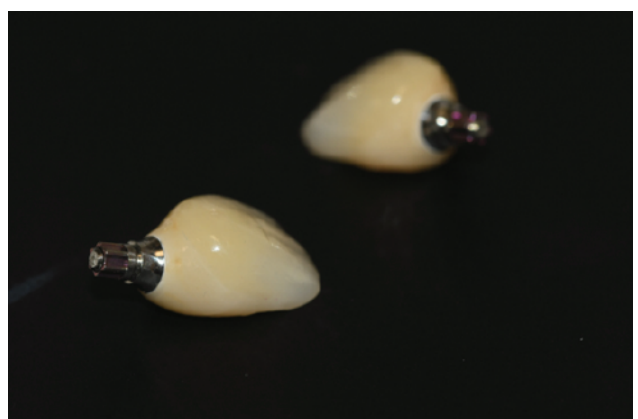Slika 6. Umetanje vezivno-tkivnog transplantata kroz frenulum. (Ljubazno ustupio dr.sc. Igor Smojver)



Slika 9. Adekvatna dimenzija EBC zone. (Ljubazno ustupio dr.sc. Igor Smojver)



Slika 7. Završni postoperativni izgled nakon "gap managmenta" i vezivno-tkivnog transplantata. (Ljubazno ustupio dr.sc. Igor Smojver)

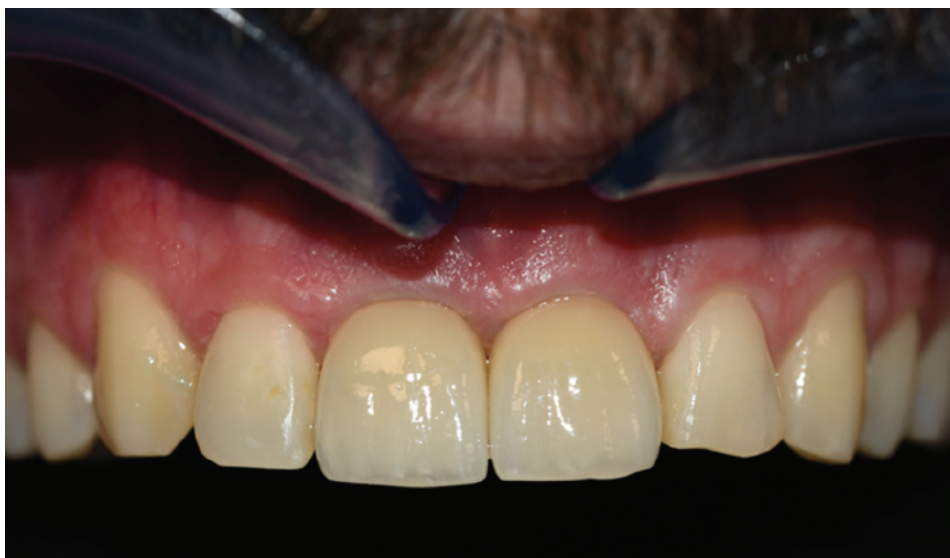

Slika 10. Trajne potpuno keramičke krunice - visokopolirani transgingivalni cirkon I "cut back" tehnika za individualiziranje vestibularnih ploha. (Ljubazno ustupio dr.sc. Igor Smojver)

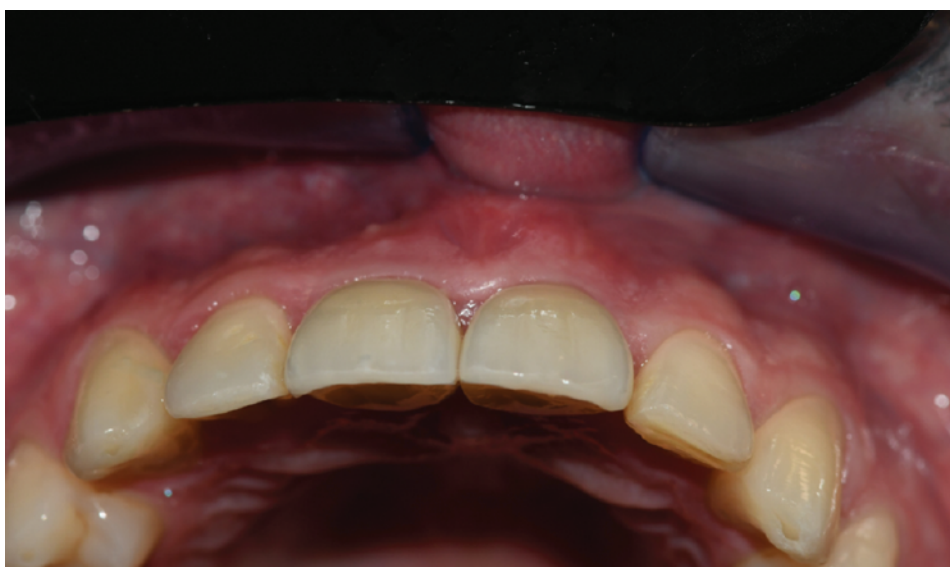3. Protetska faza

Odmah po operativnom zahvatu na implantate su postavljene tzv. „scan bodyji“ te su dobivene STL datoteke po skeniranju poslane u dentalni laboratorij.

Sutradan su postavljene privremene PMMA krunice u bloku na privremenim protetskim nadogradnjama (Slika 8.). Nakon faze cijeljenja od 4 mjeseca počelo se s kondicioniranjem mekih tkiva u svrhu obliko-



Slika 11. Završna situacija nakon jednogodišnjeg praćenja. (Ljubazno ustupio dr.sc. Igor Smojver)



Slika 12. Okluzalni pogled – adekvatne dimenzije mekih i tvrdih tkiva oko krunica na implantatima. (Ljubazno ustupio dr.sc. Igor Smojver)

vanja papila i adekvatnih kontura EBC zone (Slika 9.). Šest mjeseci od ugradnje nakon što su meka i koštana tkiva završila fazu remodelacije učinjeno je definitivno skeniranje i izrada trajnih pojedinačnih potpuno keramičkih krunica i to na način da je transgingivalni dio visokopolirani cirkon, a vestibularne plohe su slojevane („cut back“ tehnika.) (Slika 10.) Na kontroli godinu dana od postave trajnih krunica postignuta je i zadržana harmonija mekih i tvrdih tkiva oko postavljenih implantata (Slike 11. i 12.).

Zaključak

Posttraumatska imedijatna implanto – protetska rehabilitacija estetske zone zahtijeva visok stupanj preciznosti, razumijevanje bioloških ograničenja i potpunu kontrolu mekih tkiva. Integracijom EBC koncepta, digitalnog planiranja, pravilnog pozicioniranja implantata s pomoću kirurške šablone te imedijatne privremene protetske opskrbe, može se postići stabilan, prirodan i dugoročno predvidljiv estetski rezultat čak i u najkompleksnijim slučajevima.

Popis literature

1. Belser UC, Grütter L, Vailati F, Bornstein MM, Weber HP, Buser D. Outcome evaluation of early placed maxillary anterior single-tooth implants using objective esthetic criteria: a cross-sectional, retrospective study in 45 patients with a 2- to 4-year follow-up. *Clin Oral Implants Res.* 2009;20(5):491–503.
2. Juodzbaly G, Wang HL. Soft and hard tissue assessment for implant site development: a comprehensive classification. *Int J Oral Maxillofac Implants.* 2007;22(4):586–597.
3. Fürhauser R, Florescu D, Benesch T, Haas R, Mailath G, Watzek G. Evaluation of soft tissue around single-tooth implant crowns: the pink esthetic score. *Clin Oral Implants Res.* 2005;16(6):639–644.
4. Berglundh T, Lindhe J. Dimension of the peri-implant mucosa. Biological width revisited. *J Clin Periodontol.* 1996;23(10):971–973.
5. Wang HL, Barootchi S, Tavelli L, Wang CW. The peri-implant phenotype and implant esthetic complications. *J Esthet Restor Dent.* 2021;33(1):212–223.
6. Linkevicius T, Apse P, Grybauskas S, Puisys A. Influence of soft tissue thickness on crestal bone changes around implants: a 1-year prospective controlled clinical trial. *Clin Oral Implants Res.* 2009;20(8):807–813.
7. Linkevicius T, Puisys A, Steigmann M, Vindasiute E, Linkeviciene L. Influence of vertical soft tissue thickness on crestal bone changes around implants with platform switching: a comparative clinical study. *Clin Implant Dent Relat Res.* 2015;17(6):1228–1236.
8. Spray JR, Black CG, Morris HF, Ochi S. The influence of bone thickness on facial marginal bone response: stage 1 placement through stage 2 uncovering. *Int J Oral Maxillofac Implants.* 2000;15(6):791–800.
9. Grunder U. Crestal bone stability around single-tooth implants and adjacent natural teeth: a retrospective study. *Int J Periodontics Restorative Dent.* 2000;20(1):11–21.
10. Martin WC, Morton D, Buser D. *ITI Treatment Guide. Vol. 1.* Berlin: Quintessence Publishing; 2007.
11. Martin W, Chappuis V. *Implant therapy in the esthetic zone. ITI Treatment Guide. Vol. 10.* Berlin: Quintessence Publishing; 2017. p. 1–444.
12. Su H, Gonzalez-Martin O, Weisgold A, Lee EA. Considerations of implant abutment and crown contour: critical contour and subcritical contour. *Int J Periodontics Restorative Dent.* 2010;30(4):335–343.
13. Gonzalez-Martin O, Lee EA, Weisgold AS, Veltri M, Su H. Contour management of implant restorations for optimal emergence profiles: guidelines for immediate and delayed provisional restorations. *Int J Periodontics Restorative Dent.* 2014;34(3):379–385.
14. Soulami S, Slot DE, Van der Weijden F. Implant-abutment emergence angle and profile in relation to peri-implantitis: a systematic review. *Clin Exp Dent Res.* 2022;8(4):1351–1362.
15. Gomez-Meda R, Esquivel J, Blatz MB. The esthetic biological contour concept for implant restoration emergence profile design. *J Esthet Restor Dent.* 2021;33(1):173–184. doi:10.1111/jerd.12714.
16. De Rouck T, Collis K, Cosyn J. Immediate single-tooth implants in the anterior maxilla: a 1-year prospective case series on hard and soft tissue response. *Clin Oral Implants Res.* 2008;19(1):70–77.
17. Linkevicius T. *Zero bone loss concepts: how to develop and maintain crestal bone stability.* Berlin: Quintessence Publishing; 2019.
18. Bornstein MM, Scarfe WC, Vaughn VM, Jacobs R. Cone beam computed tomography in implant dentistry: a systematic review focusing on guidelines, indications, and radiation dose risks. *Int J Oral Maxillofac Implants.* 2014;29(Suppl):55–77.
19. Currey A, et al. The use of cone beam computed tomography in dental implant planning. *J Oral Implantol.* 2016;42(1):1–7.
20. Coachman C, Calamita MA. Digital smile design: a tool for treatment planning and communication in esthetic dentistry. *Int J Esthet Dent.* 2012;7(1):70–84.
21. D'haese J, Van De Velde T, Komiyama A, Hultin M, De Bruyn H. Accuracy and complications using computer-guided implant surgery: a systematic review. *Clin Oral Implants Res.* 2012;23(Suppl 6):321–335